

آنوریسم و ترومبوز داخل مجرای آنورت شکمی: گزارش موردی و نگاهی به چالش‌های تشخیصی و درمانی آن

محمد بختیار حسام شریعتی^۱، سوسن محمدی^۲، ناصر شکرزاده^{۳*}

تاریخ دریافت ۱۴۰۲/۱۲/۰۱ تاریخ پذیرش ۱۴۰۳/۰۵/۰۱

چکیده

آنوریسم آنورت شکمی (AAA) یکی از شایع‌ترین انواع آنوریسم‌ها است که شیوع آن با افزایش سن و در مردان بیشتر دیده می‌شود. تشخیص و درمان به موقع AAA برای جلوگیری از عوارض جدی مانند پارگی ضروری است. در این مقاله، ما مورد نادری از یک مرد ۶۸ ساله را گزارش می‌کنیم که با AAA همراه با ترومبوز داخل مجرای مراجعه کرد. علائم غیراختصاصی بیمار منجر به تأخیر در تشخیص شد، اما نهایتاً با استفاده از CT آنژیوگرافی، آنوریسم با قطر ۸۴ میلی‌متر و طول ۱۲۸ میلی‌متر در آنورت زیر کلیوی همراه با ترومبوز در شاخه‌های ایلیاک تشخیص داده شد. این گزارش موردی بر اهمیت تشخیص افتراقی دقیق، استفاده از روش‌های تصویربرداری پیشرفته، و نیز چالش‌های درمانی در موارد پیچیده AAA تأکید می‌کند. این مطالعه همچنین، لزوم توجه به عوامل خطر و مکانیسم‌های پاتوفیزیولوژیک در مدیریت این بیماری را برجسته تر می‌سازد.

کلیدواژه‌ها: آنوریسم آنورت شکمی، تشخیص افتراقی، CT آنژیوگرافی، درمان اندوواسکولار، ترومبوز داخل مجرای

مجله مطالعات علوم پزشکی، دوره سی و پنجم، شماره سوم، ص ۲۳۷-۲۳۲، خرداد ۱۴۰۳

آدرس مکانبه: مرکز تحقیقات سلامت تولیدمثل، موسسه تحقیقات بالینی، دانشگاه علوم پزشکی ارومیه، ارومیه، ایران، تلفن: ۰۴۴۳۲۲۳۴۸۹۷

Email: shokrzadeh.n@umsu.ac.ir

مقدمه

آنوریسم آنورت شکمی^۴ یک وضعیت جدی و بالقوه تهدیدکننده زندگی است که شیوع آن با افزایش سن جمعیت رو به افزایش است (۱). اهمیت این موضوع از آنجا ناشی می‌شود که AAA اغلب بدون علامت است و در صورت عدم تشخیص و درمان به موقع، می‌تواند منجر به پارگی و مرگ شود (۲). بر اساس مطالعات اخیر، شیوع AAA در جمعیت عمومی بین ۱.۳ درصد تا ۸.۹ درصد متغیر است، با افزایش قابل توجه در افراد بالای ۶۵ سال (۳).

مکانیسم تشکیل آنوریسم‌ها، به ویژه در زمینه پدیده پیری (aging)، پیچیده و چند عاملی است. فرآیند پیری منجر به تغییرات ساختاری در دیواره عروق می‌شود، از جمله کاهش الاستین، افزایش

کلاژن نامنظم، و تغییر در عملکرد سلول‌های عضلانی صاف (۴). این تغییرات، همراه با عوامل خطر دیگر مانند فشار خون بالا، سیگار کشیدن، و زمینه ژنتیکی، زمینه را برای تشکیل و گسترش آنوریسم فراهم می‌کنند (۵).

اخیراً، مطالعات نشان داده‌اند که التهاب مزمن و استرس اکسیداتیو نقش مهمی در پاتوژنز AAA دارند. برای مثال، تحقیقات Golledge و همکاران (۲۰۱۹) نشان داد که افزایش سطح ماتریکس متالوپروتئینازها^۵ (MMPs) و سایتوکین‌های التهابی در دیواره آنوریسم با پیشرفت بیماری ارتباط دارد (۶).

هدف از این گزارش موردی، بررسی چالش‌های تشخیصی و درمانی در یک مورد پیچیده AAA همراه با ترومبوز داخل مجرای است. این مورد اهمیت تشخیص افتراقی دقیق، استفاده از روش‌های

^۱ گروه علوم تشریحی، دانشکده پزشکی، دانشگاه علوم پزشکی کردستان، سنندج، ایران

^۲ گروه رادیولوژی، دانشکده پزشکی، دانشگاه علوم پزشکی کردستان، سنندج، ایران

^۳ مرکز تحقیقات سلامت تولیدمثل، موسسه تحقیقات بالینی، دانشگاه علوم پزشکی ارومیه، ارومیه، ایران (نویسنده مسئول)

^۴ Abdominal aortic aneurysm; AAA

^۵ Matrix metalloproteinase

بحث

این گزارش موردی چندین نکته مهم را در مورد تشخیص و مدیریت AAA برجسته می‌کند:

۱. چالش‌های تشخیصی: علائم غیراختصاصی بیمار (درد اپی‌گاستر، تهوع) منجر به تأخیر در تشخیص شد. این مورد اهمیت در نظر گرفتن AAA در تشخیص افتراقی دردهای شکمی مزمن، به ویژه در افراد مسن، را نشان می‌دهد (۷).

۲. نقش تصویربرداری پیشرفته: CT آنژیوگرافی نقش حیاتی در تشخیص دقیق آنوریسم و عوارض همراه آن (ترومبوز داخل مجرای) داشت. این روش امکان ارزیابی دقیق اندازه آنوریسم، موقعیت آن نسبت به شریان‌های کلیوی، و وضعیت شاخه‌های ایلیاک را فراهم کرد (۸).

۳. ارتباط با سن و مکانیسم پاتوفیزیولوژیک: سن بالای بیمار (۶۸ سال) با افزایش خطر AAA مطابقت دارد. پدیده پیری (aging) نقش مهمی در پاتوژنز AAA دارد. تغییرات مرتبط با سن در ساختار و عملکرد دیواره عروق، از جمله کاهش الاستین و افزایش کلاژن نامنظم، زمینه را برای تشکیل آنوریسم فراهم می‌کند (۹).

۴. ترومبوز داخل مجرای: حضور ترومبوز در آنوریسم و گسترش آن به شاخه‌های ایلیاک، پیچیدگی این مورد را افزایش می‌دهد. ترومبوز می‌تواند خطر آمبولی را افزایش دهد و بر انتخاب روش درمانی تأثیر بگذارد (۱۰).

۵. چالش‌های درمانی: با توجه به اندازه آنوریسم (قطر ۸۴ میلی‌متر) و وجود ترومبوز، مداخله جراحی ضروری است. انتخاب بین جراحی باز و ترمیم اندوواسکولار آنوریسم (EVAR) باید با در نظر گرفتن شرایط خاص بیمار، از جمله آناتومی عروقی و وضعیت ترومبوز، صورت گیرد (۱۱).

این مورد همچنین بر اهمیت غربالگری AAA در افراد با عوامل خطر (مانند مردان مسن، سیگاری‌ها، و افراد با سابقه خانوادگی) تأکید می‌کند. تشخیص زودهنگام می‌تواند منجر به مدیریت بهتر و کاهش خطر عوارض جدی مانند پارگی شود.

تصویربرداری پیشرفته، و نیاز به رویکرد چند تخصصی در مدیریت این بیماران را برجسته می‌سازد. همچنین، ما قصد داریم بر اهمیت شناسایی عوامل خطر و مکانیسم‌های پاتوفیزیولوژیک در پیشگیری و درمان AAA تأکید کنیم.

گزارش موردی

بیمار مورد نظر، مردی ۶۸ ساله بود که با شکایت درد مبهم و مزمن در ناحیه اپی‌گاستر، تهوع و بی‌اشتهایی به درمانگاه مراجعه کرد. در معاینه فیزیکی اولیه، حساسیت خفیف در ناحیه اپی‌گاستر مشاهده شد، اما توده قابل لمس یا ضربان غیرطبیعی گزارش نشد. علائم حیاتی بیمار پایدار بود، با فشار خون ۸۵/۱۴۰ میلی‌متر جیوه و ضربان قلب ۷۸ ضربه در دقیقه.

با توجه به علائم غیراختصاصی، ابتدا تشخیص احتمالی بیماری زخم پپتیک مطرح شد. اما با توجه به سن بیمار و مزمن بودن علائم، متخصص گوارش درخواست انجام CT اسکن شکم و لگن با و بدون کنتراست و همچنین CT آنژیوگرافی را صادر کرد.

نتایج تصویربرداری:

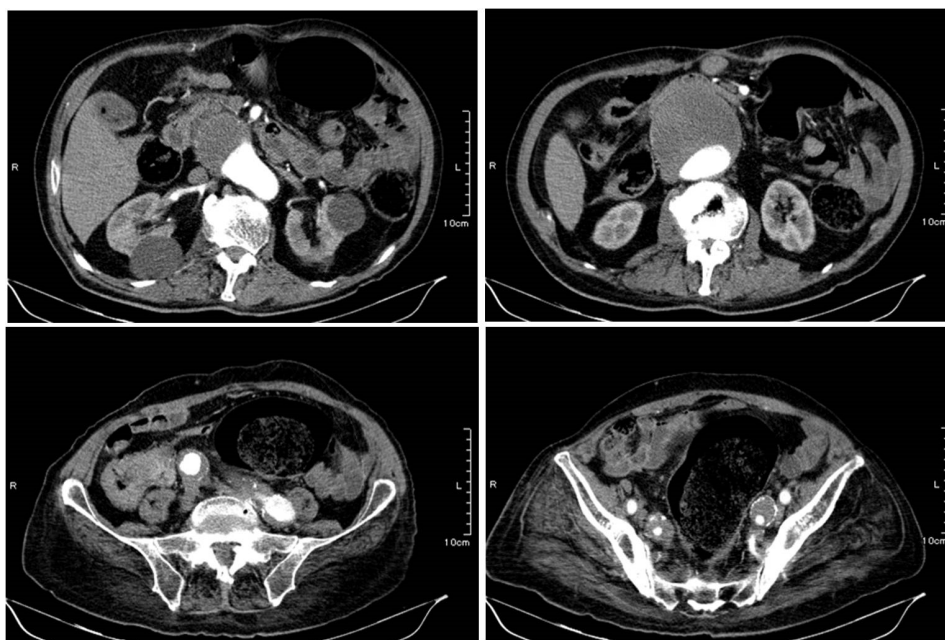
۱. CT اسکن شکم و لگن: اتساع آئورت شکمی در ناحیه زیر کلیوی با قطر حداکثر ۸۴ میلی‌متر و طول ۱۲۸ میلی‌متر مشاهده شد. کلسیفیکاسیون در دیواره آئورت و شاخه‌های ایلیاک مشهود بود.

۲. CT آنژیوگرافی: تأیید آنوریسم آئورت شکمی زیر کلیوی با ابعاد ذکر شده. علاوه بر این، ترومبوز داخل مجرای در محل آنوریسم و گسترش آن به شاخه‌های ایلیاک، به ویژه ایلیاک چپ (داخلی و خارجی) مشاهده شد. با این حال، لومن آئورت و شاخه‌های ایلیاک همچنان باز بودند.

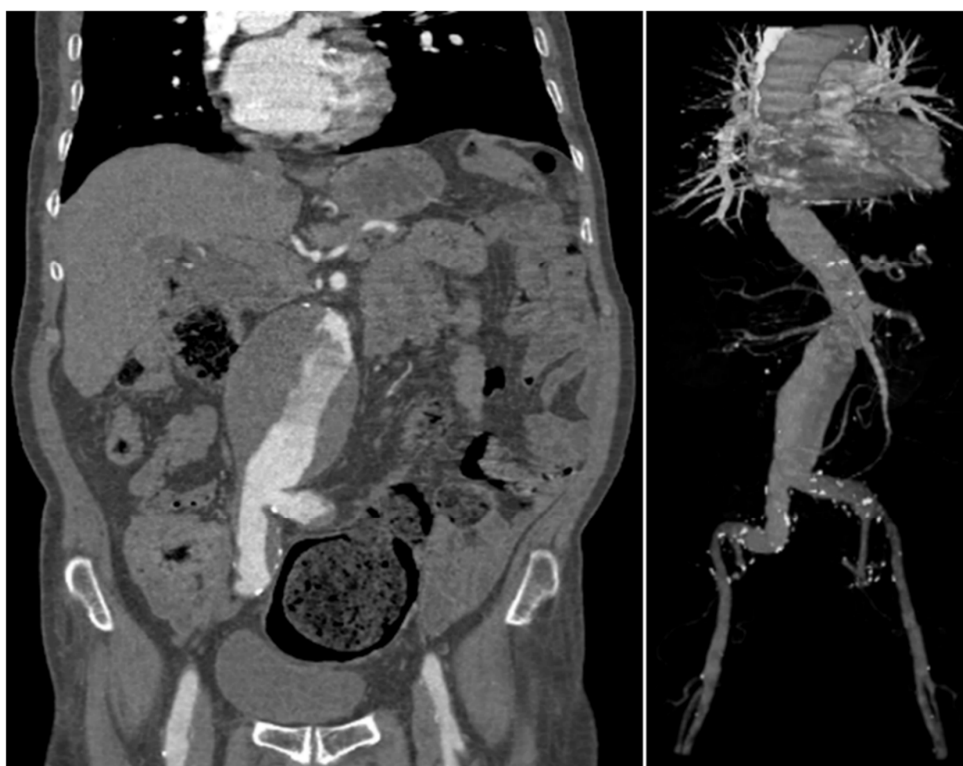۳. سونوگرافی داپلر: برای ارزیابی دقیق‌تر جریان خون در شریان‌های ایلیاک و فمورال انجام شد، که کاهش جریان خون در شریان ایلیاک چپ را نشان داد.

با توجه به یافته‌های تصویربرداری، تشخیص نهایی آنوریسم آئورت شکمی همراه با ترومبوز داخل مجرای تأیید شد. بیمار برای ارزیابی بیشتر و برنامه‌ریزی درمانی به تیم جراحی عروق ارجاع داده شد.

¹ Peptic ulcer disease; PUD



شکل (۱): اسکن CT اگزیکال با ماده کنتراست، نمایش دهنده یک آنوریسم آنورت شکمی (AAA) به شکل اسپیرال



شکل (۲): تصاویر پزشکی از آنوریسم آنورت شکمی. (الف) اسکن CT شکم در نمای کروئال، (ب) آنژیوگرافی CT در دید سه‌بعدی.

نتیجه‌گیری

این گزارش موردی چالش‌های تشخیصی و درمانی آنوریسم آئورت شکمی همراه با ترومبوز داخل مجرای را نشان می‌دهد. علائم غیراختصاصی می‌توانند منجر به تأخیر در تشخیص شوند، که بر اهمیت آگاهی پزشکان از این بیماری و لزوم در نظر گرفتن آن در تشخیص افتراقی دردهای شکمی مزمن در افراد مسن تأکید می‌کند (۱۲). استفاده از روش‌های تصویربرداری پیشرفته مانند CT آنژیوگرافی نقش حیاتی در تشخیص دقیق و برنامه‌ریزی درمانی دارد (۱۳).

درک عمیق‌تر از مکانیسم‌های پاتوفیزیولوژیک AAA، به ویژه در زمینه پدیده پیری، می‌تواند به توسعه استراتژی‌های پیشگیرانه و درمانی مؤثرتر کمک کند (۱۴). همچنین، این مورد بر اهمیت رویکرد چند تخصصی در مدیریت بیماران مبتلا به AAA و عوارض همراه آن تأکید می‌کند.

در نهایت، این گزارش موردی بر لزوم غربالگری منظم در افراد با عوامل خطر، آموزش عمومی در مورد علائم هشداردهنده، و پیگیری دقیق پس از درمان تأکید می‌کند. تحقیقات بیشتر در زمینه بیومارکرهای جدید برای تشخیص زودهنگام و پیش‌بینی پیشرفت

AAA، همراه با توسعه روش‌های درمانی کم‌تهاجمی‌تر، می‌تواند به بهبود پیش‌آگهی و کیفیت زندگی بیماران مبتلا به این بیماری پیچیده کمک کند.

تشکر و قدردانی

نویسندگان از تمام کارکنان بیمارستان بعثت در سندج سپاس‌گزارند.

ملاحظات اخلاقی

این تحقیق توسط مرکز تحقیقات دانشگاه علوم پزشکی کردستان و کمیته اخلاقی با شماره پرونده IR.MUK.REC.1400.158 تأیید شده است.

تضاد منافع

موافقت نوشتاری از نماینده(های) قانونی به منظور انتشار اطلاعات بیمار مجهول در این مقاله به دست آمده است که توسط مرکز تحقیقات دانشگاه علوم پزشکی کردستان تأیید شده است. تمامی نویسندگان اعلام می‌کنند که هیچ تضادی وجود ندارد که بی‌طرفی این کار علمی را تحت تأثیر قرار دهد.

References:

- Sakalihan N, Michel JB, Katsargyris A, et al. Abdominal aortic aneurysms. *Nat Rev Dis Primers* 2018;4(1): 34. <https://doi.org/10.1038/s41572-018-0030-7>
- Thompson SG, Bown MJ, Glover MJ, et al. Screening women aged 65 years or over for abdominal aortic aneurysm: a modelling study and health economic evaluation. *Health Technol Assess* 2018;22(43): 1-142. <https://doi.org/10.3310/hta22430>
- Schmitz-Rixen T, Keese M, Hakimi M, et al. Ruptured abdominal aortic aneurysm-epidemiology, predisposing factors, and biology. *Langenbecks Arch Surg* 2016;401(3): 275-88. <https://doi.org/10.1007/s00423-016-1401-8>
- Wang Y, Krishna S, Golledge J. The calcium chloride-induced rodent model of abdominal aortic aneurysm. *Atherosclerosis* 2013;226(1): 29-39. <https://doi.org/10.1016/j.atherosclerosis.2012.09.010>
- Golledge J, Norman PE. Atherosclerosis and abdominal aortic aneurysm: cause, response, or common risk factors? *Arterioscler Thromb Vasc Biol* 2010;30(6): 1075-7. <https://doi.org/10.1161/ATVBAHA.110.206573>
- Golledge J, Moxon JV, Singh TP, et al. Lack of an effective drug therapy for abdominal aortic aneurysm. *J Intern Med* 2019;286(3): 255-272.
- Hirsch AT, Haskal ZJ, Hertzner NR, et al. ACC/AHA 2005 Practice Guidelines for the management of patients with peripheral arterial disease. *Circulation* 2006;113(11): e463-654. <https://doi.org/10.1161/CIRCULATIONAHA.106.174526>
- Uthoff H, Peá C, Katzen BT, et al. Current clinical practice in postoperative endovascular aneurysm repair imaging surveillance. *J Vasc Interv Radiol* 2012;23(9): 1152-9.e6. <https://doi.org/10.1016/j.jvir.2012.06.003>
- Ailawadi G, Eliason JL, Upchurch GR Jr. Current concepts in the pathogenesis of abdominal aortic

- aneurysm. *J Vasc Surg* 2003;38(3): 584-8. [https://doi.org/10.1016/S0741-5214\(03\)00324-0](https://doi.org/10.1016/S0741-5214(03)00324-0)
10. Harter LP, Gross BH, Callen PW, Barth RA. Ultrasonic evaluation of abdominal aortic thrombus. *J Ultrasound Med* 1982;1(8): 315-8. <https://doi.org/10.7863/jum.1982.1.8.315>
11. United Kingdom EVAR Trial Investigators, Greenhalgh RM, Brown LC, et al. Endovascular versus open repair of abdominal aortic aneurysm. *N Engl J Med* 2010;362(20): 1863-71. <https://doi.org/10.1056/NEJMoa0909305>
12. Lederle FA, Johnson GR, Wilson SE, et al. Prevalence and associations of abdominal aortic aneurysm detected through screening. *Aneurysm Detection and Management (ADAM) Veterans Affairs Cooperative Study Group. Ann Intern Med* 1997;126(6): 441-9. <https://doi.org/10.7326/0003-4819-126-6-199703150-00004>
13. Karthikesalingam A, Attallah O, Ma X, et al. An Artificial Neural Network Stratifies the Risks of Reintervention and Mortality after Endovascular Aneurysm Repair; a Retrospective Observational study. *PLoS One* 2015;10(7): e0129024. <https://doi.org/10.1371/journal.pone.0129024>
14. Golledge J, Muller J, Daugherty A, Norman P. Abdominal aortic aneurysm: pathogenesis and implications for management. *Arterioscler Thromb Vasc Biol* 2006;26(12): 2605-13. <https://doi.org/10.1161/01.ATV.0000245819.32762.cb>

ANEURYSM AND INTRALUMINAL THROMBOSIS OF THE ABDOMINAL AORTA: A CASE REPORT AND A GLANCE ON ITS DIAGNOSTIC AND THERAPEUTIC CHALLENGES

Mohammad Bakhtiar Hesam Shariati¹, Sosan Mohammadi², Naser Shokrzadeh^{*3}

Received: 20 February, 2024; Accepted: 22 July, 2024

Abstract

Abdominal Aortic Aneurysm (AAA) is a common vascular condition that its prevalence increases with age and predominantly affects men. Early diagnosis and treatment of AAA are crucial to prevent severe complications, particularly rupture. This article presents a rare case of a 68-year-old man with AAA complicated by intraluminal thrombosis. The patient's non-specific symptoms led to a delayed diagnosis. Eventually, CT angiography revealed an infrarenal aortic aneurysm measuring 84 mm in diameter and 128 mm in length, with thrombosis extending into the iliac branches. This case report underscores the importance of accurate differential diagnosis, the utility of advanced imaging modalities, and the therapeutic challenges in complex AAA cases. Furthermore, this study emphasizes the need to consider risk factors and pathophysiological mechanisms in managing this condition.

Keywords: Abdominal Aortic Aneurysm, Differential Diagnosis, CT Angiography, Endovascular Treatment, Intraluminal Thrombosis

Address: Clinical Research Institute, Urmia University of Medical Sciences, Urmia, Iran

Tel: +984432234897

Email: shokrzadeh.n@umsu.ac.ir

SOURCE: STUD MED SCI 2024; 35(3): 237 ISSN: 2717-008X

This is an open-access article distributed under the terms of the [Creative Commons Attribution-noncommercial 4.0 International License](https://creativecommons.org/licenses/by-nc/4.0/) which permits copy and redistribute the material just in noncommercial usages, as long as the original work is properly cited.

¹ Department of Anatomical Sciences, Faculty of Medicine, Kurdistan University of Medical Sciences, Sanandaj, Iran

² Department of Radiology, Faculty of Medicine, Kurdistan University of Medical Sciences, Sanandaj, Iran

³ Reproductive Health Research Center, Clinical Research Institute, Urmia University of Medical Sciences, Urmia, Iran (Corresponding Author)