

مطالعه بالینی میزان درد، آدم و حداکثر باز شدن دهان قبل و بعد از عمل جاناندازی قوس گونه‌ی شکسته توسط روش جدید استفاده از سوزن پنجاه میلی‌متری بدون برش جراحی

محمدعلی قویمی^۱، آرزو قریشی‌زاده^۲، زهرا دلیراکبری^۳، مهدی صادقی حسن‌آبادی^۴، رامین نگهداری^{۵*}

تاریخ دریافت ۱۳۹۹/۰۸/۱۳ تاریخ پذیرش ۱۳۹۹/۱۲/۲۳

چکیده

پیش‌زمینه و هدف: قوس زایگوما برجسته‌ترین قسمت صورت است و معمولاً در هنگام ضربه به‌صورت آسیب می‌بیند. با استخوان پیشانی، استخوان گیجگاهی، فک بالا و استخوان اسفنوئید مفصل می‌شود و به‌عنوان پل اصلی در بین این استخوان‌ها عمل می‌کند. شکستگی‌های جداشده قوس شامل ۱۰ درصد از تمام شکستگی‌های زایگوما و ۵ درصد از همه شکستگی‌های استخوان صورت است. درمان شکستگی قوس زایگوماتیک از مشاهده تا reduction باز متفاوت است. رویکرد زمانی Gilles یک روش جراحی متداول برای کاهش شکستگی قوس زایگوما بوده است. با این حال، این روش جراحی با زخم صورت در خط مو و خطرات ناشی از فلج عصب صورت همراه است. در این تحقیق ما از روش جدیدی استفاده کردیم: استفاده از سوزن پنجاه میلی‌متری بدون برش جراحی برای جایگزینی قوس شکسته زایگوما و میزان درد، ورم، حداکثر باز شدن دهان و ecchymosis را قبل و بعد از جراحی را کاهش می‌دهد.

مواد و روش کار: در این مطالعه بالینی، میزان درد، آدم و حداکثر باز شدن دهان قبل و بعد از عمل جاناندازی قوس گونه‌ی شکسته توسط روش جدید استفاده از سوزن پنجاه میلی‌متری بدون برش جراحی ارزیابی شد. از کلیه بیماران با شکستگی قوس زایگوما که طی سال‌های ۹۸-۹۹ به مرکز پزشکی امام رضا (ع) بخش جراحی فک و صورت مراجعه کرده‌اند CT اسکن گرفته شده‌اند. از سوزن ۵۰ میلی‌متری برای reduction با روش جدید استفاده شد.

یافته‌ها: این مطالعه بر روی ۷ بیمار مبتلا شکستگی ایزوله استخوان زایگوما انجام شد. میانگین سنی بیماران ۳۳/۸۵±۵/۸۷ سال بود. میزان کاهش درد طی ۷ روز پس از جراحی به‌صورت معنی‌دار گزارش شد ولی میزان آدم ($P=0.539$) و میزان باز شدن دهان پس از جراحی اختلاف معنی‌داری را نشان نداد.

بحث و نتیجه‌گیری: در بررسی مطالعات فوق و مقایسه آن‌ها با مطالعه حاضر مشاهده شد که در شکستگی‌های ایزوله قوس زایگوما روش جراحی مطالعه حاضر روشی بسیار سودمند و بدون عارضه در بیماران بود. این روش‌ها علی‌رغم روش‌های جاناندازی باز، میزان اسکار کمتری دارند، مدت‌زمان جراحی کاهش یافته است و این می‌تواند منجر به بهبودی هرچه سریع‌تر بیمار گردد.

کلیدواژه‌ها: زایگوما، شکستگی، جاناندازی بسته

مجله مطالعات علوم پزشکی، دوره سی و دوم، شماره دوم، ص ۱۳۳-۱۲۴، اردیبهشت ۱۴۰۰

آدرس مکاتبه: تبریز- دانشگاه علوم پزشکی تبریز- دانشکده دندانپزشکی- گروه، تلفن: ۰۴۱۳۳۳۵۳۱۶۱

Email: Ramin_n_dds@yahoo.com

مقدمه

ثبات میدفیس، قرینه بودن کانتور صورت، ساپورت عضلات ماضغه و محافظت از محتویات اوربیت دارد (۳، ۴). به علت برجسته بودن گونه، زایگوما محلی در صورت است که مکرراً دچار شکستگی می‌شود (۱) و یکی از شایع‌ترین صدمات در ترومای فک و صورت در مردان جوان ۲۰ تا ۳۰ ساله است (۵، ۳). شکستگی ایزوله قوس

قوس زایگوما که از استخوان تمپورال و استخوان زایگوما ایجاد شده است جز باریکی از مجموعه است و قسمت‌های طرفی و قدامی صورت را می‌سازد و با استخوان‌های فرونتال، تمپورال ماگزایلا و اسفنوئید مفصل شده است (۱، ۲). مجموعه زایگوما نقش مهمی در

^۱ دانشیار گروه جراحی فک و صورت، دانشکده دندانپزشکی، دانشگاه علوم پزشکی تبریز، تبریز، ایران

^۲ استادیار گروه دندانپزشکی کودکان، دانشکده دندانپزشکی، دانشگاه علوم پزشکی تبریز، تبریز، ایران

^۳ دانشجوی دکتری عمومی دندانپزشکی، دانشکده دندانپزشکی، دانشگاه علوم پزشکی تبریز، تبریز، ایران

^۴ دانشجوی دکتری تخصصی جراحی فک و صورت، دانشکده دندانپزشکی، دانشگاه علوم پزشکی تبریز، تبریز، ایران

^۵ دانشیار گروه پروتز دندان، دانشکده دندانپزشکی، دانشگاه علوم پزشکی تبریز، تبریز، ایران

برش در شکستگی قوس زایگوما، هدف از این مطالعه مقایسه میزان درد، آدم، حداکثر باز شدن دهان قبل و بعد از جاناندازی قوس گونهی شکسته با استفاده از سوزن پنجاه میلی‌متری بدون برش جراحی می‌باشد.

مواد و روش‌کار

جمعیت مورد مطالعه:

تمامی افراد با شکستگی قوس زایگوما که طی سال‌های ۹۸-۹۹ به مرکز پزشکی امام رضا (ع) بخش جراحی فک و صورت مراجعه کرده‌اند انتخاب شدند (بر طبق معیارهای ورود و خروج: ۷ نفر). میانگین سنی بیماران $33/85 \pm 5/87$ سال بود.

معیارهای ورود:

- ۱ وجود شکستگی ایزوله قوس زایگوما به صورت یک طرفه یا دوطرفه در سی‌تی‌اسکن یا رادیوگرافی ساده.
- ۲ اندیکاسیون جراحی و ریداکشن قوس زایگوما.
- ۳ محدودیت باز کردن دهان.
- ۴ دیپرس و فرورفتگی کلینیکی قوس زایگوما.
- ۵ محدوده‌ی سنی ۲۵ - ۵۰ سالگی.
- ۶ جنسیت: مذکر.

معیارهای خروج:

- ۱ وجود شکستگی‌های متعدد قوس گونه.
- ۲ وجود شکستگی‌های دیگر در استخوان‌های بینی میدفیس و ماگزایلا.
- ۳ جابجایی شدید به نحوی که bone contact بین قطعات شکسته وجود نداشته باشد.
- ۴ بیمارانی که دچار بیماری سیستمیک کنترل نشده بودند.
- ۵ گذشت بیش از سه هفته از تروما.

در این مطالعه با توجه به شیوع پایین شکستگی ایزوله قوس زایگوما و محدودیت تعداد نمونه مطابق با معیارهای ورود و خروج و نیز محدودیت زمان، حجم نمونه تعیین نگردید، بلکه تمامی افراد واجد شرایط با معیارهای ورود و خروج طی سال‌های ۹۸-۹۹ مورد بررسی و وارد مطالعه شد. با توجه به اینکه بسیاری از مقالات چاپ‌شده در مجلات معتبر، گروه کنترل نداشتند، در این مطالعه نیز گروه کنترل وجود نداشت. وجود گروه کنترل می‌توانست ارزش مطالعه را افزایش دهد ولی با توجه به حجم کم نمونه و مدت‌زمان مطالعه، از گروه کنترل چشم‌پوشی گردید.

از تمامی بیماران مشکوک به شکستگی قوس زایگوما که به بیمارستان امام رضا تبریز مراجعه و تمایل به شرکت در مطالعه را داشتند و نیز همراه با وجود یک یا چند علامت شامل فرورفتگی قوس

زایگوما غیرمتداول بوده و ۱ تا ۵ درصد شکستگی‌های زایگوما و ۵ درصد شکستگی‌های کل استخوان‌های صورت را شامل می‌شود (۵). (۶). عمده‌ترین علت‌های شکستگی قوس زایگوما شامل حملات خشونت‌آمیز، تصادفات اتومبیل و موتورسیکلت، صدمات ورزشی و سقوط می‌باشد (۷). یافته‌های کلینیکی شکستگی قوس زایگوما آدم، تندرینس، دیپرسن و تریسموس در نتیجه آسیب به عضله تمپورالیس می‌باشد (۸).

هدف اولیه‌ی درمان شکستگی‌های قوس زایگوما، بهبود فانکشن و زیبایی و جلوگیری از تریسموس می‌باشد به طوری که اگر مشکل زیبایی و فانکشن وجود نداشته باشد می‌توان شکستگی قوس زایگوما را بدون جراحی فالو کرد. معمولاً فیکسیشن در شکستگی‌های قوس زایگوما کاربرد ندارد مگر در شکستگی تیپ دو که شامل شکستگی مجموعه زایگوما است (۳). روش‌های ریداکشن با اپروچ‌های کروئال چه به صورت open و چه به صورت close از طریق انسینژن کروئال به عنوان راه‌های درمان شکستگی قوس زایگوما بیشتر استفاده می‌شوند (۵) و این نظریه که اکسپوزر کافی و ریداکشن با برش‌های متعدد و فیکسیشن محکم با پلیت، برای به دست آوردن نتایج قابل قبول ضروری است، پذیرفته شده است در حالی که این روش‌های جراحی نیازمند زمان زیادی هستند و ممکن است اسکار غیرضروری برجای بگذارند. بنابراین روش‌های جدیدی پیشنهاد شده است (۹). Open reduction در جراحی با روش کروئال اپروچ هرچند دیدمستقیم ایجاد می‌شود و باعث راحتی جراح در دید نواحی قوس، ریم فوقانی و لترالی اوربیت به صورت هم‌زمان می‌شود ولی می‌تواند باعث از دست رفتن موها ناشی از جراحی، آسیب عصب صورتی و بی‌حسی پیشانی و اسکالپ و باقی ماندن اسکار بزرگ شود. Gilles temporal approaches روش فن شایعی است که برای ریداکت شکستگی مجموعه زایگوما و قوس زایگوما استفاده می‌شود. هرچند که این روش اسکار صورتی در ناحیه‌ی رویش مو ایجاد کرده و ریسک بی‌حسی عصب صورتی را دارد. همچنین احتمال ریداکشن نامناسب به دلیل دید ناکافی ناشی از تورم گونه و استفاده تنها از حس لامسه وجود دارد (۱۰، ۵).

با توجه به محدودیت‌ها و مشکلات سایر روش‌های جراحی، استفاده از روش‌های غیر جراحی مانند استفاده از سوزن‌ها برای درمان شکستگی قوس زایگوما در متون علمی پیشنهاد شده است. آقای ادوارد و همکارانش از یک سیم فولادی ضدزنگ و نیز سوزن کانول ۱۶ جهت کاهش شکستگی و تثبیت قوس روی آتل در درمان شکستگی قوس زایگوما استفاده کردند. نتایج آن‌ها نشان داد که فن استفاده از سوزن نسبت به روش‌های متداول برای کاهش و تثبیت شکستگی قوس زایگوما، ساده، کم‌مصرف، مقرون‌به‌صرفه و کمتر آسیب‌زا است (۱۰). با توجه به اهمیت روش جراحی بدون انجام

مراحل مطالعه به کلیه بیماران توضیح داده شد و رضایت‌نامه شرکت آگاهانه از بیماران اخذ گردید. با توجه به اینکه این روش پیشنهادی مدیفیه و ساده‌شده‌ی روش‌های معمول و متداول جراحی می‌باشد، نیاز به مقدمات خاصی جهت اجرا ندارد. در صورت عدم موفقیت در درمان، بیمار از سایر روش‌های جراحی محروم نخواهد شد و از روش‌های متداول جراحی استفاده خواهد شد. هیچ‌گونه اجباری در ورود به مطالعه نیست و اگر شرکت‌کننده تصمیم به شرکت در این تحقیق گرفت، هر زمانی مجاز هست از این تحقیق کناره‌گیری کند بدون اینکه دلیلی برای ما ارائه کند. شماره نامه تصویب پایان‌نامه ۵/۵/۱۳۱۲۳۱ و کد اخلاق برای آن IR.TBZMED.REC.1399.235 بود.

یافته‌ها

این مطالعه بر روی ۷ بیمار مبتلا به شکستگی ایزوله قوس زایگوما انجام شد. در این مطالعه تمامی بیماران به روش بسته و با استفاده از سوزن‌های ۵۰ میلی‌متری تحت درمان قرار گرفتند. در ابتدا درد بیماران قبل از جراحی که در نمودار ۱ نشان داده شده است مورد ارزیابی قرار گرفت. نتایج نشان داد که میانگین شدت درد بیماران قبل از جراحی $0/89 \pm 1/85$ به دست آمد.

میزان آدم صورت قبل از جراحی نیز اندازه‌گیری شد که میزان فراوانی بیماران و سطح درگیری آدم در جدول ۱ داده شده است. نتایج نشان داد که میانگین میزان طول آدم در بیماران $86/57 \pm 5/12$ میلی‌متر می‌باشد.

جدول (۱): میزان فراوانی بیماران و سطح درگیری آدم آن‌ها

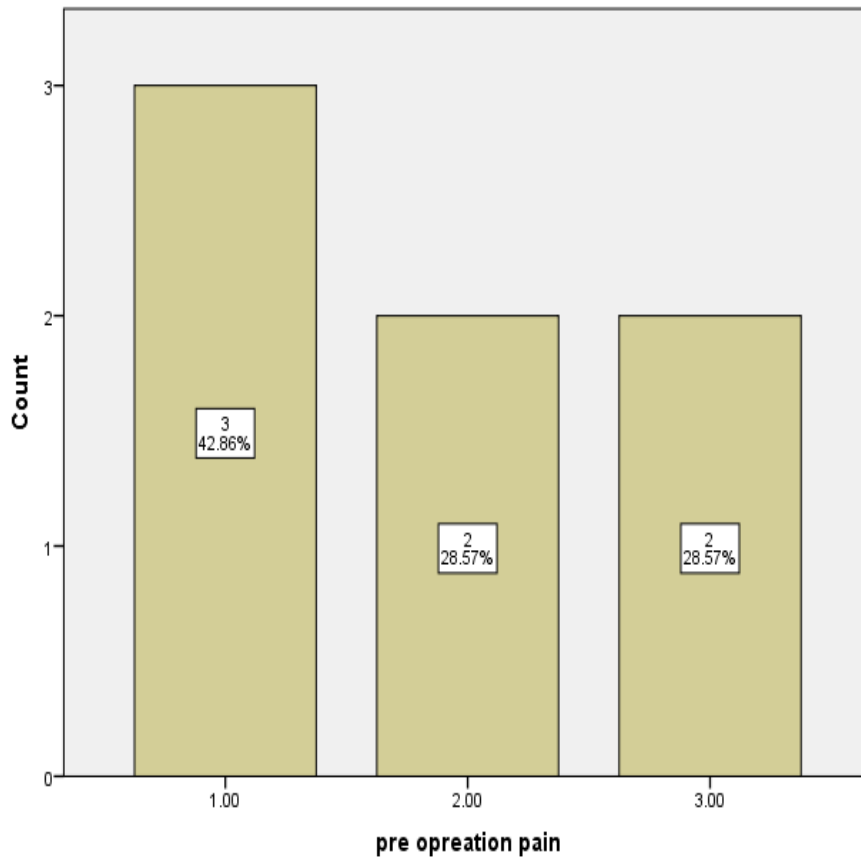
قبل از جراحی		
میزان آدم	فراوانی	درصد
۷۸ میلی‌متر	۱	۱۴/۳
۸۴ میلی‌متر	۱	۱۴/۳
۸۵ میلی‌متر	۲	۲۸/۶
۹۰ میلی‌متر	۱	۱۴/۳
۹۱ میلی‌متر	۱	۱۴/۳
۹۳ میلی‌متر	۱	۱۴/۳

گونه، عدم باز کردن دهان، درد و تندرینس در ناحیه‌ی قوس گونه، پس از اخذ رضایت‌نامه آگاهانه، سی‌تی‌اسکن اسپیرال، اگزیرال و کروئال دریافت شد. در اتاق عمل پس از بیهوشی تحت انتوباسیون اورال، محل قوس با لمس مشخص گردید و با مارکر خط کشیده شد. دو عدد سوزن ۵۰ میلی‌متری ۴/۸ انتخاب شد که محل ورود سوزن اول ۱۵ میلی‌متر جلوتر از تراگوس و محل سوزن دوم ۳۰ میلی‌متر جلوتر از تراگوس است و از بالای قوس وارد شده و از قسمت تحتانی قوس خارج شدند؛ به‌نحوی که نوک سوزن در قسمت تحتانی قوس و انتهای سوزن در قسمت فوقانی قوس قرار گرفت. سپس نوک و انتهای سوزن‌ها توسط چهار سوزن گیر مجزا گرفته می‌شود و به‌صورت آهسته و با نیروی ملایم تا متوسط به سمت خارج کشیده شدند تا در لمس ریداکشن مشخص شود.

رادیوگرافی بعد از عمل بلافاصله جهت بررسی کفایت ریداکت قوس تهیه گردید. سپس جهت فیکساسیون خارجی، از داخل هر سوزن نخ نایلون صفر وارد شده و از سمت مقابل سوزن خارج می‌گردد و بعد از آن سوزن‌ها خارج شده و نخ همراه با یک آبسلانگ به‌عنوان فیکساسیون خارجی استفاده شد. بلافاصله پس از عمل جراحی و نیز یک هفته بعد، میزان درد، آدم و حداکثر باز شدن دهان به‌عنوان اهداف اختصاصی بررسی شدند. داده‌های به‌دست‌آمده از مطالعه با استفاده از روش‌های آماری- توصیفی (میانگین-انحراف معیار و فراوانی- درصد) تحت بررسی قرار گرفتند.

میزان درد قبل و بلافاصله پس از عمل جراحی و نیز یک هفته بعد از عمل با استفاده از پرسش‌نامه مقیاس آنالوگ بصری (VAS) اندازه‌گیری شد. برای اندازه‌گیری آدم، قبل و بلافاصله بعد از جراحی (قبل از فیکساسیون به‌وسیله آبسلانگ) و نیز یک هفته بعد، فاصله تراگوس تا گوشه‌ی چشم به‌وسیله‌ی نخ و خط کش اندازه‌گیری شد. قبل از جراحی از بیماران خواسته خواهد شد تا دهان خود را به‌اندازه‌ی بیشترین حد ممکن بدون درد و فشار باز کنند و فاصله‌ی بین لبه‌ی انسیزیال دندان‌های قدامی بالا و پایین به‌وسیله خط کش برحسب میلی‌متر اندازه‌گیری شد. بلافاصله پس از عمل جراحی و نیز یک هفته بعد مجدداً این فاصله اندازه‌گیری شد.

تمامی اطلاعات بیماران در چک لیستی که از قبل تهیه شده بود وارد گردید. سپس اطلاعات وارد برنامه آنالیز آماری SPSS v19 شده و به توصیف داده‌ها پرداخته شد. داده‌های به‌دست‌آمده از مطالعه با استفاده از روش‌های آماری- توصیفی (میانگین-انحراف معیار و فراوانی- درصد) تحت بررسی قرار گرفتند.



نمودار (۱): فراوانی بیماران مطالعه به تفکیک میزان شدت درد قبل از جراحی

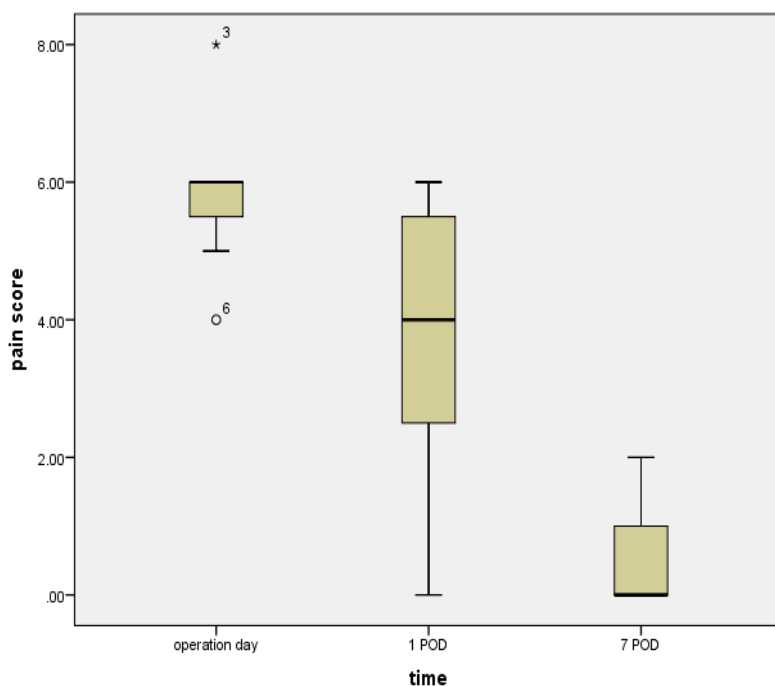
میزان باز شدن دهان نیز آخرین متغیر قبل از جراحی مورد ارزیابی قرار گرفت که داده‌های به‌دست‌آمده در جدول ۲ گزارش شدند. مشاهده شد که میانگین میزان باز شدن دهان در بیماران $29/85 \pm 3/71$ میلی‌متر می‌باشد.

جدول (۲): میزان باز شدن دهان بیماران قبل از جراحی

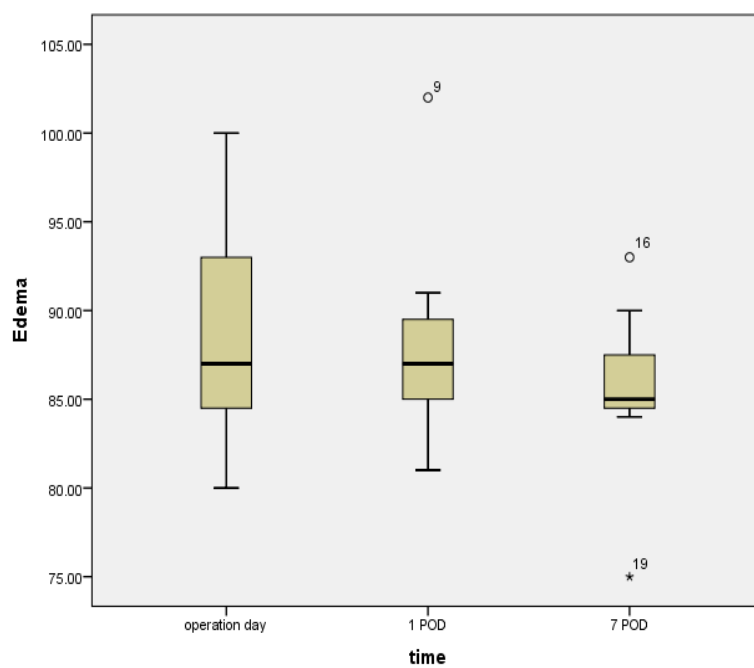
درصد	فراوانی	میزان باز شدن دهان
۱۴/۳	۱	۲۵ میلی‌متر
۱۴/۳	۱	۲۷ میلی‌متر
۵۷/۱	۴	۳۰ میلی‌متر
۱۴/۳	۱	۳۷ میلی‌متر

میزان آدم صورت نیز پس جراحی مورد ارزیابی قرار گرفت که در نمودار ۳ نشان داده شده است. میزان آدم صورت بلافاصله بعد از جراحی، و یک هفته بعد از جراحی مورد بررسی قرار گرفت. نتایج نشان داد که میانگین طول آدم صورت در روز جراحی $88/85 \pm 6/91$ میلی‌متر و یک هفته بعد از جراحی $85/28 \pm 5/61$ میلی‌متر به دست آمد. تحلیل داده‌ها با تست آماری ANOVA نشان داد که این تغییرات میزان التهاب و کاهش آن طی ۳ زمان مورد بررسی اختلاف معنی‌داری را نشان نداد ($P=0.539$).

اطلاعات بیماران پس از جراحی نیز مورد ارزیابی قرار گرفت. در ابتدا میزان درد بیماران بلافاصله پس از جراحی و یک هفته پس از جراحی مورد ارزیابی قرار گرفت که در نمودار ۲ نشان داده شده است. نتایج، میانگین نمره درد بیماران بلافاصله بعد از جراحی $5/85 \pm 1/21$ و یک هفته پس از جراحی $0/57 \pm 0/78$ را نشان داد. تحلیل داده‌ها با تست آماری Repeat measurement نشان داد که این میزان کاهش درد طی ۷ روز به‌صورت معنی‌دار می‌باشد ($P<0.001$).



نمودار (۲): میانگین شدت درد بیماران در سه زمان بررسی پس از جراحی



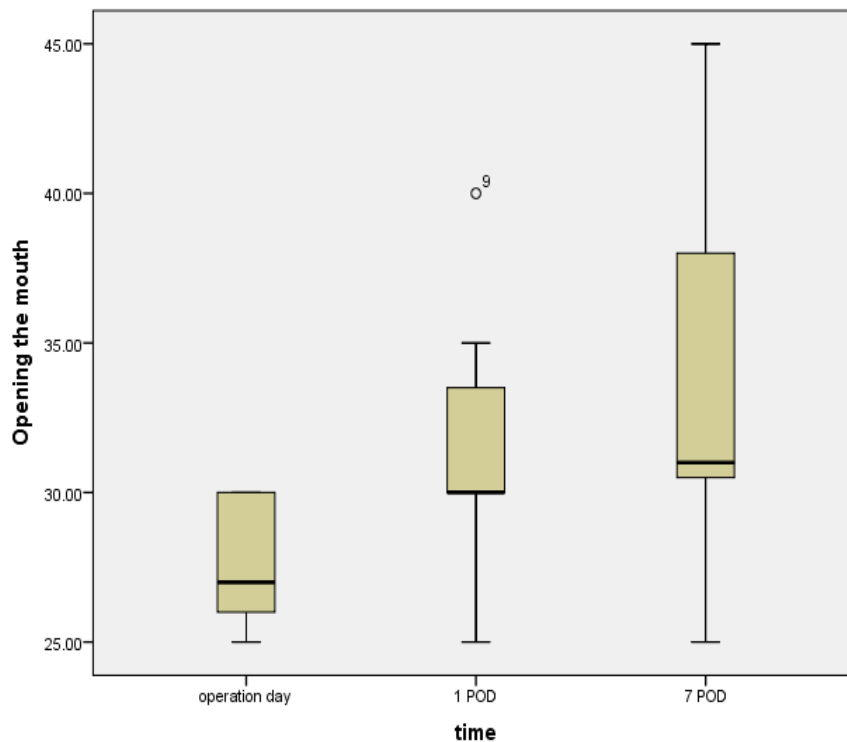
نمودار (۳): میانگین وسعت آدم در بیماران در سه زمان بررسی پس از جراحی

قرار گرفت. نتایج نشان داد که میانگین میزان باز شدن دهان بیماران در روز جراحی $27/71 \pm 2/28$ میلی‌متر و یک هفته پس از جراحی

میزان باز شدن دهان نیز آخرین متغیری بود که در بیماران مورد ارزیابی قرار گرفت که در نمودار ۴ نشان داده شده است. این متغیر نیز در روز جراحی و یک هفته پس از جراحی مورد ارزیابی

هفته از جراحی هرچند افزایش داشته ولی به صورت معنی داری نیست. ($P=0.085$)

۳۴±۶/۹۰ میلی متر می باشد. تحلیل نتایج نشان داد که میزان باز شدن دهان در بیماران پس از جراحی ابتدا کاهش یافته و طی یک



نمودار (۴): میانگین میزان باز شدن دهان در بیماران در سه زمان بررسی پس از جراحی

از جراحی هرچند افزایش داشته ولی به صورت معنی داری نیست ($P=0.085$).

بحث و نتیجه گیری

درمان شکستگی زایگوما بسیار متنوع است. متدهای درمانی شکستگی این استخوان از حالت درمان های حمایتی (observation) تا فیکساسیون با Kirschner-wire و اپروچ های باز مثل استفاده از مینی پلیت ها جهت فیکساسیون متنوع می باشد. اکثر شکستگی های ایزوله قوس زایگوما به وسیله روش درمان بسته با استفاده از بالابرنده Dingman و با استفاده از اپروچ Gillies' or Keen's درمان می شوند (۱۱). در صورت نیاز به osteosynthesis نیاز به آزادسازی وسیع تر وجود دارد که در این حالت ممکن است به اپروچ پری اوریکلار یا کروئال و یا حتی به اکسس اینفرآوربیتال بیانجامد. در موارد شکستگی های ناپایدار و یا عارضه دار شده عموماً از اپروچ های باز استفاده می شود (۱۲). اگرچه متدهای باز روش های بسیار مؤثر می باشند، اپروچ کروئال می تواند منجر به ریسک بروز اسکارهای طولانی، بی حسی اسکالپ، آلوپسیا و یا افزایش زمان جراحی گردد. از طرفی جاندازی بسته نیز می تواند منجر به جاندازی

مطالعه بر روی ۷ بیمار مبتلا شکستگی ایزوله استخوان زایگوما انجام شد. میانگین سنی بیماران ۳۳/۸۵±۵/۸۷ سال بود.

در ابتدا میزان درد بیماران بلافاصله پس از جراحی و یک هفته پس از جراحی مورد ارزیابی قرار گرفت. نتایج نشان داد که میانگین نمره درد بیماران بلافاصله بعد از جراحی ۵/۸۵ ± ۱/۲۱ و یک هفته پس از جراحی ۰/۵۷ ± ۰/۷۸ بود. تحلیل داده ها با تست آماری Repeat measurement نشان داد که این میزان کاهش درد طی ۷ روز به صورت معنی دار می باشد ($P<0.001$).

نتایج نشان داد که میانگین طول آدم صورت در روز جراحی ۸۵/۲۸±۵/۶۱ میلی متر و یک هفته بعد از جراحی ۸۵/۲۸±۵/۶۱ میلی متر به دست آمد. تحلیل داده ها با تست آماری ANOVA نشان داد که این تغییرات میزان التهاب و کاهش آن طی ۳ زمان مورد بررسی اختلاف معنی داری را نشان نداد ($P=0.539$).

یافته ها میانگین میزان باز شدن دهان بیماران در روز جراحی را ۲۷/۷۱±۲/۲۸ میلی متر و یک هفته پس از جراحی را ۳۴±۶/۹۰ میلی متر نشان دادند. تحلیل نتایج نشان داد که میزان باز شدن دهان در بیماران پس از جراحی ابتدا کاهش یافته و طی یک هفته

open reduction and orbitozygomatic شکستگی Gillies internal fixation ارجحیت بیشتری نسبت به روش Moon و همکاران (۱۴) نیز در مطالعه‌ی دیگری که در آن به بررسی ریداکشن شکستگی زایگوما با استفاده از پیچ فیکساتور intermaxillary پرداخته بودند، نتایج نشان داد که هیچ عارضه مرتبط با این متد در بیماران مشاهده نشد. از مزایای این روش درمانی شامل دایسکشن کمتر و بروز آسیب کمتر به فیلد جراحی نسبت به روش‌های دیگر جراحی می‌باشد. در مطالعه Uda و همکاران (۱۵) نیز که به بررسی روش درمانی closed reduction and internal fixation پرداخته بودند، نتایج نشان داد که در این روش درمانی تنها در ۲ بیمار عفونت جزئی رخ داد، مدت‌زمان جراحی ۳۲ دقیقه بود، عود پس از جراحی فقط در جهت خلفی رخ داد اما فاصله بسیار کمی داشت و نتوانست منجر به مشکل بالینی در بیمار شود. Béogo و همکارانش (۱۶) در مطالعه خود به بررسی ۲۲۷ بیمار با شکستگی زایگوما که در درمان آن‌ها از Wire استفاده شده بود، پرداختند. در این مطالعه ۹۱/۲ درصد بیماران از متد درمانی خود رضایت داشتند، در ۸/۸ درصد بیماران پس از جراحی عارضه مشاهده شد که که عفونت محل عمل در ۳/۱ درصد، malocclusion در ۱/۸ درصد، اختلالات حسی در ۱/۸ درصد، عدم تقارن صورت در ۱/۳ درصد و ... مشاهده شد. این روش درمانی توانست کمترین میزان عارضه به همراه کمترین مدت‌زمان جراحی را برای بیماران به ارمغان آورد. در مطالعه Gündeşlioğlu و همکاران (۱۷) نیز که جاناندازی بسته در بیماران مبتلا به شکستگی انجام شد. در این مطالعه هیچ عارضه مرتبط با جراحی دیده نشد. ریداکشن بسته به همراه bone hook روشی ساده و ایمن و با حداقل عود در بیماران بود به طوری که تنها در ۲ بیمار عود پس از جراحی مشاهده شد.

بررسی کلی یافته‌ها نشان داد که روش جراحی بدون برش روشی ایمن، مؤثر و بدون عارضه در درمان شکستگی‌های ایزوله قوس زایگوما می‌باشد، در این روش مدت‌زمان جراحی کاهش یافته (۱۵ دقیقه) و اسکار کمتری را نسبت به روش باز دارد که تأثیر چشمگیری در بهبودی سریع بیمار دارد.

محدودیت‌های مطالعه:

به دلیل نیافتن بیمار مناسب با شکستگی‌های ایزوله قوس زایگوما حجم مطالعه در این روش محدود بود. در این مطالعه روش‌های دیگر درمان شکستگی زایگو مورد بررسی قرار نگرفت.

پیشنهادات:

پیشنهاد می‌شود مطالعه دیگری در این زمینه انجام و در آن پیگیری بیماران به صورت طولانی مدت تر انجام شود. پیشنهاد

ناکامل و یا شکستگی ناپایدار گردد و همین می‌تواند منجر به پیامد زیبایی ناخوشایند و اختلال عملکردی دائمی گردد. با توجه به ارزیابی دقیق انواع درمان‌ها، استفاده منطقی از روش‌های مختلف درمانی برای نتایج موفقیت‌آمیز لازم است. از این رو در این مطالعه به بررسی یکی از روش‌های درمانی بسته را در بیماران مبتلا به شکستگی زایگوما می‌پردازیم. آقای ادوارد و همکارانش از یک سیم فولادی ضدزنگ و نیز سوزن کانول ۱۶ جهت کاهش شکستگی و تثبیت قوس روی آتل در درمان شکستگی قوس زایگوما استفاده کردند. نتایج آن‌ها نشان داد که فن استفاده از سوزن نسبت به روش‌های متداول برای کاهش و تثبیت شکستگی قوس زایگوما، ساده، کم‌مصرف، مقرون‌به‌صرفه و کمتر آسیب‌زا است (۱۰).

در این مطالعه، از سوزن‌های بلند ۵۰ میلی‌متری جهت ریداکشن بسته و از نخ نایلون صفر و آیسلانگ جهت فیکساسیون استفاده شده است و بدون جراحی وسیع و انجام برش، دو سوزن از حول قوس زایگوما عبور داده و سپس با استفاده از آن، قوس ریداکت می‌شود. در این مطالعه مشاهده شد که استفاده از سوزن‌های ۵۰ میلی توانست میزان درد بیمار را یک هفته بعد جراحی کاهش معنی‌داری می‌دهد ولی هرچند کاهش در میزان آدم و افزایش باز شدن دهان مشاهده شد ولی از نظر آماری معنی نداشت.

مطالعات متعددی در ارتباط با جاناندازی بسته در این بیماران انجام شده است که هر یک با متدی خاص گزارش شده است. در مطالعه Yoon و همکاران (۴) که بر روی ۴۲۴ بیمار مبتلا به شکستگی استخوان زایگوما انجام شد، دو روش درمانی بالابرنده Dingman و K-wire بر روی بیماران امتحان شد و مشاهده شد که این دو روش در موارد شکستگی‌های پیچیده و کمپلیکه و موارد ناپایدار می‌تواند نیاز به باز کردن محل شکستگی را در بیماران مرتفع کند. Kang و همکاران (۱۳) نیز فیکساسیون با استفاده از وایر Kirschner در درمان شکستگی‌های زایگوما مورد ارزیابی قرار گرفت. در این مطالعه رضایت بسیار بالای بیماران گزارش شد و علت اصلی رضایت بیماران از این روش، کاهش معنی‌دار مدت‌زمان جراحی بود. مطالعه Ahn و همکاران (۱) نیز به صورت گذشته نگر افرادی که دچار شکستگی زایگوما شده و تحت درمان با لوپ وایر شده‌اند را مورد بررسی قرار دادند و گزارش کردند هیچ خونریزی اتفاقی پس از جراحی و هیچ‌گونه جاناندازی ناموفقی مشاهده نشد. تصاویر پس از جراحی جاناندازی مناسبی را بلافاصله پس از جراحی نشان داد. در پیگیری‌های ۱ ماه با CT اسکن نیز ریداکشن مناسب را در بیماران گزارش کردند. مطالعه دیگری نیز توسط Czerwinski و همکاران (۱۲) انجام و در آن دو روش درمان شکستگی زایگوما open reduction and internal fixation با روش Gillies مقایسه کردند. نتایج این مطالعه نشان داد که در

مقاله حاضر منتج از پایان‌نامه ای می‌باشد که با حمایت مالی معاونت تحقیقات و فناوری دانشگاه علوم پزشکی تبریز انجام شده است که نویسندگان مراتب تشکر خود را از این معاونت اعلام می‌دارند.

می‌گردد مطالعه دیگری به‌صورت کلینیکال تراپال تحت شرایط کنترل شده Randomized با تعداد کیس‌های بیشتری در دو گروه انجام گردد.

پشتیبان مالی:

References:

- Ahn HC, Youn DH, Choi MSS, Chang J-W, Lee JH. Wire or hook traction for reducing zygomatic fracture. Arch Craniofac Surg 2015;16(3):131 .
- Xie L, Shao Y, Hu Y, Li H, Gao L, Hu H. Modification of surgical technique in isolated zygomatic arch fracture repair: seven case studies. Int J Oral Maxillofac Surg 2009;38(10):1096-100.
- Starch-Jensen T, Linnebjerg LB, Jensen JD. Treatment of zygomatic complex fractures with surgical or nonsurgical intervention: A retrospective study. Open Dent J 2018;12:377.
- Yoon H, Kim J, Chung S, Chung Y-K. Effectiveness of Dual-Maneuver Using K-Wire and Dingman Elevator for the Reduction of Unstable Zygomatic Arch Fracture. Arch Craniofac Surg 2014;15(2):59.
- Kim JS, Park YJ, Lee YJ, Kim NG, Lee KS. Reduction of zygomatic arch isolated fracture using ultra sound and needle marking. Arch Craniofac Surg 2016;17(4):198.
- Korkmaz YT, Coskun U, Durmuslar MC, Zor ZF, Hocaoglu TP, Altintas NY. Reduction of isolated zygomatic arch fractures using dental instrument: Report of 2 cases and review of the literature. J Pak Med Assoc 2016;66(3):345-7.
- Singh KS, Jayachandran S. A comparative study on the diagnostic utility of ultrasonography with conventional radiography and computed tomography scan in detection of zygomatic arch and mandibular fractures. Contemp Clin Dent 2014;5(2):166.
- Fonseca RJ, Marciani RD, Turvey TA. Oral and maxillofacial surgery. vol Sirsi) i9781416066576. 2009.
- Jo T, Kim J. An anthropometric and three-dimensional computed tomographic evaluation of two-point fixation of zygomatic complex fractures. Arch Plast Surg 2014;41(5):493.
- Edward J, Samson A, Usha AM, Harikrishnan KU. A Bend to a Needle Makes the Arch Stable” a Modified Technique for Zygomatic Arch Reduction and Stabilization. J Maxillofac Oral Surg 2021; 20(1): 160-2.
- Cömert E, Cömert A, Uz A, Tuncel Ü, Elhan A. Anatomic basis of percutaneous Kirschner wire insertion in zygoma fractures. Arch Craniofac Surg 2011;22(4):1483-5.
- Czerwinski M, Martin M, Lee C. Quantitative comparison of open reduction and internal fixation versus the Gillies method in the treatment of orbitozygomatic complex fractures. Plast Reconstr Surg 2005;115(7):1848-54.
- Kang D-H, Jung D-W, Kim Y-H, Kim T-G, Lee J, Chung KJ. Kirschner wire fixation for the treatment of comminuted zygomatic fractures. Arch Craniofac Surg 2015;16(3):119.
- Moon S-H, Lee J-H, Oh D-Y, Rhie J-W, Ahn S-T. Reduction of zygomatic fracture segment with intermaxillary fixation screw. J Craniofac Surg 2012;23(3):842-4.
- Uda H, Kamochi H, Sugawara Y, Sarukawa S, Sunaga A. The concept and method of closed reduction and internal fixation: a new approach for the treatment of simple zygoma fractures. Plast Reconstr Surg 2013;132(5):1231-40.
- Béogo R, Bouletreau P, Konsem T, Traoré I, Coulibaly AT, Ouédraogo D. Wire internal fixation: An obsolete,

- yet valuable method for surgical management of facial fractures. Pan Afr Med J 2014;17:219.
17. Gündeşlioğlu ÖA, Özen Ç, Inan I, Jasharrari L, Doldurucu T, Altuntaş Z et al. Closed reduction of zygoma tripod and isolated arch fractures with Volkmann bone hook. Kulak Burun Bogaz Ihtis Derg 2013;23(4):211-6.

CLINICAL STUDY OF THE AMOUNT OF PAIN, EDEMA, AND MAXIMUM MOUTH OPENING BEFORE AND AFTER THE BROKEN ZYGOMATIC ARCH REDUCTION BY NEW METHOD OF USING FIFTY MM NEEDLE WITHOUT SURGERY CUT

Mohammad Ali Ghavimi¹, Arezou Ghoreishizadeh², Zahra Delirakbari³, Mehdi Sadeghi Hassanabadi⁴, Ramin Negahdari⁵

Received: 03 October 2020; Accepted: 13 March, 2021

Abstract

Background & Aims: The zygomatic arch is the most prominent portion of the face and is commonly injured during facial trauma. It articulates with the frontal bone, temporal bone, maxilla, and sphenoid bone, and serves as the main bridge amongst these bones. Isolated arch fractures comprise 10% of all zygomatic fractures and 5% of all facial bone fractures. Treatment of zygomatic arch fractures varies from observation to open reduction. The Gilles temporal approach is a commonly used surgical technique for the reduction of zygomatic arch fractures. However, this surgical approach is associated with a facial scar in the hairline and risks of facial nerve palsy. In this research, we performed a new method using a fifty millimeter needle without surgery cut for replacement of broken zygomatic arch and evaluated the amount of pain, edema, maximum mouth opening, and ecchymosis before and after the surgery.

Materials & Methods: CT scans were taken of all the patients with isolated zygomatic arch fracture who were referred to Imam Reza Medical Center and department of maxillofacial surgery during 2019-20. The 50 mm needle was used for reduction with the new method.

Results: This study was performed on 7 patients with isolated fractures of zygomatic bone. The mean age of patients was 33.85. 5.87 years. Significant reduction in pain was reported during 7 days after surgery, but the rate of edema ($p = 0.539$) and the amount of mouth opening after surgery did not show a significant difference.

Conclusion: In reviewing the above studies and comparing them with the present study, it was observed that in simple fractures, the surgical method of the present study was a very useful and uncomplicated method in patients. Despite open reduction methods, these methods have a lower scar rate, the duration of surgery is reduced, and this can lead to faster recovery of the patient.

Keywords: Zygoma, fracture, closed reduction.

Address: Golgasht St, Daneshgah Ave, Tabriz University of Medical Sciences, Tabriz, Iran.

Tel: +984133353161

Email: Ramin_n_dds@yahoo.com

SOURCE: STUD MED SCI 2021: 32(2): 133 ISSN: 2717-008X

¹ Associate Professor, Department of Oral and Maxillofacial Surgery, Faculty of Dentistry, Tabriz University of Medical Sciences, Tabriz, Iran

² Assistant Professor, Department of Pediatric Dentistry, Faculty of Dentistry, Tabriz University of Medical Sciences, Tabriz, Iran

³ Dentistry Student, Department of Oral and Maxillofacial Surgery, Faculty of Dentistry, Tabriz University of Medical Sciences, Tabriz, Iran

⁴ Dentistry Student, Department of Oral and Maxillofacial Surgery, Faculty of Dentistry, Tabriz University of Medical Sciences, Tabriz, Iran

⁵ Associate Professor, Department of Prosthodontics, Faculty of Dentistry, Tabriz University of Medical Sciences, Tabriz, Iran (Corresponding Author)