

بررسی اثر شش هفته تمرین هوازی به تنهایی و همراه با مصرف عصاره زنجبیل کپسوله شده در نانوذرات کیتوزان بر تغییر مورفولوژی بافت قلب و سطح بیان ژن پروتئین کیناز فعال شده با میتوزن (MAPK) در موش‌های صحرایی دچار سکته قلبی: یک مطالعه تجربی

منیره عمومی^۱، فرزانه تقیان*^۲، غلامرضا شریفی^۳

تاریخ دریافت ۱۳۹۹/۰۷/۰۵ تاریخ پذیرش ۱۳۹۹/۱۱/۰۸

چکیده

پیش‌زمینه و هدف: استفاده از مکمل زنجبیل به‌ویژه به‌صورت نانو می‌تواند ریسک فاکتورهای قلبی عروقی را کنترل کند. تمرین ورزشی نیز با تقویت بافت عضلانی قلبی می‌تواند در توان بخشی سکته قلبی مؤثر باشد لذا، هدف از انجام این مطالعه، بررسی اثر تمرینات ورزشی هوازی به‌تنهایی و یا همراه با مصرف عصاره زنجبیل کپسوله در نانوذرات کیتوزان بر ویژگی‌های هیستوپاتولوژیکی بافت قلب و همچنین میزان بیان MAPK در موش‌های صحرایی دچار سکته قلبی بود.

مواد و روش‌ها: تحقیق حاضر از نوع تجربی بود. ۲۵ سر موش صحرایی نر نژاد ویستار به‌طور تصادفی به ۵ گروه (n=5): سکته قلبی، سکته قلبی+عصاره کپسوله در نانوذره+ ورزش، سکته قلبی+عصاره کپسوله در نانوذره، سکته قلبی+ نانوذره، گروه سکته قلبی+ ورزش تقسیم شدند. الفاء سکته قلبی در موش‌های صحرایی با تزریق زیرجلدی ایزوپروترونول انجام شد. برنامه تمرین اصلی به مدت ۶ هفته بود؛ در هفته آغازین با سرعت ۱۰ متر بر دقیقه و زمان ۱۰ دقیقه شروع و تا هفته ششم سرعت به ۱۵ متر بر دقیقه و زمان به ۶۰ دقیقه رسید. عصاره زنجبیل کپسوله شده در نانوذرات کیتوزان، طی ۶ هفته با دوز ۵۰۰ میلی‌گرم/کیلوگرم گاوآژ شد. در پایان بافت قلب موش‌های صحرایی برای بررسی بیان ژن MAPK با استفاده از روش Real Time PCR و مطالعات هیستوپاتولوژیکی جمع‌آوری شد.

یافته‌ها: موش‌های صحرایی مدل سکته قلبی در گروه‌های تمرین و تیمار شده با عصاره انکیوسله شده در نانوذرات کیتوزان کاهش معنی‌دار در بیان ژن MAPK در مقایسه با گروه مدل نشان دادند ($p < 0.05$). عصاره کپسوله در نانوذرات کیتوزان به تنهایی یا به همراه تمرین مداوم، سبب قرارگیری منسجم رشته‌های عضلانی بافت قلبی در کنار یکدیگر شده و میزان خونریزی و نفوذ سلول‌های التهابی را کاهش دادند ($p < 0.001$).

نتیجه‌گیری: شش هفته تمرین هوازی و مصرف عصاره زنجبیل کپسوله در نانوذره، می‌تواند از طریق بهبود هم‌مستاز قلبی و کاهش MAPK، سبب کاهش آسیب بافت قلب ناشی از سکته قلبی ایجاد شده توسط ایزوپروتونول شود.

کلیدواژه‌ها: کیتوزان، سکته قلبی، زنجبیل، قلب

مجله مطالعات علوم پزشکی، دوره سی و دوم، شماره اول، ص ۱۳-۱، فروردین ۱۴۰۰

آدرس مکاتبه: گروه تربیت‌بدنی و علوم ورزشی، دانشکده تربیت‌بدنی و علوم ورزشی، دانشگاه آزاد اصفهان، واحد اصفهان (خوراسگان)، اصفهان، ایران، تلفن:

Email: f_taghian@yahoo.com

مقدمه

عروقی (CVD) مربوط به سکته قلبی است (۳). سکته قلبی ناشی از جریان ناکافی خون غنی از اکسیژن (از طریق شریان کرونر) به قلب است که منجر به عدم تعادل در نسبت مقدار اکسیژن به نیاز به اکسیژن و در نهایت آسیب به بافت قلبی می‌شود (۴). خون‌رسانی مجدد و به‌موقع به قلب، یک استراتژی کلیدی برای درمان سکته

سکته قلبی یا انفارکتوس میوکارد (MI)، یکی از کشنده‌ترین اشکال بیماری‌های ایسکمیک قلب در جهان است (۱، ۲). تعداد افراد مبتلا به سکته قلبی در سراسر جهان به حدود سه میلیون نفر می‌رسد و تقریباً ۵۰ درصد مرگومیر ناشی از بیماری‌های قلبی-

^۱ دانشجوی دکتری فیزیولوژی ورزشی، دانشکده تربیت‌بدنی و علوم ورزشی، دانشگاه آزاد اصفهان، واحد اصفهان (خوراسگان)، اصفهان، ایران،

^۲ دانشیار، گروه تربیت‌بدنی و علوم ورزشی، دانشکده تربیت‌بدنی و علوم ورزشی، دانشگاه آزاد اصفهان، واحد اصفهان (خوراسگان)، اصفهان، ایران (نویسنده مسئول)

^۳ دانشیار، گروه تربیت‌بدنی و علوم ورزشی، دانشکده تربیت‌بدنی و علوم ورزشی، دانشگاه آزاد اصفهان، واحد اصفهان (خوراسگان)، اصفهان، ایران

قلبی حاد است. در حال حاضر، درمان ترومبولیتیک یا روش مداخله‌ای ماورای پوستی کرونری (PCI)، هنوز هم مؤثرترین درمان از نظر کلینیکی است. با این وجود، در همان زمان با نجات زندگی با این روش، برقراری مجدد جریان خون همچنین می‌تواند به مرگ سلول میوکارد و عملکرد غیرطبیعی قلب منجر شود. بر اساس مطالعات، عوامل پاتوفیزیولوژیکی و بیوشیمیایی مختلفی از جمله استرس اکسیداتیو (پراکسیداسیون لیپید)، پاسخ التهابی، نکروز، آپوپتوز، هایپرلیپیدمی و غیره، در ایجاد سکتة قلبی دخیل هستند. با این حال، هنوز علت سکتة قلبی و پاتوفیزیولوژی آن مبهم است. بعلاوه، روش فعلی درمان سکتة قلبی (ضد ترومبولیتیک / ضد انعقادی)، به دلیل ایجاد عوارض جانبی مختلف از جمله سوزش سر دل، فشارخون بالا، و اختلالات دستگاه گوارش، محدود شده است (۵، ۶). بنابراین، یافتن ترکیبات طبیعی با عوارض جانبی کمتر، دارای ویژگی‌هایی شامل خواص آنتی‌اکسیدانی، ضدالتهابی و ضد آپوپتوز، که قادر به کاهش میزان آسیب به بافت قلب و یا محافظت از آن باشد، از اهمیت ویژه‌ای برخوردار است. زنجبیل (*Zingiber officinale Roscoe*)، متعلق به خانواده *Zingiberaceae* و جنس *Zingiber* است و مدت طولانی است که به‌عنوان ادویه و یک گیاه دارویی مصرف می‌شود. از ریشه زنجبیل برای درمان چندین بیماری شایع مانند سردرد، سرماخوردگی، حالت تهوع استفاده می‌شود (۷). تعداد زیادی از ترکیبات فعال زیستی مانند ترکیبات فنولیک و ترپن‌ها در زنجبیل شناسایی شده‌اند. ترکیبات فنلی عمدتاً شامل جینجرول‌ها (*gingerols*)، شوگول‌ها (*shogaols*) و پارادول‌ها (*paradols*) هستند، که مسئول فعالیت زیستی زنجبیل می‌باشند (۸). در سال‌های اخیر، فعالیت‌های بیولوژیکی زنجبیل شامل فعالیت آنتی‌اکسیدانی (۹)، ضدالتهابی (۱۰)، ضد میکروبی (۱۱) و ضد سرطانی (۱۲) بررسی و تأیید شده است. علاوه بر این، مطالعات نشان داده است که زنجبیل پتانسیل پیشگیری از چندین بیماری شامل بیماری‌های عصبی (۱۳)، بیماری‌های قلبی عروقی (۱۴)، چاقی (۱۵)، دیابت قندی (۱۶)، تهوع ناشی از شیمی درمانی (۱۷)، و اختلالات تنفسی را دارد (۱۸).

همچنین بر اساس مطالعات، ترکیبات فنولی زنجبیل مانند جینجرول، اثر محافظتی در موش‌های مدل بیماری ایسکمیک قلب دارند (۱۹). ایزوپروتونول ((*ISO*، آگونیست β آدرنرژیک، در دوزهای بالا، بار میوکارد را به‌طور ناگهانی بالا برده و باعث ایجاد اختلال عملکرد میوکارد در حیوانات می‌شود. ایزوپروتونول در حیوانات مدل، تغییرات پاتوفیزیولوژیکی و مورفولوژیکی که مشابه سکتة قلبی در انسان است، ایجاد می‌کند. افزایش تولید رادیکال‌های آزاد در طی سکتة قلبی، باعث تحریک مسیر سیگنالینگ پروتئین کیناز فعال شده با میتوزن (MAPK) می‌شود. MAPK شامل سه زیر خانواده

است؛ شامل کیناز تنظیم شده با سیگنال خارج سلولی (ERK1/2)، ان ترمینال کیناز (JNK) و P38. مسیر سیگنالینگ MAPK، NF- κ B را تحریک می‌کند، که باعث تحریک بیشتر سیتوکین‌های التهابی شده و در نهایت باعث ایجاد آسیب بیشتر در بافت میوکارد می‌شوند (۲۰). تاکنون بیشترین مطالعه بر روی مسیر سیگنالینگ ERK صورت گرفته، و این مسیر در تنظیم فرآیندهای بیولوژیکی مانند بقا، رشد و مرگ سلول‌های مختلف و پاسخ ایمنی مرتبط با التهاب نقش دارد (21). در حالی که JNK و p38 MAPK منجر به آپوپتوز می‌شوند، ERK عامل حیات سلول است و در سکتة قلبی کاهش می‌یابد. در رابطه با تأثیر خود MAPK در سکتة قلبی بیان شده که فعال شدن MAPK می‌تواند منجر به ایسکمی میوکارد شود (۲۲). نشان داده شده است که مسیرهای NF- κ B و MAPK در بسیاری از عملکردهای فیزیولوژیکی از جمله فشارخون، نارسایی قلبی و هیپرتروفی میوکارد شرکت می‌کنند. اما در شرایط پاتولوژی نیز می‌توانند متفاوت‌تر عمل کنند مطالعات مختلف نشان داده‌اند که مهار AMPK منجر به فعال‌سازی Nrf-2 می‌شود که می‌تواند بیان انواع آنزیم‌های آنتی‌اکسیدان و آنزیم‌های سم‌زدایی مرحله دوم، مانند هم اکسیژناز ۱ (HO-1) را کنترل می‌کند (۲۳). کیتوزان یک پلیمر داستیله شده طبیعی پلی کاتیونی است که از واحدهای N-استیل D-گلوکز آمین و D-گلوکز آمین تشکیل شده است. کیتوزان در وزن‌های مولکولی مختلف وجود دارد و دارای ویژگی‌های جالب توجهی است که به‌موجب آن می‌تواند کاربردهای زیادی در صنعت و به‌ویژه انتقال دارو داشته باشد (۲۴، ۲۵). ذرات کیتوزان می‌توانند به‌صورت میکروکپسول، میکروسفر و نانوذرات تولید شوند. یکی از روش تولید نانوذرات کیتوزان، Ionotropic gelation است که به علت ساده بودن، عدم استفاده از حلال آلی و حرارت بالا، بیشتر استفاده می‌شود. این روش بر پایه میانکنش الکترواستاتیک بین گروه‌های آمین آزاد کیتوزان و گروه‌های پلی آنیون مثل تری پلی فسفات است و باعث تشکیل هیدروژلی از میکروذرات یا نانوذرات می‌شود که می‌توانند برای کپسوله شدن و یا رهایش کنترل‌شده داروها و ترکیبات مختلف مورد استفاده قرار گیرند (۲۶). در رابطه با استفاده از مکمل زنجبیل با تمرین ورزشی مطالعات اندکی صورت گرفته است. سلیمانی و همکاران (۲۰۱۹) به بررسی تأثیر ۱۰ هفته مصرف مکمل زنجبیل بر نیمرخ لیپیدی و ترکیب بدن زنان چاق به دنبال تمرین ورزشی پیلاتس پرداختند. نتایج این مطالعه نشان داد که تمرینات پیلاتس با مصرف روزانه ۲ گرم مکمل زنجبیل به مدت ۱۰ هفته باعث کاهش قابل توجه پروفایل چربی، درصد چربی بدن، وزن و شاخص WHR شد (۲۷). که تمامی این عوامل در کنترل ریسک فاکتورهای قلبی عروقی مؤثر هستند. در رابطه با استفاده از مکمل نانو با داروی گیاهی و ورزشی نیز فخری

همچنین آب موردنیاز حیوانات به صورت آزاد در دسترس حیوانات قرار داده شد. این حیوانات پس از آشنایی با محیط آزمایشگاه به صورت تصادفی به ۵ گروه تقسیم شدند که عبارت هستند از: (۱) گروه سکنه قلبی (۲) گروه سکنه قلبی+عصاره کپسوله در نانوذره+ ورزش (گروه سکنه قلبی تیمار شده با نانوذرات کیتوزان و زنجبیل و تحت تمرین مداوم با شدت متوسط) (۳) گروه سکنه قلبی+عصاره کپسوله در نانوذره (گروه سکنه قلبی تیمار شده با نانوذرات کیتوزان و زنجبیل) (۴) گروه سکنه قلبی+ نانوذره (گروه سکنه قلبی تیمار شده با نانوذرات کیتوزان و حلال) (۵) گروه سکنه قلبی+ ورزش (گروه سکنه قلبی تحت تمرین مداوم با شدت متوسط)، (لازم به ذکر است که محاسبه حجم نمونه‌ها با فرمول کوکران انجام شد)

ایجاد مدل سکنه قلبی و طراحی آزمایش: پس از سازگاری حیوانات مورد آزمایش با محیط، به منظور القاء سکنه قلبی در موش‌های صحرایی، بر اساس مطالعات انجام گرفته توسط شارما و همکاران (۳۱)، ایزوپروترونول با دوز ۸۵ میلی‌گرم/کیلوگرم به صورت محلول در نرمال سالین (۱ میلی‌گرم/میلی‌لیتر) به مدت دو روز پیاپی به فاصله ۲۴ ساعت به صورت زیرجلدی تزریق شد (یک روز بعد از تزریق ۴ سر از حیوانات ریزش داشتند که بلافاصله جایگزین شدند). سپس القاء سکنه قلبی طبق پروتکل‌های استاندارد تعیین شد. به این منظور، به صورت رندومی تعدادی از موش‌ها دو روز بعد از سکنه قلبی بی‌هوش شدند و نمونه‌های بافت قلب از بطن چپ آن‌ها با استفاده از فن‌های هیستوشیمیایی رنگ‌آمیزی همتاکسیلین ائوزین مورد بررسی قرار گرفت و ظهور مناطق سفیدرنگ نشان‌دهنده آسیب نکروزی ناشی از سکنه در بافت قلب تأیید شد.

پروتکل تمرینی: پروتکل تمرین هوازی در جدول شماره ۱، برای موش‌های صحرایی مبتلا به سکنه قلبی نشان داده است. قبل از شروع تمرین اصلی و پیش از القاء سکنه قلبی، موش‌های صحرایی در گروه‌های تمرین و گروه مکمل - تمرین، به منظور آشنایی با چگونگی فعالیت توسط تردمیل، در یک هفته طی پنج جلسه، به مدت ده دقیقه با سرعت ۵ تا ۸ متر بر دقیقه با شیب صفر فعالیت داشتند. برنامه تمرین اصلی به مدت ۶ هفته بود؛ بدین صورت که در هفته آغازین با سرعت ۱۰ متر بر دقیقه، زمان ۱۰ دقیقه شروع و هر هفته به سرعت، ۱ متر بر دقیقه و به زمان نیز ۱۰ دقیقه افزوده شد؛ به طوری که در هفته ششم سرعت به ۱۵ متر بر دقیقه و زمان به ۶۰ دقیقه رسید (بر اساس تحقیقات گذشته شدت پروتکل تمرینی معادل ۵۵ درصد Vo_{2max} می‌باشد که برای مدل سکنه قلبی مناسب می‌باشد) (۳۲، ۳۳). همچنین پنج دقیقه قبل و بعد از تمرین برای گرم و سردکردن حیوانات در نظر گرفته شد (شکل ۱) (۳۴).

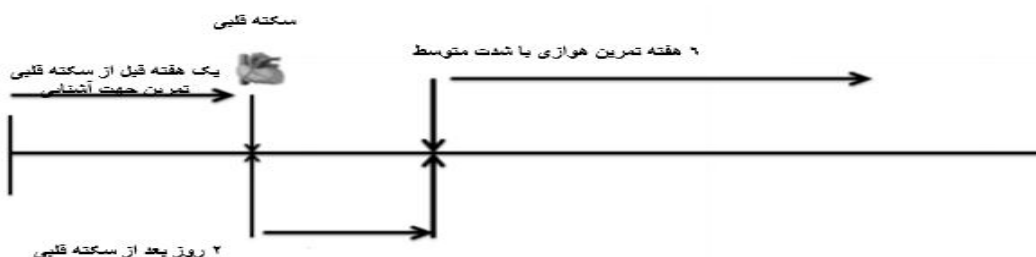
و همکاران (۲۰۲۰) اثر ۶ هفته تمرین تناوبی شدید (HIIT) به همراه مصرف مکمل نانوکوکومین را بر عوامل مرتبط با بیماری‌های قلبی - عروقی دختران دارای اضافه‌وزن غیرفعال مورد ارزیابی قرار دادند نتایج این محققان نشان داد که انجام تمرین HIIT و مصرف مکمل نانوکوکومین هر کدام به تنهایی منجر به تغییرات مثبت اندک اجزای نیمرخ لیپیدی و CRP گردید. ولی به نظر می‌رسد انجام تمرینات HIIT همراه با مصرف مکمل نانوکوکومین به صورت هم‌زمان اثر تقویتی بر یکدیگر دارند (۲۸). با این وجود در مطالعه حاضر تأثیرات مکمل نانو زنجبیل با تمرین هوازی مورد ارزیابی قرار می‌گیرد. فواید ورزش هوازی (AET) به تنهایی برای بیماران مبتلا به سکنه قلبی به خوبی نشان داده شده است (۲۹، ۳۰). مطالعات نشان می‌دهد که تمرین سبب حفظ و ارتقاء سلامت قلبی - عروقی شده و مانع ایجاد آترواسکلروزیس می‌شود. بعلاوه، آپوپتوز و استرس اکسیداتیو در ایجاد بیماری‌های قلبی عروقی متعدد از جمله سکنه قلبی دخیل هستند و شواهد نشان داده است که کاهش آسیب اکسیداتیو و آپوپتوز میوکارد می‌تواند باعث بهبود عملکرد قلب شود. اگرچه مطالعات قبلی ثابت کرده‌اند که ورزش هوازی می‌تواند سبب کاهش آپوپتوز و استرس اکسیداتیو پس از سکنه قلبی در قلب شود (۳۰)، اما تاکنون، اثر ورزش هوازی در ترکیب با مصرف عصاره زنجبیل کپسوله شده در نانوذرات کیتوزان، بر سلامت قلب و عروق مورد بررسی قرار نگرفته و نیاز به مطالعات بیشتر در این زمینه احساس می‌شود. هدف از این مطالعه بررسی اثر عصاره زنجبیل و همچنین عصاره زنجبیل کپسوله شده در نانوذرات کیتوزان به تنهایی و یا همراه با تمرین هوازی، بر کاهش آسیب ایسکمی میوکارد بود. بعلاوه، در این مطالعه اثر مهاری آن‌ها بر مسیر MAPK/ERK/NF- κ B با بررسی بیان MAPK در بافت قلب مورد بررسی قرار گرفت.

مواد و روش‌ها

تحقیق حاضر از نوع تحقیقات تجربی بود. در تحقیق حاضر از ۲۵ سر موش صحرایی نر بالغ نژاد ویستار با میانگین وزن ۲۲۰ تا ۲۴۰ گرم استفاده شد. نمونه‌های تحقیق از خانه حیوانات انستیتو پاستور کرج خریداری شدند، موش‌های صحرایی در حیوان خانه دانشگاه آزاد واحد اصفهان، تحت دما ($22 \pm 2^{\circ}C$) و رطوبت کنترل شده (۳۰-۷۰ درصد) و با چرخه تاریکی-روشنایی ۱۲ ساعت، در قفسه‌های پلاستیکی، نگهداری شدند. کلیه مطالعات حیوانی، مطابق با قوانین اصول کار با حیوانات آزمایشگاهی مصوب دانشگاه آزاد واحد اصفهان (خوراسکان) و پس از دریافت کد اخلاق IR.IAU.KHUISF.REC 1399.041 انجام شد. به مدت یک هفته پیش از آغاز آزمایش، غذای مخصوص (به صورت پلت) و

جدول (۱): پروتکل تمرین هوازی ویژه موش های صحرایی مبتلا به سکنه قلبی

هفته	سرعت (متر بر دقیقه)	مدت تمرین (دقیقه)
اول	۱۰	۱۰
دوم	۱۱	۲۰
سوم	۱۲	۳۰
چهارم	۱۳	۴۰
پنجم	۱۴	۵۰
ششم	۱۵	۶۰



شکل (۱): مراحل اجرایی پروتکل در گروه های مختلف پژوهش

روش تهیه و مصرف عصاره زنجبیل:

به منظور تهیه عصاره زنجبیل، مقدار مورد نیاز از ریشه زنجبیل تازه تهیه و بعد از شستشو، مقدار مشخصی از آن پوست گرفته شد. سپس برش های نازک از ریشه ها آماده و به منظور خشک شدن به مدت ۱ روز در آون قرار داده شد. نمونه های خشک شده پودر و سپس محلول هیدروآلکلی (۵۰ درصد اتانول و ۵۰ درصد آب) از آن تهیه شد. پس از آن سوکسله به مدت ۶ ساعت انجام شد. بعد از قرار گرفتن در روتاری با دور ۵۰ در زمان ۴۵-۵۰ دقیقه و دمای ۴۵ درجه سانتی گراد در نهایت عصاره عسلی و تیره رنگ زنجبیل، به دست آمد که آن را به یک ظرف با پوشش آلومینیومی منتقل کرده و سپس جهت حذف رطوبت باقی مانده در عصاره، به مدت ۲۴ ساعت در دستگاه دسیکاتور تحت خلأ قرار گرفت و محصول غلیظ نهایی حاصله جهت جلوگیری از آلودگی و برای ادامه آزمایش، در دمای ۲۰- درجه سانتی گراد نگهداری شد. در این مطالعه، زنجبیل با دوز ۵۰۰ میلی گرم به ازای هر کیلوگرم وزن بدن به صورت کپسوله (پوشش دهی با کیتوزان) جهت تیمار موش های مدل سکنه قلبی مورد استفاده قرار گرفت.

روش تهیه و مصرف نانوذرات کیتوزان:

نانوذرات کیتوزان بر اساس روش تغییر یافته ژل یونوتروپیک تهیه شد. به طور خلاصه، کیتوزان در اسید استیک (۱ درصد حجمی/حجمی) حل شد و سپس بر روی استیرر به مدت ۲۴ ساعت

قرار داده شد. pH با استفاده از سود (NaOH) ۰/۰۱ نرمال در pH=5.5 تنظیم شد. تولید نانو ذرات به صورت کپسوله کردن و پوشش دهی عصاره زنجبیل با استفاده از پلیمرهای طبیعی کیتوزان انجام شد. به منظور حفظ و پایدارسازی نانو ذرات کیتوزان و دیواره پلیمری آن ها، از کراس لینکر های مختلف نظیر سدیم تری پلی فسفات (TPP) استفاده شد. نانوذرات در نهایت با استفاده از سانتریفیوژ جداسازی و به منظور حذف بیوپلیمر و مواد شیمیایی اضافی، با استفاده از آب دیونیزه، نانوذرات حاصل چند بار شست و شو داده شدند. سپس حجم مشخصی از آب دیونیزه به نانوذرات اضافه و سونیکیت شد. کلونید نهایی تا زمان مصرف در فریزر نگهداری شد. **بررسی هیستوپاتولوژی بافت قلب:** پس از پایان دوره آزمایش، موش های صحرایی بی هوش شدند و قلب (رأس قلب، بطن چپ) آن ها خارج و در فرمالین ۱۰ درصد فیکس شد. و سپس نمونه های بافت برای مطالعات هیستوپاتولوژی نگهداری شد. برای تهیه لام بافتی، ابتدا نمونه های بافت قلب به ترتیب در الکل هایی ۷۰، ۹۰، ۸۰ و ۱۰۰ درصد هر کدام به مدت ۵۰ دقیقه قرار گرفتند. سپس نمونه ها با قرار گرفتن در زایلول شفاف شده و توسط پارافین قالب گیری شدند. برش هایی به ضخامت ۵ میکرومتر توسط دستگاه میکروتوم از بافت ها تهیه شد. سپس به منظور خارج کردن پارافین نمونه ها به مدت ۵۰ دقیقه در زایلول قرار گرفتند سپس برای آبدهی،

به دست آمده مورد آنالیز قرار گرفته و با استفاده از آنالیز $\Delta\Delta CT$ (آنالیزی که بر اساس اختلاف CT بین گروه‌های مداخله می‌باشد) تغییرات بیان ژن‌ها محاسبه شد. توالی پرایمر مورد استفاده جهت سنجش بیان ژن MAPK به صورت پرایمر رفت AATAGCCGCACGAGTCAG و پرایمر برگشت AACGCCACCAACACCGAT و بتا اکتین به صورت پرایمر رفت CCTGCACTGAATCAAGAGGTTGC و پرایمر برگشت CCATCAGAAGGACTTGCTGGCT بود.

داده‌ها با استفاده از نرم‌افزار آماری SPSS نسخه ۲۳، مورد تجزیه و تحلیل قرار گرفت. از آنالیز واریانس یک طرفه (ANOVA) و پس از آزمون تعقیبی (توکی) برای مقایسه اختلاف بین همه گروه‌ها استفاده شد. داده‌ها به صورت میانگین \pm انحراف استاندارد بیان شده‌اند. اگر مقادیر p کمتر از ۰/۰۵ باشد، از نظر آماری معنی‌دار تلقی می‌شوند.

یافته‌ها

بیان ژن MAPK:

تغییرات در بیان ژن MAPK بافت قلبی در گروه‌های مختلف تحقیق در شکل ۲ ارائه شده است. نتایج آزمون آماری آنوا نشان داد که بین گروه‌های مختلف پژوهش در ژن MAPK بافت قلب تفاوت معنی‌داری وجود دارد ($F=4.449$, $p=0.0253$) (شکل ۲ ب). نتایج آزمون تعقیبی توکی نیز نشان داد که گروه سگته قلبی+عصاره کپسوله در نانوذره+ ورزش کاهش معنی‌داری را در ژن MAPK بافت قلبی نسبت به گروه سگته قلبی نشان داد ($p<0.05$). این در حالی بود که سایر گروه‌های درمان هر چند سبب کاهش این ژن در بافت قلبی شدند اما این کاهش نسبت به گروه سگته قلبی معنی‌دار نبود ($p>0.05$).

رنگ آمیزی هماتوکسیلین_آنوزین بافت قلب:

تغییرات بافتی قلبی در شکل ۳ نشان داده شده است. همان‌طور که مشاهده می‌شود، در موش‌های مدل سگته قلبی انسجام بافت ماهیچه‌ای کاهش یافته است. همچنین عروق خونی به صورت خونریزی داخل بافت و نفوذ سلول‌های التهابی به داخل بافت افزایش قابل توجه نشان داد. گروه دریافت‌کننده نانوذره (گروه کنترل) تفاوت معنی‌داری به گروه مدل سگته قلبی نشان نداد. در گروه تمرین میزان انسجام بافت ماهیچه کاهش نشان داد. از طرفی تعداد سلول التهابی کمتری در بافت مشاهده شد. در مقایسه با کنترل تیمار شده، گروه نانوذرات کیتوزان به تنهایی یا به همراه تمرین مداوم، رشته‌های عضلانی بافت قلبی به صورت کاملاً منسجم در کنار یکدیگر قرار گرفته‌اند. همچنین میزان خونریزی و سلول‌های التهابی در این گروه کاهش قابل توجه داشته‌اند (شکل ۳).

نمونه‌های بافتی به ترتیب به مدت ۱ دقیقه در محلول‌های الکل ۱۰۰ درصد تا ۷۰ درصد و در نهایت در آب جاری قرار گرفتند.

رنگ آمیزی هماتوکسیلین_آنوزین:

رنگ آمیزی هماتوکسیلین_آنوزین به منظور تعیین میزان آسیب‌های بافتی بر روی برش‌های تهیه شده از بافت قلب انجام شد. برش‌های بافتی به مدت ۱۰ دقیقه در هماتوکسیلین و پس از شستشو با آب جاری، به مدت ۱ ثانیه در اسید الکل قرار گرفتند. نمونه‌ها پس از شستشوی مجدد با آب، به مدت ۱۰ ثانیه در آنوزین قرار داده شدند. پس از آن به منظور آبگیری، بافت‌ها به مدت ۱ دقیقه در الکل‌های ۵۰ تا ۱۰۰ درصد قرار گرفتند. در انتها، نمونه‌ها در حضور گزیلول (۵ دقیقه) شفاف شدند.

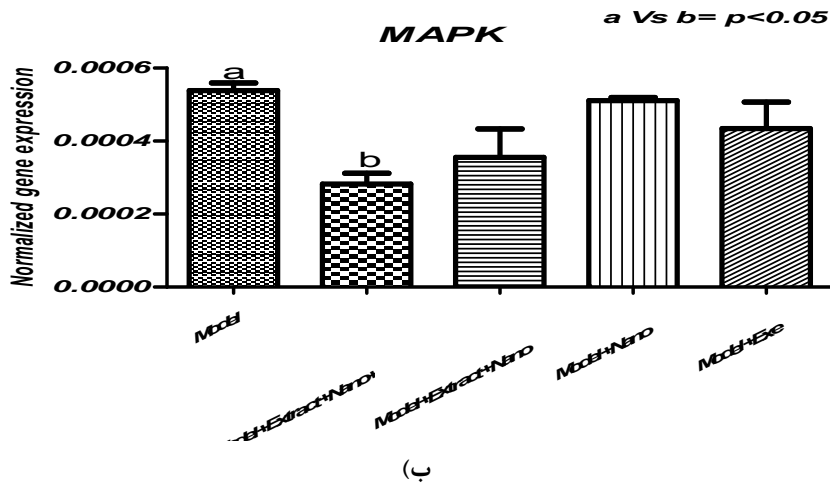
۲-۷ بررسی هیستوپاتولوژی بافت قلب توسط

رنگ آمیزی تری کروماتون: در این مطالعه، برای تشخیص افزایش کلاژن و تعیین شدت فیبروز در بافت قلب رنگ آمیزی تری کروماتون انجام شد. در این روش از سه رنگ Blue Aniline، Scarlet Biebrich و Hematoxylin Iron، به ترتیب برای رنگ آمیزی کلاژن، سیتوپلاسم و هسته سلول استفاده شد. در این روش کلاژن به رنگ آبی، سیتوپلاسم قرمز و هسته‌ها مشکی می‌شوند.

بررسی میزان بیان ژن MAPK:

استخراج RNA کل از بافت قلب مورد مطالعه طبق دستورالعمل کیت کپازول (شرکت کیاژن) صورت گرفت. غلظت و خلوص RNA استخراج شده توسط اسپکتروفوتومتر نانودراپ بررسی شد. جذب نوری نمونه‌ها در طول موج‌های ۲۶۰ و ۲۸۰ نانومتر اندازه‌گیری شده و غلظت آن بر اساس ضریب رقت بر حسب $ng/\mu l$ به دست آمد. سپس غلظت ۱ نانوگرم بر میکرولیتر از RNA تهیه و برای سنتز cDNA مورد استفاده قرار گرفت. به این منظور، به ۱۰ میکرولیتر از RNA، میزان ۱۰ میکرولیتر از کیت سنتز cDNA اضافه شد و سپس به مدت ۵ دقیقه در دمای $25^{\circ}C$ و به دنبال آن ۶۰ دقیقه در $60^{\circ}C$ درون ترموسایکلر قرار داده شد. در انتها، cDNA به منظور انجام qPCR، در دمای $20^{\circ}C$ نگهداری شد. واکنش زنجیره‌ای پلیمرز برای بررسی میزان تکثیر ژن مورد مطالعه انجام شد. در این مطالعه از ژن بتا-اکتین به عنوان ژن کنترل استفاده شد. برای تکثیر ژن MAPK و بتا-اکتین، برنامه دمایی شامل، دناتوراسیون اولیه ۹۴ درجه سانتی‌گراد برای ۴ دقیقه، دناتوراسیون ثانویه ۹۴ درجه سانتی‌گراد برای ۱ دقیقه، دمای اتصال ۵۵ درجه سانتی‌گراد برای ۱ دقیقه، سنتز اولیه ۵۲ درجه سانتی‌گراد برای ۱ دقیقه، ۴۰ سیکل تکرار مراحل ۲-۴ و سنتز نهایی ۵۲ درجه سانتی‌گراد برای ۱۸ دقیقه بود. برای انجام واکنش زنجیره‌ای پلیمرز از دستگاه step 1 ABI system استفاده شد. در انتها، نمودارهای

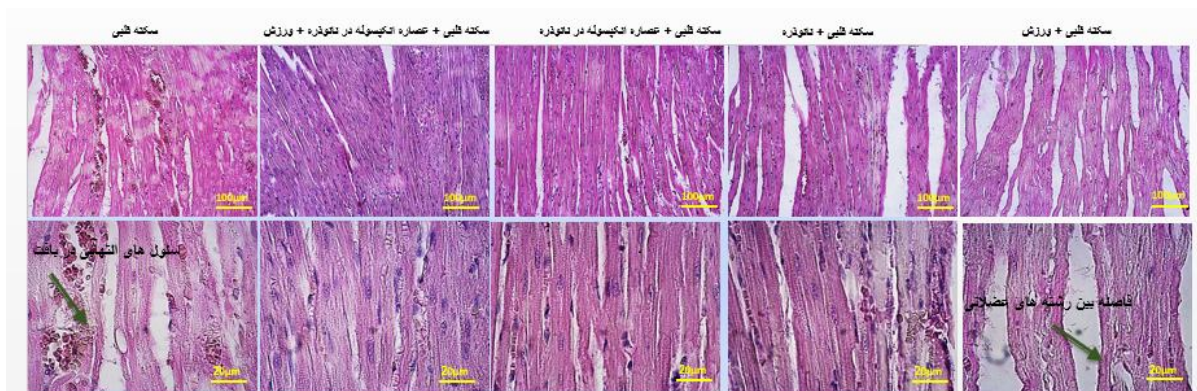
(الف)



(ب)

Sig.	F	میانگین مربعات	درجه آزادی	مجموع مربعات	
۰۰۰۲۵۳	۴۰۴۴۹	۳۰۴۱۱	۴	۱۰۳۶۵	بین گروهی
		۷۰۶۶۸	۲۰	۷۰۶۶۸	درون گروهی
			۲۴	۲۰۱۳۱	کل

شکل (۲): بیان ژن MAPK در بافت قلب موش‌های صحرایی مدل سکته قلبی. نتایج بر اساس میانگین \pm انحراف استاندارد ارائه شده است. کاهش معنی‌دار بیان MAPK در گروه تیمار ترکیبی مشاهده شد. Model: گروه سکته قلبی، Model+Extract+Nano+Exe: گروه سکته قلبی+عصاره کپسوله در نانوذره+ورزش، Model+Extract+Nano: گروه سکته قلبی+عصاره کپسوله در نانوذره، Model+Nano: گروه سکته قلبی+نانوذره، Model+Exe: گروه سکته قلبی+ورزش

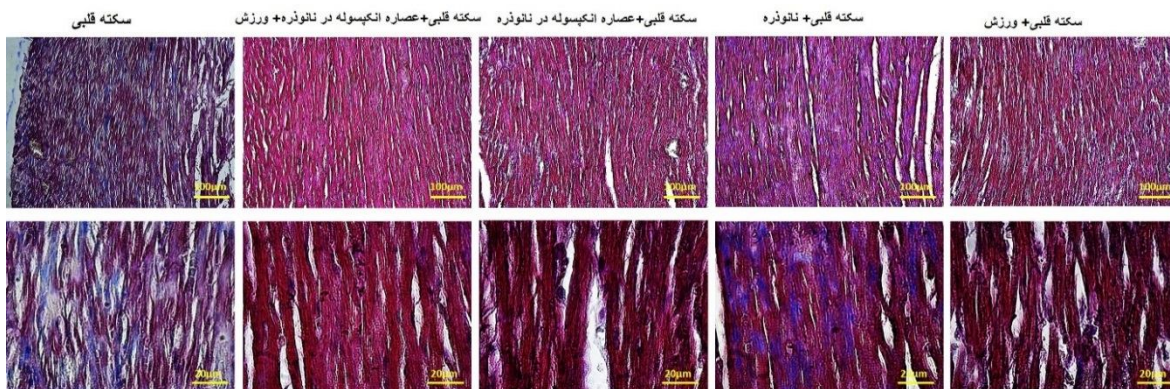


شکل (۳): رنگ‌آمیزی هماتوکسیلین-اِئوزین بافت قلب موش‌های صحرایی مدل سکته قلبی و مدل تیمار شده با نانوذرات کیتوزان، عصاره زنجبیل کپسوله شده در نانوذرات کیتوزان و ورزش، به‌تنهایی و در ترکیب با یکدیگر، بزرگنمایی ۱۰۰ و ۲۰ μm . در این رنگ‌آمیزی که هسته سلول‌ها به رنگ بنفش و با هماتوکسیلین رنگ‌شده و سیتوپلاسم سلول‌ها که به رنگ صورتی بوده و با ائوزین رنگ شده بود مشاهده شد. نتایج این بخش از مطالعه نشان می‌دهد که رشته‌های عضلانی بافت قلبی به‌صورت کاملاً منسجم در کنار یکدیگر قرار گرفته‌اند به‌علاوه عروق خونی که در گروه مدل به‌صورت خونریزی داخل بافتی مشاهده شد نشان داد که نفوذ لنفوسیتی در داخل بافت قلبی کاملاً مشخص بود درحالی‌که در گروه‌های دریافت‌کننده عصاره -نانو و یا گروه‌های تمرین کرده این میزان سلول‌های التهابی در بافت کمتر بود. انسجام بین بافتی در گروه عصاره-نانو و در گروه ورزش و عصاره - نانوذره بیشتر از سایر گروه‌ها بود در گروه نانو به‌تنهایی به‌عنوان گروه شاهد و در گروه مدل بیشتر حضور سلول‌های التهابی در بین بافت مشاهده شد. علاوه بر این در گروه ورزش به‌صورت تنها فاصله بین رشته‌های بافتی افزایش یافته بود.

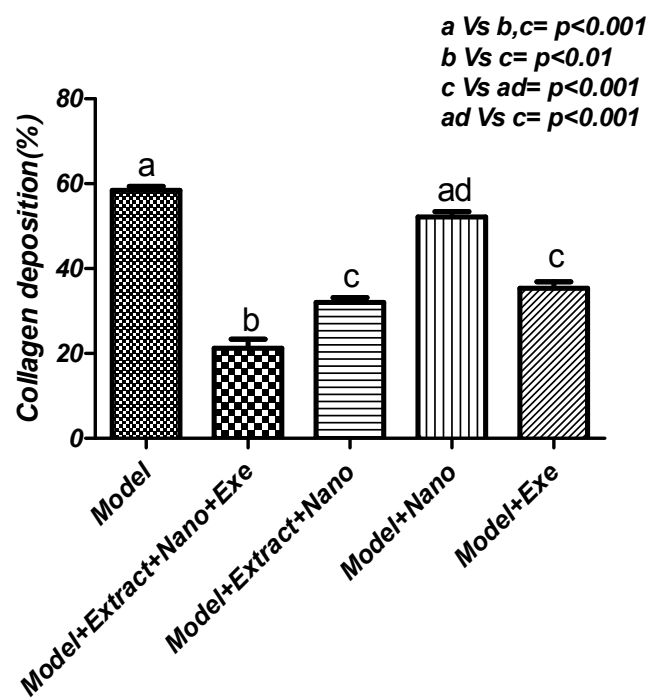
رنگ آمیزی تری کروماسون بافت قلب:

رنگ آمیزی تری کروماسون نیز در شکل ۴ (الف، ب، ج) نشان داده شده است، همان طور که در شکل ۴ الف نشان داده می شود، سلول های میوکارد در گروه سکتة قلبی و گروه سکتة قلبی دریافت کننده نانوذره (کنترل) به میزان قابل توجهی کاهش یافته و مقدار کلاژن به صورت معنی داری در این دو گروه افزایش یافته است و در بینابین بافت ماهیچه ای مشاهده می شود. در گروه تمرین و گروه تیمار شده با عصاره کپسوله در نانوذرات کیتوزان، مقدار کمتری از کلاژن در مقایسه با گروه کنترل وجود داشت.

(الف)



(ب)



(ج)

Sig.	F	میانگین مربعات	درجه آزادی	مجموع مربعات	
۰,۰۰۰۱	۱۰۷,۴	۶۹۳,۲	۴	۲۷۷۳	بین گروهی
		۶,۴۵۳	۲۰	۶۴,۵۳	درون گروهی
			۲۴	۲۸,۳۷	کل

شکل (۴): رنگ آمیزی تری کروماتون بافت قلب موش‌های صحرایی مدل سخته قلبی و مدل تیمار شده با نانوذرات کیتوزان، عصاره زنجبیل کپسوله شده در نانوذرات کیتوزان و ورزش، به تنهایی و در ترکیب با یکدیگر، بزرگنمایی ۱۰۰ و ۲۰ μm . در این رنگ آمیزی رشته‌های کلاژن به شکل آبی رنگ و بافت عضله قلبی به صورت قرمز رنگ مشاهده شد. برای بررسی نتایج این بخش از نرم افزار Image J نیز استفاده شد. نتایج بر اساس میانگین \pm انحراف استاندارد ارائه شده است. Model: گروه سخته قلبی، Model+Extract+Nano+Exe: گروه سخته قلبی+عصاره کپسوله در نانوذره+ ورزش، Model+Extract+Nano: گروه سخته قلبی+عصاره کپسوله در نانوذره، Model+Nano: گروه سخته قلبی+ نانوذره، Model+Exe: گروه سخته قلبی+ ورزش.

بحث

در مطالعه حاضر، به منظور بررسی اثر محافظتی عصاره زنجبیل کپسوله شده در نانوذرات کیتوزان، به تنهایی و یا همراه با تمرین مداوم با شدت متوسط، در برابر آسیب میوکارد، مدل سخته قلبی با استفاده از ایزوپرتنول در موش‌های صحرایی ایجاد شد. همچنین میزان بیان MAPK در گروه‌های مورد مطالعه به منظور تعیین مکانیسم عمل تیمار اعمال شده، مورد ارزیابی قرار گرفت.

آسیب دیدگی زیاد و رسوب قابل توجه کلاژن در بافت میوکارد، و همچنین افزایش بیان MAPK، نشانگر القاء مؤثر مدل سخته قلبی با استفاده از ایزوپرتنول، در موش‌های صحرایی مورد مطالعه بود. همسو با نتایج مطالعه حاضر مطالعات قبلی نشان داده‌اند که بسیاری از مسیرهای سیگنالینگ مانند پروتئین‌های مسیر MAPK، در آسیب میوکارد ناشی از ایزوپرتنول تغییر می‌کنند (۲۸). به نظر می‌رسد تخریبات ناشی از ایزوپرتنول در افزایش MAPK مطالعه حاضر و مطالعات همسو مؤثر باشد. مسیر MAPK، بیان ژن‌های مرتبط با آپوپتوز، مانند Bcl-2 و Bax را که ژن‌های کلیدی در مسیر سیگنالینگ آپوپتوزی هستند، تنظیم می‌کند، و پس از دریافت سیگنال‌های محرک خارج سلولی، در سلول فعال می‌شوند. از طرفی نیز سخته قلبی سبب رهاسازی سایتوکاین‌های التهابی و افزایش فعالیت P38 MAPK می‌شود (۳۵). ونگ و همکارانش نشان دادند که ورزش پاسخ‌های التهابی را متعادل کرده و فعالیت P38 MAPK را کاهش می‌دهند (۳۶). این در حالی بود که در مطالعه حاضر تغییرات MAPK گروه تمرین به تنهایی معنی دار نبود. به نظر می‌رسد مدت زمان تمرین (۸ هفته پروتکل تمرین ونگ در مقابل ۶ هفته مطالعه حاضر)، نژاد (اسپراگ دالی مطالعه ونگ در مقابل ویستار در مطالعه حاضر) و تفاوت در نحوه القا سخته قلبی (القا با جراحی و بستن رگ مطالعه ونگ در مقابل تزریق ایزوپرتنول در

مطالعه حاضر) از جمله دلایل تفاوت در بیان ژن در ونگ و همکاران در مقابل مطالعه حاضر باشد. در مطالعه انجام شده توسط بقایی و همکارانش نیز نشان داده شد که تمرین هوازی ملایم باعث کاهش هیپرتروفی پاتولوژیک قلب ناشی از پیری از طریق کاهش استرس اکسیداتیو و کاهش فسفوریلاسیون ERK 1 / 2، کاهش MAPK، و فیبروز می‌شود (۳۷). نتایج به دست آمده در این مطالعه کاهش معنی دار بیان ژن MAPK را در بافت قلب گروه تیمار شده با عصاره زنجبیل و ورزش نسبت به گروه مدل نشان داد. همچنین میزان کاهش بیان ژن MAPK در گروه دریافت کننده تیمار ترکیبی به صورت قابل توجهی پایین تر از تیمار عصاره و ورزش به تنهایی بود. بر اساس نتایج این مطالعه و در انطباق با مطالعات انجام شده توسط امران و همکاران (۴)، عصاره زنجبیل پتانسیل درمان آسیب میوکارد ایجاد شده در نتیجه مصرف ایزوپرتنول را داراست. خواص آنتی اکسیدانی زنجبیل و ترکیبات آن در مطالعات مختلف *in vitro* و *in vivo* مورد بررسی قرار گرفته است. تقویت سیستم دفاعی بدن از طریق بهبود وضعیت آنتی اکسیدانی، بدون شک انسان را در برابر بسیاری از بیماری‌های مزمن محافظت می‌کند. ۶-شوگاول قوی ترین آنتی اکسیدان و ضد التهاب در زنجبیل است (۳۸، ۳۹). مدل سازی حیوانات نشان داد که زنجبیل به طور معنی داری پراکسیداسیون لیپید را کاهش داده و سطح آنزیم‌های آنتی اکسیدانی را به همراه گلوکوتایون سرم بالا برد. مارتینز و همکارانش گزارش کرده‌اند که آنتی اکسیدان‌ها با تأثیر بر مسیر سیگنالینگ MAPK و NF- κ B می‌توانند سبب کاهش نارسانی قلبی در موش‌های صحرایی مدل سخته قلبی شوند (۴۰). بنابراین، ممکن است تأثیر عصاره زنجبیل بر کاهش بیان MAPK می‌تواند ناشی از ویژگی‌های آنتی اکسیدانی آن باشد. مطالعات هیستوپاتولوژیکی روی بافت میوکارد برای تأیید بیشتر یافته‌های مربوط به بیان ژن MAPK

و فیروز، شناخته می‌شود. بنابراین، استراتژی‌های درمانی که به‌طور خاص سیگنالینگ MAPK قلبی را هدف قرار می‌دهند، می‌توانند در کاهش عواقب بازسازی نامطلوب بافت قلب مؤثر باشند. نتایج رنگ‌آمیزی تری کروماتون نشان‌دهنده کاهش معنی‌دار میزان رسوب کلاژن در گروه‌های دریافت‌کننده ورزش و تیمار شده با عصاره زنجبیل کیسوله در نانوذرات کیتوزان بود. از طرفی میزان کاهش رسوبات کلاژن در بافت قلب در گروه دریافت‌کننده تیمار ترکیبی به‌طور معنی‌داری کمتر از گروه‌های دریافت‌کننده عصاره به‌تنهایی و ورزش به‌تنهایی بود.

از جمله محدودیت‌های مطالعه حاضر تعداد پایین گروه‌های مطالعه و چند دوزی نبودن مکمل می‌باشد که بر این اساس انجام مطالعات آتی با حجم نمونه بیشتر با دوزهای مختلف مکمل زنجبیل به همراه کنترل دقیق رژیم غذایی دریافتی پیشنهاد می‌گردد. همچنین در مطالعه حاضر از شرایط پیش آماده‌سازی (پریکاندیشنینگ) یا تمرین ورزشی قبل از القای سکتة بررسی نشد که پیشنهاد می‌شود در مطالعات آتی نیز گروه‌های جداگانه با و بدون مکمل در شرایط پیش آماده‌سازی سکتة قلبی را مهیا کنند

نتیجه‌گیری

با توجه به اثر عصاره زنجبیل کیسوله در نانوذرات کیتوزان همراه با ورزش بر کاهش بیان MAPK و کاهش معنی‌دار آسیب بافتی، این تیمار ترکیبی به‌عنوان روشی مؤثر با پتانسیل درمانی مناسب، برای مطالعات بالینی بر روی سکتة قلبی می‌تواند مورد توجه باشد.

تشکر و قدردانی

در انجام این پژوهش از بودجه یا امکانات مؤسسه یا سازمانی استفاده نشده است. هیچ‌کدام از نویسندگان این مطالعه، افراد و یا دستگاه‌ها تعارض منافی برای انتشار این مقاله ندارند. کد اخلاق این مطالعه IR.IAU.KHUISF.REC 1399.041 است.

References:

- Jabbar A, Ingoe L, Thomas H, Carey P, Junejo S, Addison C, et al. Prevalence, predictors and outcomes of thyroid dysfunction in patients with acute myocardial infarction: the ThyAMI-1 study. *J Endocrinol Invest* 2020;1-10.
- Vähätalo JH, Huikuri HV, Holmström LT, Kenttä TV, Haukilahti MAE, Pakanen L, et al. Association of silent myocardial infarction and sudden cardiac death. *JAMA cardiology* 2019;4(8):796-802.

انجام شد. بررسی بافت‌شناسی با استفاده از رنگ‌آمیزی هماتوکسیلین-ئوزین بر روی بافت میوکارد گروه کنترل (شاهد) و گروه مدل نشان داد که در موش‌های صحرایی تحت تأثیر ایزوپرتونول، ساختار مورفولوژیکی طبیعی قلب تغییر کرده و علائم نکروز، نفوذ سلول‌های لکوسیتی و عدم انسجام فیبرهای عضلانی قلبی مشاهده می‌شود. در درمان با عصاره زنجبیل کیسوله شده در نانوذرات کیتوزان میزان کمتری از تفکیک فیبر قلبی، نکروز و نفوذ سلول‌های التهابی مشاهده شد. دریافت تمرین ورزشی به همراه عصاره، میزان آسیب بافتی را به‌صورت معنی‌داری کاهش و انسجام میوکارد را افزایش داد. بازسازی ماتریس خارج سلولی (ECM)، پس از سکتة قلبی، برای پایداری میوکارد آسیب‌دیده و به‌منظور جلوگیری از تغییر شکل آنوریسم، حیاتی است (۴۱، ۴۲). به دنبال یک رویداد ایسکمیک، همراه با پاسخ التهابی گسترده، فیبروبلاست‌های قلبی در میوکارد نکروزی با اسکار فیبروتیک جایگزین می‌شوند که پشتیبانی ساختاری مورد نیاز برای مقاومت در برابر نیروهای پویا موجود در هنگام پرشدن بطن و انقباض را فراهم می‌کند (۴۳). رسوب کلاژن اغلب در هفته اول آغاز می‌شود و به‌طور پیوسته افزایش می‌یابد تا پس از گذشت ۳ تا ۶ هفته از سکتة قلبی به حداکثر خود برسد (۴۴). با این وجود، بازسازی میوکارد اغلب می‌تواند بیش‌ازحد باشد، که با گسترش جای زخم، نازک شدن دیواره بطن و بازسازی ماتریکس خارج سلولی در منطقه دورافتاده و غیر سکتة‌ای، مشخص می‌شود. با گذشت زمان، عملکرد بطن چپ رو به کاهش می‌رود و در نهایت منجر به نارسایی قلبی می‌شود. تغییرات در ویژگی‌های مکانیکی قلب که ناشی از بازسازی ماتریکس است، اغلب مسئول وخیم شدن عملکرد قلب است (۴۵). بنابراین درمانی که سبب کاهش رسوب کلاژن و کاهش نکروز در بافت قلب شود برای حفظ عملکرد قلب و جلوگیری از نارسایی قلبی از اهمیت ویژه‌ای برخوردار است. علاوه بر این، بر اساس مطالعات، MAPK، به‌عنوان یک تنظیم‌کننده مهم انواع عملکردهای فیبروبلاست قلبی که در بازسازی نامطلوب میوکارد دخیل هستند، مانند هیپرتروفی

- Li S, Ding Y, Niu Q, Xu S, Pang L, Ma R, et al. Lutein has a protective effect on hepatotoxicity induced by arsenic via Nrf2 signaling. *Biomed Res Int* 2015;2015:315205.
- Amran AZ, Jantan I, Dianita R, Buang F. Protective effects of the standardized extract of Zingiber officinale on myocardium against isoproterenol-induced biochemical and histopathological alterations in rats. *Pharm Biol* 2015;53(12):1795-802.

5. White HD, Chew DP. Acute myocardial infarction. *The Lancet* 2008;372(9638):570-84.
6. Lu H, Tan Y, Yang L, Dong H, Liao Y, Cao S, et al. Cardioprotective efficiency of tangeretin against heart failure induced by isoproterenol in rats. *International Journal of Pharmacology* 2018;14(8):1145-52.
7. Han YA, Song CW, Koh WS, Yon GH, Kim YS, Ryu SY, et al. Anti-inflammatory effects of the Zingiber officinale roscoe constituent 12-dehydrogingerdione in lipopolysaccharide-stimulated Raw 264.7 cells. *Phytother Res* 2013;27(8):1200-5.
8. Stoner G. Ginger: Is it ready for prime time? *Cancer Prev Res* 2013; 6: 257–62.
9. Nile SH, Park SW. Chromatographic analysis, antioxidant, anti-inflammatory, and xanthine oxidase inhibitory activities of ginger extracts and its reference compounds. *Industrial Crops and Products* 2015;70:238-44.
10. Zhang M, Viennois E, Prasad M, Zhang Y, Wang L, Zhang Z, et al. Edible ginger-derived nanoparticles: A novel therapeutic approach for the prevention and treatment of inflammatory bowel disease and colitis-associated cancer. *Biomaterials* 2016;101:321-40.
11. Kumar NV, Murthy PS, Manjunatha JR, Bettadaiah B. Synthesis and quorum sensing inhibitory activity of key phenolic compounds of ginger and their derivatives. *Food chem* 2014;159:451-7.
12. Citronberg J, Bostick R, Ahearn T, Turgeon DK, Ruffin MT, Djuric Z, et al. Effects of ginger supplementation on cell-cycle biomarkers in the normal-appearing colonic mucosa of patients at increased risk for colorectal cancer: results from a pilot, randomized, and controlled trial. *Cancer Prevention Research* 2013;6(4):271-81.
13. Ho S-C, Chang K-S, Lin C-C. Anti-neuroinflammatory capacity of fresh ginger is attributed mainly to 10-gingerol. *Food chem* 2013;141(3):3183-91.
14. Akinyemi AJ, Thome GR, Morsch VM, Stefanello N, Goularte JF, Belló-Klein A, et al. Effect of dietary supplementation of ginger and turmeric rhizomes on angiotensin-1 converting enzyme (ACE) and arginase activities in L-NAME induced hypertensive rats. *J Funct Foods* 2015;17:792-801.
15. Suk S, Kwon GT, Lee E, Jang WJ, Yang H, Kim JH, et al. Gingerenone A, a polyphenol present in ginger, suppresses obesity and adipose tissue inflammation in high-fat diet-fed mice. *Mol Nutr Food Res* 2017;61(10):1700139.
16. Wei C-K, Tsai Y-H, Korinek M, Hung P-H, El-Shazly M, Cheng Y-B, et al. 6-paradol and 6-shogaol, the pungent compounds of ginger, promote glucose utilization in adipocytes and myotubes, and 6-paradol reduces blood glucose in high-fat diet-fed mice. *International journal of molecular sciences* 2017;18(1):168.
17. Walstab J, Krüger D, Stark T, Hofmann T, Demir I, Ceyhan G, et al. Ginger and its pungent constituents non-competitively inhibit activation of human recombinant and native 5-HT₃ receptors of enteric neurons. *Neurogastroenterol Motil* 2013;25(5):439-e302.
18. Townsend EA, Siviski ME, Zhang Y, Xu C, Hoonjan B, Emala CW. Effects of ginger and its constituents on airway smooth muscle relaxation and calcium regulation. *Am J Respir Cell Mol Biol* 2013;48(2):157-63.
19. Li Y, Xu B, Xu M, Chen D, Xiong Y, Lian M, et al. 6-Gingerol protects intestinal barrier from ischemia/reperfusion-induced damage via inhibition of p38 MAPK to NF- κ B signalling. *Pharmacol Res* 2017;119:137-48.
20. Verma VK, Malik S, Narayanan SP, Mutneja E, Sahu AK, Bhatia J, et al. Role of MAPK/NF- κ B pathway in cardioprotective effect of Morin in isoproterenol induced myocardial injury in rats. *Mol Biol Rep* 2019;46(1):1139-48.
21. Ren G, Cui Y, Li W, Li F, Han X. Research on cardioprotective effect of irbesartan in rats with myocardial ischemia-reperfusion injury through

- MAPK-ERK signaling pathway. *Eur Rev Med Pharmacol Sci* 2019;23(12):5487-94.
22. Liu K, Wang F, Wang S, Li W-N, Ye Q. Mangiferin Attenuates Myocardial Ischemia-Reperfusion Injury via MAPK/Nrf-2/HO-1/NF-κB In Vitro and In Vivo. *Oxid Med Cell Longev* 2019;2019:7285434.
 23. Bao W, Hu E, Tao L, Boyce R, Mirabile R, Thudium DT, et al. Inhibition of Rho-kinase protects the heart against ischemia/reperfusion injury. *Cardiovascular research* 2004;61(3):548-58.
 24. Bulmer C, Margaritis A, Xenocostas A. Production and characterization of novel chitosan nanoparticles for controlled release of rHu-Erythropoietin. *Biochemical engineering journal* 2012;68:61-9.
 25. Patel J, Jivani N. Chitosan based nanoparticles in drug delivery. *Int J Pharm Sci Nanotechnol* 2009;2(2):517-22.
 26. Shahbazi MA, Hamidi M, Mohammadi-Samani S. Preparation, optimization, and in-vitro/in-vivo/ex-vivo characterization of chitosan-heparin nanoparticles: drug-induced gelation. *J Pharm Pharmacol* 2013;65(8):1118-33.
 27. Soleimani A, Khosravi A, Asadi E. The effect of ten weeks ginger consumption on lipid profile and body composition in obese women following the exercise Pilates. *Tehran Univ Med J* 2019;77(3):193-8.
 28. Fakhri F, Shakeryan S, Fakhri S, Alizadeh A. The effect of 6 weeks of high intensity interval training (HIIT) with nano-curcumin supplementation on factors related to cardiovascular disease in inactive overweight girls. *Feyz* 2020;24(2):181-9.
 29. Nagayama M, Itoh H, Maeda T. Cardiac rehabilitation for patients with acute myocardial infarction. *Nihon Rinsho* 2011;69:203.
 30. Achttien R, Staal J, van der Voort S, Kemps H, Koers H, Jongert M, et al. Exercise-based cardiac rehabilitation in patients with coronary heart disease: a practice guideline. *Netherlands heart journal* 2013;21(10):429-38.
 31. Sharma M, Kishore K, Gupta SK, Joshi S, Arya DS. Cardioprotective potential of *Ocimum sanctum* in isoproterenol induced myocardial infarction in rats. *Mol Cell Biochem* 2001;225(1-2):75-83.
 32. Xu X, Wan W, Ji L, Lao S, Powers AS, Zhao W, et al. Exercise training combined with angiotensin II receptor blockade limits post-infarct ventricular remodelling in rats. *Cardiovascular research* 2008;78(3):523-32.
 33. Xu X, Zhao W, Lao S, Wilson BS, Erikson JM, Zhang JQ. Effects of exercise and L-arginine on ventricular remodeling and oxidative stress. *Med Sci Sports Exerc* 2010;42(2):346.
 34. Azamian Jazi A, Abdi H, Haffezi Ahmadi MR, Cheraghi J. Effect of endurance exercise training on morphological changes in rat heart tissue following experimental myocardial infarction. *Journal of Basic Research in Medical Sciences* 2017;4(1):8-16.
 35. Krishnamurthy P, Rajasingh J, Lambers E, Qin G, Losordo DW, Kishore R. IL-10 inhibits inflammation and attenuates left ventricular remodeling after myocardial infarction via activation of STAT3 and suppression of HuR. *Circ Res* 2009;104(2):e9-e18.
 36. Wang Y, Tian Z, Zang W, Jiang H, Li Y, Wang S, et al. Exercise training reduces insulin resistance in postmyocardial infarction rats. *Physiological Reports* 2015;3(4):e12339.
 37. Baghaiee B, Karimi P, Siahkouhian M, Pescatello LS. Moderate aerobic exercise training decreases middle-aged induced pathologic cardiac hypertrophy by improving Klotho expression, MAPK signaling pathway, and oxidative stress status in Wistar rats. *Iranian journal of basic medical sciences* 2018;21(9):911.
 38. Shukla Y, Singh M. Cancer preventive properties of ginger: a brief review. *Food Chem Toxicol* 2007;45(5):683-90.
 39. Dugasani S, Pichika MR, Nadarajah VD, Balijepalli MK, Tandra S, Korlakunta JN. Comparative antioxidant and anti-inflammatory effects of [6]-

- gingerol, [8]-gingerol, [10]-gingerol and [6]-shogaol. *J Ethnopharmacol* 2010;127(2):515-20.
40. Martinez PF, Bonomo C, Guizoni DM, Junior SAO, Damatto RL, Cezar MD, et al. Modulation of MAPK and NF- κ B signaling pathways by antioxidant therapy in skeletal muscle of heart failure rats. *Cell Physiol Biochem* 2016;39(1):371-84.
41. Sun Y, Weber KT. Infarct scar: a dynamic tissue. *Cardiovascular research* 2000;46(2):250-6.
42. Weber KT, Sun Y, Tyagi SC, Cleutjens JP. Collagen network of the myocardium: function, structural remodeling and regulatory mechanisms. *J Mol Cell Cardiol* 1994;26(3):279-92.
43. Wessler S, Zoll PM, Schlesinger MJ. The pathogenesis of spontaneous cardiac rupture. *Circulation* 1952;6(3):334-51.
44. Cleutjens J, Verluyten M, Smiths J, Daemen M. Collagen remodeling after myocardial infarction in the rat heart. *Am J Pathol* 1995;147(2):325.
45. van der Laan AM, Nahrendorf M, Piek JJ. Republished: healing and adverse remodelling after acute myocardial infarction: role of the cellular immune response. *Postgrad Med J* 2013;89(1047):52-8.

THE EFFECT OF SIX WEEKS OF AEROBIC EXERCISE TRAINING ALONE AND ALONG WITH CONSUMPTION OF GINGER EXTRACT ENCAPSULATED IN CHITOSAN NANOPARTICLES ON CHANGES IN HEART TISSUE MORPHOLOGY AND EXPRESSION LEVEL OF MITOGEN-ACTIVATED PROTEIN KINASE (MAPK) GENE IN RATS WITH MYOCARDIAL INFARCTION: AN EXPERIMENTAL STUDY

Monireh Omomi¹, Farzaneh Taghian ^{*2}, Gholamreza Sharifi ³

Received: 25 September, 2020; Accepted: 27 January, 2021

Abstract

Background & Aims: Exercise can also be effective in rehabilitating myocardial infarction by strengthening myocardial muscle tissue. This study aimed to evaluate the effect of aerobic exercise alone, and along with the consumption of chitosan encapsulated ginger extract on the histopathological characteristics of cardiac tissue and the level of MAPK expression in rats with myocardial infarction.

Materials & Methods: In this experimental study, 25 Wistar male rats were randomly divided into 5 groups (n = 5): myocardial infarction (Model), myocardial infarction + nanoparticle capsule extract + exercise, myocardial infarction + nanoparticle encapsulated extract, myocardial infarction + nanoparticle, myocardial infarction + exercise. Myocardial infarction was induced by subcutaneous injection. The main training program was for six weeks; thus, in the first week, the speed started at 10 meters per minute, and the time was 10 minutes, and by the sixth week, the speed reached 15 meters per minute, and the time reached 60 minutes. Ginger extract encapsulated in chitosan nanoparticles was gavaged at 500 mg/kg for six weeks. Finally, rats were anesthetized, and heart tissue was collected for MAPK gene expression using Real-Time PCR and histopathological studies (hematoxylin and eosin staining).

Results: The rat model of myocardial infarction in the groups trained and treated with the extract encapsulated in chitosan nanoparticles showed a significant decrease in MAPK gene expression compared to the model group ($p < 0.05$). The chitosan encapsulated ginger extract, either alone or with continuous exercise, caused the heart tissue's cohesive muscle fibers to be placed next to each other or significantly reduced the amount of bleeding and infiltration of inflammatory cells compared to the model group ($p < 0.001$).

Conclusion: Six weeks of aerobic exercise and consumption of encapsulated ginger extract in nanoparticles can reduce isopropanol-induced heart tissue damage by improving cardiac homeostasis and reducing MAPK.

Keywords: Chitosan, myocardial infarction, ginger, heart

Address: Department of Physical Education and Sport Sciences, Isfahan (Khorasgan), Iran.

Tel: +989133080241

Email: f_taghian@yahoo.com

SOURCE: STUD MED SCI 2021: 32(1): 13 ISSN: 2717-008X

¹ Department of Physical Education and Sport Sciences, Isfahan (Khorasgan) Branch, Islamic Azad University, Isfahan, Iran

² Department of Physical Education and Sport Sciences, Isfahan (Khorasgan) Branch, Islamic Azad University, Isfahan, Iran (Corresponding Author)

³ Department of Physical Education and Sport Sciences, Isfahan (Khorasgan) Branch, Islamic Azad University, Isfahan, Iran