

بررسی اثرات پانسمان‌های نانوفیبری حاوی کیتوزان در ترمیم زخم در مدل موش سوری

آناهیتا فتحی^۱، لیلا زارعی^۲، زهرا منافی^۳

تاریخ دریافت ۱۳۹۷/۰۱/۲۹ تاریخ پذیرش ۱۳۹۷/۰۵/۰۲

چکیده

پیش‌زمینه و هدف: ترمیم و بهبود زخم و آسیب بافتی چالش بزرگی در علم پزشکی می‌باشد. نوع پانسمان عامل مهمی در بهبود زخم، پیشگیری از عفونت موضعی و تشکیل اسکار می‌باشد. پانسمان‌های حاوی فاکتورهای محرک رشد، آنتی‌بیوتیک، مواد ضد عفونی‌کننده و آنتی‌اکسیدان، نقش مؤثری در کاهش اسکار زخم و کمک به تسریع فرایند ترمیم دارند. روش الکتروریسی (Electrospinning) با تولید نانوالیافی که دارای نانو توپوگرافی سطحی، تراکم و ساختار سه‌بعدی مناسب می‌باشد، روشی کارآمد در جهت تولید بستر برای مهندسی بافت و ترمیم زخم می‌باشد. هدف از این طرح، استفاده از روش الکتروریسی در ساخت پانسمان‌های حاوی کیتوزان جهت بهبود زخم و ترمیم بافت می‌باشد.

مواد و روش کار: پانسمان با استفاده از روش الکتروریسی تهیه شد. خصوصیات فیزیک و شیمیایی پانسمان‌ها با استفاده از میکروسکوپ الکترونیکی مورد بررسی قرار گرفت. کارایی این پانسمان‌ها در ترمیم زخم مدل موش سوری بررسی شد.

یافته‌ها: پانسمان حاوی کیتوزان به علت ساختار نانوفیبری خود داربست مناسبی برای رشد و ترمیم سلول‌های پوستی می‌باشد و باعث کاهش تراکم سلول‌های التهابی، افزایش ضخامت لایه اپیدرم و تسریع در بهبود و انقباض زخم گردید.

بحث و نتیجه‌گیری: پانسمان‌های نانوفیبری حاوی کیتوزان می‌تواند روش مناسبی برای درمان و تسریع بهبود زخم‌های پوستی باشد.

کلیدواژه‌ها: نانوفیبر، کیتوزان، ترمیم زخم، موش سوری

مجله پزشکی ارومیه، دوره بیست و نهم، شماره ششم، ص ۴۴۳-۴۳۷، شهریور ۱۳۹۷

آدرس مکاتبه: ارومیه، دانشگاه علوم پزشکی ارومیه، دانشکده داروسازی، گروه فارماسیوتیکس، ۴۴۳۲۷۵۴۹۹۳

Email: fathi_a@umsu.ac.ir

مقدمه

مطالعات گسترده‌ای در زمینه استفاده از پمادهای موضعی و یا پانسمان‌های نوین همواره در حال انجام می‌باشد. تاکنون پانسمان‌های گوناگونی جهت درمان و ترمیم زخم‌ها ساخته شده است ولی بیشتر آن‌ها مشکلاتی از جمله عدم سازگاری در محیط بیولوژیک، نداشتن خواص آنتی‌باکتریال داشته و زیست‌تخریب‌پذیر نمی‌باشند. یک پانسمان مناسب باید دارای خصوصیات زیر باشد: (۱) سرعت مناسب تبخیر آب جهت پیشگیری از عفونت و تجمع باکتری در محل زخم (۲) نفوذپذیری مناسب (۳) قابلیت جذب مایعات و مواد مغذی جهت جلوگیری از رشد باکتری‌ها در محل زخم (۴) ایجاد سد جهت پیشگیری از نفوذ میکروارگانیسم‌ها و عفونت به محل زخم (۵) خواص آنتی‌باکتریال جهت پیشگیری از رشد میکروب‌ها در محل پانسمان (۵، ۴).

پوست به‌عنوان بافت نرمی است که کل بدن و بافت‌های داخلی را در مقابل گرما، تعادل الکتریکی و آسیب‌های فیزیکی محافظت می‌نماید. پانسمان‌های پوستی باعث جلوگیری از ورود عوامل پاتوژن و میکروبی به محل آسیب‌دیده و از دست رفتن آب بدن شده و منجر به تسریع در بسته شدن زخم و کاهش تشکیل اسکار می‌شوند (۳-).

(۱) پروسه ترمیم زخم فرایند پیچیده‌ای می‌باشد و در صورت آسیب شدید بافتی ممکن است ترمیم بافت منتهی به برگشت ساختار نرمال بافتی نشود و بافت همبند آسیب‌دیده و اسکار یا جای زخم ایجاد شود. ترمیم زخم شامل مراحل هموستاز، التهاب و گرانولاسیون می‌باشد. امروزه استفاده از پانسمان‌های با منشأ بیولوژیک در ترمیم زخم و کاهش اسکار نقش مؤثری دارند. همچنین

^۱ استادیار، گروه فارماسیوتیکس، دانشکده داروسازی، دانشگاه علوم پزشکی ارومیه، ارومیه، ایران (نویسنده مسئول)

^۲ دانشیار، گروه علوم تشریحی، دانشکده پزشکی، دانشگاه علوم پزشکی لرستان

^۳ پزشک، دانشکده پزشکی، دانشگاه علوم پزشکی ارومیه، ارومیه، ایران

سرعت ۱ میلی‌لیتر در دقیقه و با ولتاژ ۲۰ کیلووات (شرکت نانوفناوران مقیاس) تزریق شد. نانوفیبر تنیده شده با فاصله ۱۰ سانتی‌متری از محل تزریق و در دمای ۲۵°C و رطوبت نسبی ۳۵٪ جمع‌آوری شده و با استفاده از دسیکاتور به مدت یک هفته خشک شدند.

میکروسکوپ الکترونی روبشی (Scanning electron microscopy: SEM)

برای تهیه تصاویر میکروسکوپی از الیاف نانوفیبری و مطالعه سطح آن‌ها از دستگاه میکروسکوپ الکترونیکی روبشی (Zeiss) با ولتاژ شتابی 22.0 kV استفاده شد. به این صورت که نمونه‌ها پس از قرار گیری بر روی پایه نگه‌دارنده با استفاده از طلا به مدت ۱۰ دقیقه روکش داده شده و سپس تصاویر مختلفی بررسی شدند. قطر فیبرها با اندازه‌گیری میانگین ۲۰ فیبر به صورت تصادفی محاسبه شد.

مدل زخم حیوانی:

در این مطالعه ۸ موش سوری نر (۴۰±۵ گرم) مورد استفاده قرار گرفتند. حیوانات با آب و غذای کافی در شرایط استاندارد (با سیکل‌های روشنایی ۱۲ ساعته) و در قفس‌های جداگانه نگهداری شدند. پس از ۲ هفته عادت به شرایط آزمایشگاهی، موهای قسمت خلفی حیوانات تراشیده شده و پس از ایجاد بیهوشی به وسیله کتامین (40 mg/kg) و زایلازین (5 mg/kg) با استفاده از پانچ بیوپسی، ابعاد ۱×۱ سانتی‌متر مربع از پوست موش جدا شد. سپس ۸ موش به صورت تصادفی در دو گروه کنترل (پانسمان با استفاده از گاز استریل) و گروه درمانی (پانسمان با استفاده از نانوفیبرهای حاوی کیتوزان) قرار گرفتند. کلیه کارهای حیوانی بر اساس دستورالعمل اخلاق پژوهشی کار بر روی حیوانات آزمایشگاهی وزارت بهداشت (کد پروژه ۱۹۰۲-۳۲-۰۱-۹۴) صورت گرفت.

اندازه‌گیری انقباضات زخمی:

میزان درصد انقباض زخمی با اندازه‌گیری مساحت زخم بلافاصله بعد از ایجاد زخم و نیز در طی ۲ هفته مطالعه و در روزهای ۰، ۵، ۱۰ و ۱۵ اندازه‌گیری شد. اندازه‌گیری به صورت درصد انقباض زخمی با استفاده از فرمول زیر بیان شد (۸).

$$\text{میزان درصد انقباض زخمی} = \frac{\text{مساحت زخم در روز اول} - \text{مساحت زخم در روز n}}{\text{مساحت زخم در روز اول}} \times 100$$

در پایان دوره درمان ۱۵ روزه پس از ایجاد بیهوشی، نمونه‌های بیوپسی پوست ترمیم یافته جدا شده و جهت انجام مطالعات

ترمیم یا جایگزینی بافت آسیب‌دیده همواره از دغدغه‌های اصلی دانشمندان علم زیست‌شناسی بوده است. امروزه، مهندسی بافت مهم‌ترین ابزار دانشمندان در تولید بافت‌ها و پروتئول‌های جایگزین برای ترمیم یا جایگزینی بافت آسیب‌دیده می‌باشد. در این راستا، الکترونیسی به عنوان فناوری تولید نانو فیبر به دلیل ایجاد داربست‌های سه‌بعدی و متخلخل با مقیاس نانو که بسیار شبیه به ماتریکس خارج سلولی بافت طبیعی است، مورد توجه دانشمندان قرار گرفته است. نانوفیبر با داشتن ویژگی‌های منحصر به فرد، قابلیت ایجاد بستری مناسب جهت پانسمان بافت‌های آسیب‌دیده را فراهم می‌کند. افزون بر این ویژگی، ساختارهای نانو فیبر برای چسبندگی و تکثیر سلولی بسیار مناسب است (۲).

کیتوزان از مشتقات کیتین بوده و بعد از سلولز رایج‌ترین بیوپلیمر موجود در طبیعت می‌باشد. این ماده از جدار سخت پوستان استخراج می‌شود و کاربردهای درمانی گوناگونی دارد. از جمله موارد استفاده کیتوزان می‌توان به کارایی این ماده در ترمیم زخم اشاره نمود. خاصیت اتصالی کیتوزان به گلبول‌های قرمز باعث انعقاد سریع خون می‌شود همچنین کیتوزان باعث تنظیم سلول‌های التهابی و تحریک گرانولاسیون شده و باعث پیشگیری از خشکی زخم و آلودگی آن می‌شود. کیتین و کیتوزان به راحتی به فرم‌های هیدروژل، غشاء، نانوذرات، داربست و نانوفیبر قابل طراحی می‌باشند (۶، ۷).

هدف از این طرح، استفاده از روش الکترونیسی در ساخت پانسمان‌های حاوی کیتوزان جهت تسریع بهبود زخم و ترمیم بافت می‌باشد. خصوصیات فیزیکی شیمیایی پانسمان‌های تهیه شده با استفاده از میکروسکوپ الکترونیکی مورد بررسی قرار گرفت. کارایی این پانسمان‌ها در ترمیم زخم مدل موش سوری نر بررسی شد.

مواد و روش کار

مواد:

کیتوزان (درجه استیلاسیون < ۷۵٪ و درجه خلوص بالا) و پلی وینیل الکل (PVA) با وزن مولکولی ۱۴۰۰۰۰ الی ۲۲۰۰۰۰ دالتون از سیگما خریداری شده‌اند.

نحوه تهیه نانوفیبرها:

محلول پلیمری (۲w/w٪ کیتوزان و ۱۰w/w٪ PVA) تهیه شده با یک سرنگ ۵ میلی‌لیتر، با سرسوزن شماره G18، با

مطالعات هیستوپاتولوژی:

میانگین درصد بهبودی زخم در گروه درمان بیشتر از گروه کنترل می‌باشد. یافته‌های ماکروسکوپی به‌دست‌آمده از مقایسه درصد بهبودی زخم در زیرگروه‌های دریافت‌کننده پانسمان کیتوزان نسبت به گروه کنترل اختلاف معنی‌داری نشان داد ($p < 0.002$).

با توجه به اینکه پانسمان‌ها روزانه تعویض می‌شدند، یکی از علل تأخیر در ترمیم زخم گروه کنترل، چسبندگی گاز استریل در محل و ایجاد آسیب در حین تعویض آن می‌باشد. با توجه به اینکه پانسمان‌های نانوفیبری زیست‌تخریب‌پذیر بوده و خودبه‌خودی در محل زخم جذب می‌شدند لذا این عارضه در گروه درمانی دیده نشد. شکل ۳ نشانگر میزان درصد بهبودی و انقباض زخم در هر یک از گروه‌های مورد مطالعه می‌باشد.

یافته‌های هیستوپاتولوژی:

در بخش ارزیابی نیمه کمی، شاخص‌های هیستوپاتولوژی از جمله تشکیل لایه اپیدرم جدید مورد ارزیابی قرار گرفت. شکل ۴ نشانگر میزان افزایش در سلول‌های التهابی در گروه کنترل نسبت به گروه تحت درمان با کیتوزان بود. رنگ‌آمیزی هماتوکسین و انوزین نشانگر وجود مقادیر بالایی از سلول‌های التهابی در گروه کنترل می‌باشد. همچنین میزان سلول‌های فیبروبلاستی و عروق خونی در گروه کنترل کم‌تر می‌باشد. در گروه‌های درمان شده با کیتوزان لایه اپیدرم به‌صورت کامل تشکیل یافته و ضخامت بیشتری نسبت به گروه کنترل دارد. تشکیل اپیدرم در زیرگروه دریافت‌کننده پانسمان کیتوزان کامل‌تر و سریع‌تر از گروه کنترل بود. بین ضخامت اپیدرم در دو گروه اختلاف معنی‌داری وجود نداشت.

هیستوپاتولوژی در فرمالین ۱۰٪ قرار گرفتند. نمونه‌های بافتی از نظر سلول‌های فیبروبلاستی و ضخامت لایه اپیدرم با استفاده از رنگ‌آمیزی هماتوکسین و انوزین مورد بررسی قرار گرفتند. برش‌های رنگ‌آمیزی شده در زیر میکروسکوپ نوری (Olympus, Japan) و با بزرگ‌نمایی ۴۰ برسی و مطالعه شدند.

روش تحلیل داده‌ها:

تمامی داده‌های این مقاله به‌صورت میانگین \pm انحراف معیار گزارش شده‌اند. داده‌های خام با برنامه Graph pad 7.04 و آزمون آماری T-test آنالیز شدند. میزان $p < 0.05$ معنی‌دار در نظر گرفته شد ($N=4$).


یافته‌ها

میکروسکوپ الکترونی روبشی:

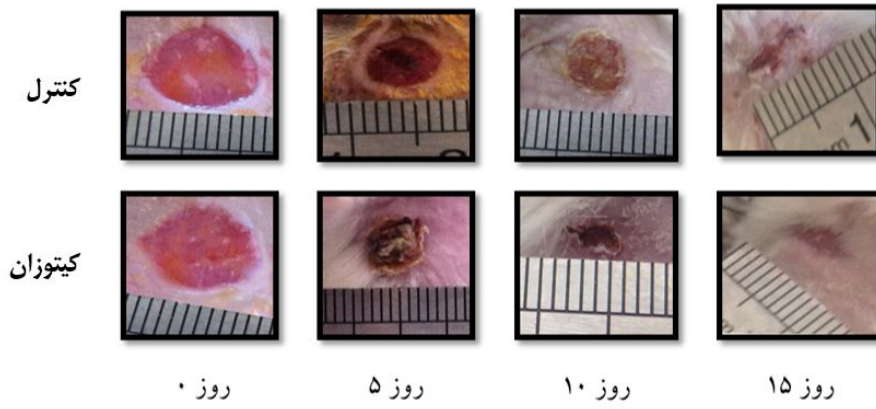
شکل ظاهری نانوفیبرهای کیتوزانی تهیه‌شده در شکل ۱ نشان داده شده است. کیتوزان قادر به تشکیل رشته‌های فیبری بود. میانگین قطر فیبرها ۳۲۰ نانومتر می‌باشد.

بسته‌شدن و انقباض زخم:

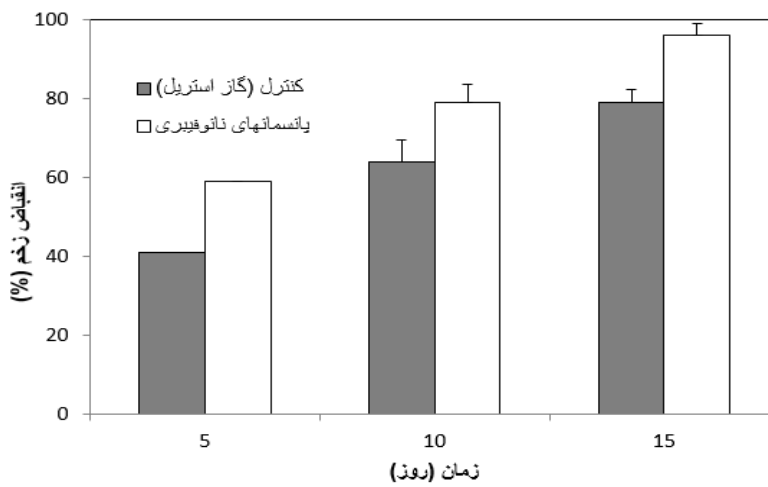
به‌منظور بررسی تأثیر این پانسمان و مقایسه آن‌ها با گاز استریل در ترمیم زخم، در قسمت خلفی موش‌ها برشی به ابعاد $1 \times 1 \text{ cm}^2$ با استفاده از پنچ بیوپسی ایجاد شد. سپس موش‌ها به مدت ۱۵ روز تحت مداوای گاز استریل (گروه‌های کنترل) و نانو پانسمان‌های کیتوزان قرار گرفتند. در روزهای ۵، ۱۰ و ۱۵ اندازه محل زخم در هر یک از گروه‌ها بررسی شد (شکل شماره ۲). نتایج نشان داد که



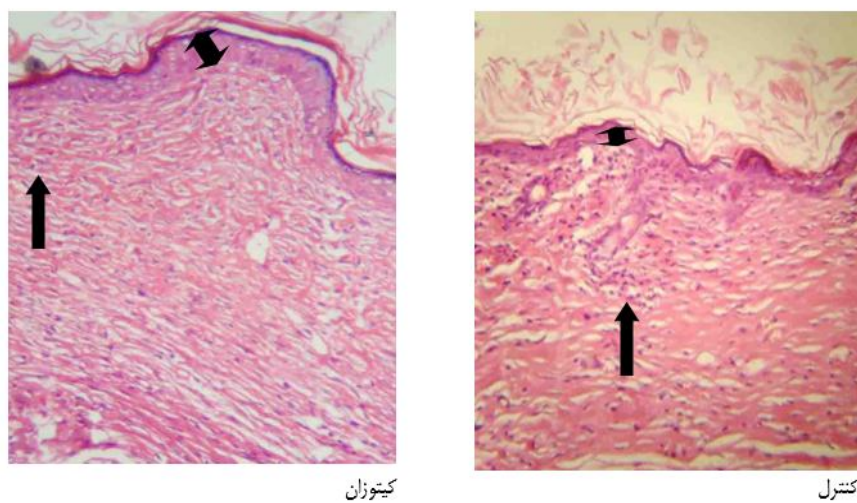
شکل (۱): تصویر ماکروسکوپی و میکروسکوپی (میکروسکوپ الکترونیکی روبشی) پانسمان‌های حاوی کیتوزان



شکل (۲): تصویر ماکروسکوپی و روند ترمیم زخم در دو گروه مورد مطالعه



شکل (۳): انقباض زخم در گروه‌های مورد مطالعه



شکل (۴): مقطع عرضی پوست موش سوری و نمایش فیبروبلاست‌ها و ضخامت لایه اپی تلیوم در روز ۱۵ پس از ایجاد زخم و درمان، رنگ‌آمیزی H&E (× 40)

بحث و نتیجه‌گیری

در مطالعه ما نتایج به‌دست‌آمده به روش برش بافتی و رنگ‌آمیزی ائوزین و هماتوکسیلین در روز ۱۵ نشان داد که در گروه نانو پانسمان‌های کیتوزان، اپیدرم پوست ضخامت‌ی بالایی ایجاد نمود که این نشانگر بهبود کامل زخم بود. فرمولاسیون‌های متعددی از جمله ژل و پودرهای موضعی حاوی کیتوزان جهت درمان زخم مطالعه شده‌اند.

کوجیما و همکاران در سال ۲۰۰۴ تأثیر کیتین و کیتوزان در سنتز کلاژن و ترمیم سوختگی را مورد بررسی قرار دادند و نتایج نشانگر افزایش کلاژن ناشی از کیتوزان بود (۹). اثرات پودر کیتین و کیتوزان در ترمیم زخم در مدل سگ بررسی شد. زخمی به مساحت 2 cm^2 در قسمت خلفی حیوان ایجاد شد و به مدت ۲ هفته به‌صورت روزانه از پودر کیتین و یا کیتوزان استفاده شد. مطالعات میکروسکوپی و هیستولوژی ۲۸ روز پس از ایجاد زخم صورت گرفت. تشکیل لایه اپیدرم در گروه‌های تحت درمان با کیتین و کیتوزان بیشتر از گروه کنترل بود. هم‌چنین تعداد سلول‌های التهابی به‌طور معنی‌داری در گروه کنترل بیشتر از گروه تحت درمان با کیتین و کیتوزان بود (۱۰).

پانسمان‌های آغشته به کیتوزان جهت اثرات درمانی در زخم‌های آلوده به استافیلوکوک اورئوس در مدل‌های موش، توسط بورکاتووسکا و همکاران در سال ۲۰۰۸ بررسی شد. مصرف ۳ روز متوالی از این پانسمان باعث تسریع بهبود زخم نسبت به گروه کنترل شد. هم‌چنین این پانسمان باعث کاهش التهاب و ایجاد اثرات ضد میکروبی معنی‌داری نسبت به گروه کنترل شد (۱۱).

تن و همکاران در سال ۲۰۱۵، کمپوزیت‌های کیتوزان و ژلاتین را از نظر خصوصیات مورد نیاز برای پانسمان زخم‌ها بررسی نمودند. ترکیب حاصل تخلخل مناسبی از نظر عبور بخارات آب، خاصیت مرطوب‌کنندگی محل زخم، اثرات آنتی‌باکتریال و سازگاری با

سلول‌های فیبروبلاست نشان‌داد. علاوه بر این، پانسمان اثرات مطلوبی در بهبود زخم و زمان بسته شدن زخم نشان داد. زخم باز معمولاً در معرض عفونت باکتری می‌باشد. در صورت آلودگی میکروبی درمان بیشتری جهت بهبود زخم لازم می‌باشد. لذا پانسمان‌های ضد میکروبی امروزه کاربرد بیشتری دارند (۱۲).

فاطمی و همکاران نسبت به بررسی اثر ژل کیتوزان حاوی نانو ذرات نقره و تأثیر آن در زخم سوختگی درجه دو در موش‌ها پرداختند. به‌منظور بررسی تأثیر ژل کیتوزان، زخم‌های سوختگی به ابعاد $1 \times 1\text{ cm}^2$ در قسمت خلفی موش‌ها ایجاد گردید. نتایج بررسی روند بهبود زخم با استفاده از رنگ‌آمیزی اختصاصی ایمنوهیستوشیمی نشانگر بیشترین ضخامت لایه فیبروبلاستی در گروه مداوا شده با ژل کیتوزان بود. هم‌چنین یافته‌های حاصل از میانگین تعداد سلول‌های فیبروبلاستی نشانگر اختلاف معنی‌داری در بین دو گروه بود (۱۳).

سهولت در مصرف و زیست‌تخریب‌پذیر بودن از جمله مزایای پانسمان‌های نانوفیبری حاوی کیتوزان می‌باشد. هم‌چنین به علت جذب تدریجی پانسمان نانوفیبری در محل زخم، عارضه آسیب بافتی ناشی از تعویض پانسمان با گاز استریل و ایجاد زخم مجدد به علت چسبندگی بافتی در این روش درمانی دیده نمی‌شود. پانسمان نانوفیبری به علت افزایش سطح تماس با زخم می‌تواند نسبت به سایر اشکال مصرفی کیتوزان از جمله پودر، ژل و یا کمپوزیت کارایی بهتری در ترمیم زخم داشته باشد.

تشکر و قدردانی

این مقاله برگرفته از پایان‌نامه پزشکی خانم زهرا منافی می‌باشد. بدین‌وسیله از دانشگاه علوم پزشکی ارومیه بابت تأمین بودجه تحقیقاتی این پایان‌نامه (شماره ۱۹۰۲-۳۲-۰۱-۹۴) کمال تشکر و قدردانی به عمل می‌آید.

References:

1. Lowe A, Bills J, Verma R, Lavery L, Davis K, Balkus KJ, Electrospun nitric oxide releasing bandage with enhanced wound healing. *Acta Biomaterialia* 2015;13:121-130.
2. Antunes BP, Moreira AF, Gaspar VM, Correia IJ, Chitosan/arginine-chitosan polymer blends for assembly of nanofibrous membranes for wound regeneration. *Carbohydrate Polymers* 2015; 130: 104-112.
3. Archana D, Dutta J, Dutta PK, Evaluation of chitosan nano dressing for wound healing: Characterization, in vitro and in vivo studies. *Inter J Biol Macromol* 2013;57: 193-203.
4. Liu M, Duan XP, Li YM, Yang DP, Long YZ. Electrospun nanofibers for wound healing. *Mater Sci Eng C Mater Biol Appl.* 2017; 76: 1413-1423.
5. Sarhan WA, Azzazy HME, High concentration honey chitosan electrospun nanofibers: Biocompatibility and antibacterial effects. *Carbohydrate Polymers* 2015; 122: 135-143.

6. Dai T, Tanaka M, Huang Y-Y, Hamblin MR. Chitosan preparations for wounds and burns: Antimicrobial and wound-healing effects. *Expert Rev Anti Infect Ther* 2011; 9(7): 857-879.
7. Azuma K, Izumi R, Osaki T, Ifuku S, Morimoto M, Saimoto H, Minami S, Okamoto Y. Chitin, Chitosan, and its derivatives for wound healing: Old and new materials. *J Funct Biomater* 2015; 6: 104-142.
8. Kamath S, Rao SG, Murthy KD, Bairy KL, Bhat S. Enhanced wound contraction and epithelization period in steroid treated rats: Role of pyramid environment. *Indian J Exp Biol* 2006; 44: 902-904.
9. Kojima K, Okamoto Y, Kojima K, Miyatake K, Fujise H, Shigemasa Y, Minami S. Effects of chitin and chitosan on collagen synthesis in wound healing. *J Vet Med Sci* 2004; 66: 1595-1598.
10. Okamoto Y, Shibasaki K, Minami S, Matsuhashi A, Tanioka S, Shigemasa Y. Evaluation of chitin and chitosan on open wound healing in dogs. *J Vet Med Sci* 1995; 57: 851-854.
11. Burkatovskaya M, Tegos GP, Swietlik E, Demidova TN, P Castano A, Hamblin MR. Use of chitosan bandage to prevent fatal infections developing from highly contaminated wounds in mice. *Biomaterials* 2006; 27(22):4157-4164.
12. Tan L, Hu J, Huang H, Han J, Hu H. Study of multi-functional electrospun composite nanofibrous mats for smart wound healing. *Int J Biol Macromol* 2015; 79: 469-476.
13. Fatemi MJ, Naderi Gharagheshlagh S, Safaeian Sh, Sarrafzadeh A. Application of chitosan gel combined with silver nanoparticles on second degree burn wound in a rat. *Iranian Surg J* 1394; 23(3): 1394, 10-19. (Persian)

THE EFFECT OF CHITOSAN-LOADED NANOFIBER DRESSING FOR WOUND HEALING IN MICE MODEL

Anahita Fathi Azarbayjani^{1*}, Leila Zarei², Zahra Manafi³

Received: 17 Apr, 2018; Accepted: 24 Jul, 2018

Abstract

Background & Aims: Wound healing and tissue regeneration are big challenges in medicine. The type of wound dressing has great impact on wound treatment and prevention of superficial infection and scar formation. Wound dressings containing growth factor, antibiotic, antiseptic and antioxidant have great influence in reducing wound scar and accelerating wound healing procedure. Electrospinning is a technique used for the manufacturing of nanofibers with surface nanotopography and density. The spun nanofibers have a three dimensional structure suitable for tissue engineering and wound healing. The aim of this work is to employ electrospinning method for the fabrication of wound dressing containing chitosan for wound treatment and tissue regeneration.

Materials & Methods: Wound dressings were fabricated using the electrospinning method. Physicochemical properties of the dressing were studied using scanning electron microscopy. The efficacies of the wound dress in terms of wound treatment were assessed in excised mice model.

Results: Wound dressings containing chitosan nanofibers act as an effective scaffold for skin growth and wound healing. The dressings helped to reduce inflammatory cell count, increase epidermal thickness and improve wound contraction.

Conclusion: Chitosan nanofiber wound dressings could be an effective method to enhance wound healing rate.

Keywords: Nanofiber, Chitosan, Wound healing, Mice

Address: Department of Pharmaceutics, School of Pharmacy, Urmia University of Medical Sciences, Urmia, Iran

Tel: +984432754993

Email: fathi_a@umsu.ac.ir

SOURCE: URMIA MED J 2018; 29(6): 443 ISSN: 1027-3727

¹Assistant Professor, Department of Pharmaceutics, School of Pharmacy, Urmia University of Medical Sciences, Urmia, Iran (Corresponding Author)

²Associate Professor, Department of Anatomical Sciences, School of Medicine, Lorestan University of Medical Sciences, Khorramabad, Iran

³General Practitioner, School of Medicine, Urmia University of Medical Sciences, Urmia, Iran