

بررسی اثرات محافظت‌ی استیل سیستئین بر بافت کبد در موش‌های صحرایی تحت درمان با سیکلوفسفامید

الناز حسینعلی‌پور^۱، مجتبی کریمی‌پور^{۲*}، معصومه زیرک جوانمرد^۳

تاریخ دریافت ۱۳۹۶/۰۳/۰۱ تاریخ پذیرش ۱۳۹۶/۰۵/۳۱

چکیده

پیش‌زمینه و هدف: سیکلوفسفامید یک داروی ضدسرطان است که علیرغم کاربردهای کلینیکی فراوان، دارای اثرات سمی از طریق تولید رادیکال‌های آزاد بر بدن می‌باشد. هدف از این مطالعه بررسی اثرات محافظت‌ی استیل سیستئین در بافت کبد موش‌های صحرایی تحت درمان با سیکلوفسفامید می‌باشد. **مواد و روش‌ها:** تعداد ۲۱ سر موش صحرایی ماده بالغ از نژاد ویستار به‌طور تصادفی در ۳ گروه قرار گرفتند. گروه کنترل به مدت ۱۵ روز نرمال سالی‌ن را به‌صورت داخل صفاقی دریافت کرد. گروه‌های تجربی یک و دو تک‌دوز سیکلوفسفامید را به میزان ۱۵۰ mg/kg به‌صورت داخل صفاقی دریافت کردند. ۷ روز قبل و ۷ روز بعد از تجویز سیکلوفسفامید، به موش‌های این دو گروه به ترتیب نرمال سالی‌ن و ان استیل سیستئین با دوز ۱۵۰ mg/kg تجویز شد. در پایان پس از تشریح، سطح سرمی آسپارات آمینوترانسفراز و آلانین آمینوترانسفراز اندازه‌گیری شد و از بافت کبد جهت بررسی‌های هیستوپاتولوژیک نمونه تهیه شد. **یافته‌ها:** در گروه درمان، ان استیل سیستئین به‌طور معنی‌داری میزان افزایش یافته‌ی آنزیم‌های آمینوترانسفراز و آلانین آمینوترانسفراز کبدی ناشی از سیکلوفسفامید را کاهش داد ($P < 0.05$). تجویز سیکلوفسفامید باعث تغییرات پاتولوژیکی در ساختار کبد از جمله دیلاتاسیون ورید پورت، انفیلتراسیون لکوسیت‌ها و حجیم شدن هیپاتوسیت‌ها به همراه واکنش‌های چربی بود و تزریق ان استیل سیستئین تا حد زیادی از این تغییرات ساختاری کبد جلوگیری کرده بود. **بحث و نتیجه‌گیری:** نتایج این تحقیق نشان داد که مصرف ان استیل سیستئین می‌تواند اثرات مخرب ناشی از سیکلوفسفامید بر بافت کبد را کاهش دهد. **کلیدواژه‌ها:** ان استیل سیستئین، کبد، سیکلوفسفامید، موش صحرایی، آنزیم‌های کبدی

مجله پزشکی ارومیه، دوره بیست و هشتم، شماره هفتم، ص ۵۰۶-۴۹۸، مهر ۱۳۹۶

آدرس مکاتبه: ارومیه گروه علوم تشریح دانشکده پزشکی دانشگاه علوم پزشکی ارومیه تلفن: ۰۹۱۴۳۴۶۴۷۳۲

Email: mojtaba_karimipour@yahoo.com

مقدمه

سلول‌ها و بافت‌ها در برابر اثرات مخرب این رادیکال‌های آزاد به شکل چشمگیری مدنظر قرار می‌گیرد (۳، ۲).

سیکلوفسفامید^۱ (CP) یکی از داروهای ضدسرطان است که در درمان طیف وسیعی از بدخیمی‌ها همچون لوسمی‌های حاد و مزمن، لنفوما، میلوما و اختلالات خودایمنی مورد استفاده قرار می‌گیرد (۵). باوجود استفاده گسترده‌ی بالینی، CP دارای اثرات و عوارض نامطلوبی مانند کاهش وزن، سردرد، حالت تهوع و استفراغ، سمیت کبدی، سمیت کلیوی، جهش‌زایی و تراژونی می‌باشد (۶). اعتقاد بر این است که اساس بیوشیمیایی سمیت توسط CP با القای استرس

سرطان بیماری است که سلامتی میلیون‌ها انسان را در دنیا به خطر می‌اندازد. شیمی‌درمانی یکی از روش‌های معالجه‌ی بیماری‌های سرطانی است که به‌طور عمده سلول‌های نئوپلاستیک در حال تکثیر بیماران مبتلا به سرطان را هدف قرار می‌دهد (۱). باوجود کارکردهای درمانی شایان توجه شیمی‌درمانی، مطالعات بسیاری نشان داده‌اند که تجویز این عوامل سیتوتوکسیک منجر به تولید رادیکال‌های آزاد می‌گردد که نقش بارزی در بروز عوارض جانبی این داروها عمل می‌کنند. از این‌رو امروزه استفاده‌ی توأم از ترکیبات آنتی‌اکسیدانی بالقوه و داروهای شیمی‌درمانی در راستای حفاظت از

^۱ دانشجوی دوره کارشناسی ارشد علوم تشریح، مرکز تحقیقات دانشجویی دانشگاه علوم پزشکی ارومیه، ارومیه ایران

^۲ دانشیار گروه علوم تشریح دانشگاه علوم پزشکی ارومیه، گروه علوم تشریح دانشگاه علوم پزشکی ارومیه، ارومیه ایران (نویسنده مسئول)

^۳ استاد یار گروه علوم تشریح دانشگاه علوم پزشکی ارومیه، گروه علوم تشریح دانشگاه علوم پزشکی ارومیه، ارومیه ایران

^۱ cyclophosphamide

اکسیداتیو از طریق تولید رادیکال‌های آزاد در بافت نرمال و اندام‌ها در ارتباط باشد (۷).

با توجه به سمیت سلولی ناشی از CP، به یک ترکیب جهت حفاظت از سلول‌ها در برابر اثرات سمی CP مورد نیاز است. مطالعات مختلف نشان می‌دهد که مصرف آنتی‌اکسیدان می‌تواند به کنترل واکنش‌های شیمیایی کمک کند و عوارض و اثرات جانبی داروهای ضدسرطان را به حداقل برساند (۸). گزارش شده است که مصرف هم‌زمان اسید آسکوربیک و سیکلوفسفامید، باعث بهبود عوارض کبدی و کلیوی ناشی از مصرف این دارو، در موش‌های صحرایی شده است (۹). در مطالعه‌ای که توسط Zarei و Shivanandappa انجام شد مشخص گردید که تجویز سیکلوفسفامید سبب آسیب سلول‌های کبدی می‌شود که در اثر درمان با عصاره آبی ریشه *Decalepishamiltoni* سبب تخفیف اثرات ناشی از استرس اکسیداتیو ناشی از سیکلوفسفامید می‌شود (۱۰).

آنتی‌اکسیدان‌های موجود در مواد غذایی و بدن، حتی در مقادیر ناچیز، می‌توانند بدن را در مقابل انواع مختلف آسیب‌های اکسیداتیو ناشی از رادیکال‌های آزاد اکسیژن محافظت کنند (۱۱).

بنابراین جستجو برای یافتن دارویی مفید در جهت پیشگیری از سمیت کبدی سیکلوفسفامید ارزشمند بوده و از اهمیت ویژه‌ای برخوردار می‌باشد و تلاش برای یافتن هر فرآورده طبیعی با اثرات محافظتی در این زمینه از اهمیت کلینیکی خاصی برخوردار است. پس تجویز آنتی‌اکسیدان‌ها در طول شیمی‌درمانی به منظور کاهش استرس اکسیداتیو ناشی از تجویز سیکلوفسفامید و سم‌زدایی بافت‌ها ضروری به نظر می‌رسد. به عبارتی تجویز هم‌زمان آنتی‌اکسیدان‌ها و سیکلوفسفامید باعث کاهش بروز سمیت در بدن می‌گردد (۱۲).

ان استیل سیستئین^۲ (NAC) یک گونه استیل آمینو اسیدال است که به‌عنوان پادزهر مسمومیت با استامینوفن به کار می‌رود. این دارو کاربردهای بالینی گوناگونی دارد که از توانایی آن برای حمایت از سیستم آنتی‌اکسیدانی و نیتریک اکسید آن سرچشمه می‌گیرد (۱۳). ان-استیل سیستئین خاصیت آنتی‌اکسیدانی مستقیم و غیرمستقیم دارد. گروه تیول آن قادر به برقراری ارتباط با گروه‌های الکتروفیلی واکنش‌گر اکسیژن^۳ (ROS) می‌باشد (۱۶-۱۴). NAC بعد از تجویز خوراکی هم در حیوانات و هم در انسان سریع جذب می‌شود (۱۷).

NAC به‌طور رایج در درمان اختلالات متعددی که به استرس اکسیداتیو مربوط می‌شود مانند برونشیت مزمن استفاده می‌شود و در محافظت از کلیه در بیماران با نارسایی مزمن و حاد کلیه، کاربرد دارد (۲۰-۱۸). هم‌چنین سطوح مالون دی‌آلدئید پلاسما را کاهش

می‌دهد (۲۱). در نهایت نشان داده شده است که NAC در کاهش حوادث قلبی و عروقی در بیماران همودیالیزی مزمن نقش دارد (۲۲). (۱۸). محمودی و همکاران، در سال ۲۰۱۵ نشان دادند که NAC از طریق مهار استرس اکسیداتیو باعث بهبود عملکرد تخمدان و هم‌چنین بقاء تخمدان پیوند شده در موش سوری می‌شود (۲۵-۲۳). علاوه بر آن اثرات محافظتی و مثبت NAC در ضایعات ایسکمی-ریپرفیوژن بافت‌های بیضه، قلب، مغز، نخاع و کلیه نیز گزارش شده است (۳۰-۲۶). با توجه به اثرات مفید و متعدد درمانیان استیل سیستئین، به‌خصوص اثرات آنتی‌اکسیدانی آن، احتمالاً این ماده توانایی آن را خواهد داشت که را در مقابل اثرات اکسیداتیو سمی داروی شیمی‌درمانی سیکلوفسفامید محافظت کند. از آنجاکه تاکنون اثر حفاظتیان استیل سیستئین در برابر سمیت کبدی مصرف داروی سیکلوفسفامید مطالعه نشده بر آن شدیم تا با انجام این مطالعه خاصیت آنتی‌اکسیدانی NAC در محافظت از بافت کبد در مقابل سمیت CP را بررسی نماییم.

مواد و روش کار

در مطالعه حاضر از ۲۱ سر موش صحرایی بالغ ماده از نژاد ویستار با وزن متوسط بین ۱۹۰-۱۷۰ گرم از مرکز پرورش و نگهداری حیوانات آزمایشگاهی دانشگاه علوم پزشکی ارومیه تهیه شد، بر اساس شرایط نگهداری حیوانات آزمایشگاهی مطابق با راهنمای انستیتوی ملی سلامت و اصول اخلاقی مربوط به کار با حیوانات در همه‌ی مراحل آزمایش رعایت گردید. حیوانات مورد استفاده در قفس‌هایی از جنس ماکرولون شفاف به ابعاد ۲۷×۳۷×۰۰ سانتی‌متر با سقف مشبک از جنس استیل نگهداری شد. درجه حرارت محیط $22 \pm 2^{\circ}C$ و شرایط استاندارد نوری ۱۲ ساعت نور و ۱۲ ساعت تاریکی فراهم شد. آب آشامیدنی حیوانات در تمام طول آزمایش آبلوله‌کشی شهری و تغذیه حیوانات غذای فشرده‌شده از شرکت سهامی خوراک دام و طیور بود که به‌صورت آزاد در دسترس آن‌ها قرار گرفت.

حیوانات به‌طور کاملاً تصادفی به ۳ گروه ۷ تایی به شرح زیر قرار داده شدند:

گروه کنترل به مدت ۱۵ روز نرمال سالین را به‌صورت داخل صفاقی دریافت کرد. گروه تجربی ۱ تک دوز سیکلوفسفامید (Germany AllemagneAlemania) را به میزان ۱۵۰ mg/kg به‌صورت داخل صفاقی دریافت کرد. این گروه ۷ روز قبل و ۷ روز بعد از تجویز سیکلوفسفامید، نرمال سالین را به‌صورت داخل صفاقی دریافت کرد. گروه تجربی ۲، هفت روز قبل و بعد از تک دوز

³Reactive oxygen species

²N₂ acetylcysteine

میکروسکوپ نوری آماده شدند و قسمت‌های مختلف از بافت کبد را در هر لام در ۱۰ فیلد به صورت تصادفی از نظر هیستوپاتولوژی (ساختار هپاتوسیت‌ها، سینوزوئیدها، ارتشاح لکوسیت هل و ورید مرکزی) مورد بررسی قرار گرفت.

در این مطالعه از نرم‌افزار SPSS و آزمون ANOVA و تست تعقیبی Tukey استفاده شد و $p < 0.05$ به عنوان سطح معنی‌دار در نظر گرفته شد.

یافته‌ها

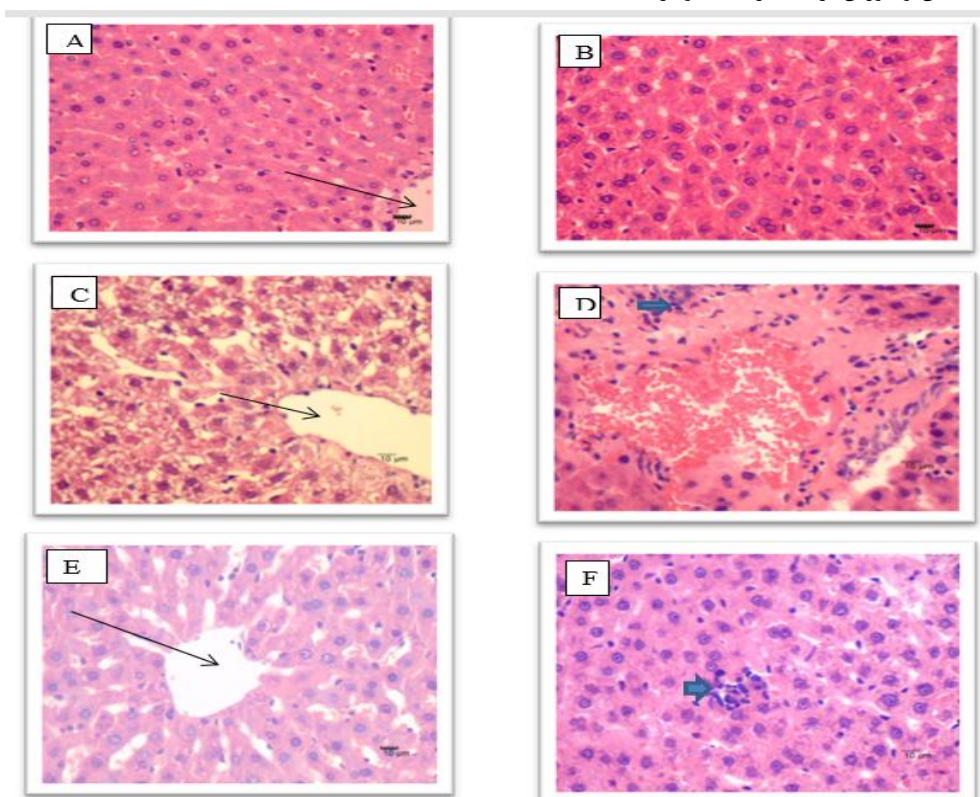
مقاطع هیستولوژیکی از بافت کبد در گروه کنترل یک ساختار نرمال را نشان داد. تجویز سیکلوفسفامید باعث تغییرات پاتولوژیکی واضح از جمله گشاد شدن فضا‌های سینوزوئیدال، دیلاتاسیون ورید پورت به همراه احتقان و خونریزی، اینفیلتراسیون لکوسیتی، حجیم‌شدگی هپاتوسیت‌ها همراه با واکنش‌های چربی بود. تجویز استیل سیستین هم‌زمان با سیکلوفسفامید تا حد زیادی از این تغییرات جلوگیری کرده بود (تصویر ۱).

سیکلوفسفامید، NAC (شرکت سیگما) را با دوز ۱۵۰ mg/kg به صورت داخل صفاقی دریافت کرد.

دوزهای مورد استفاده در این تحقیق بر اساس مطالعات قبلی بود (۳۱، ۳۲).

۲۴ ساعت پس از آخرین تزریق، موش‌ها را در جابجایی حیوانی پنهان‌آغشته به اتر قرار داده و پس از بیهوشی با استفاده از سرنگ خون‌گیری، از قلب حیوانات نمونه‌گیری به عمل آمد. نمونه خون تهیه‌شده در دمای آزمایشگاه با ۴۰۰۰ دور در دقیقه به مدت ۱۵ دقیقه سانتریفیوژ و سرم خون جدا گردید. میزان فعالیت آنزیم‌های کبدی AST^۴ و ALT^۵ اندازه‌گیری شد.

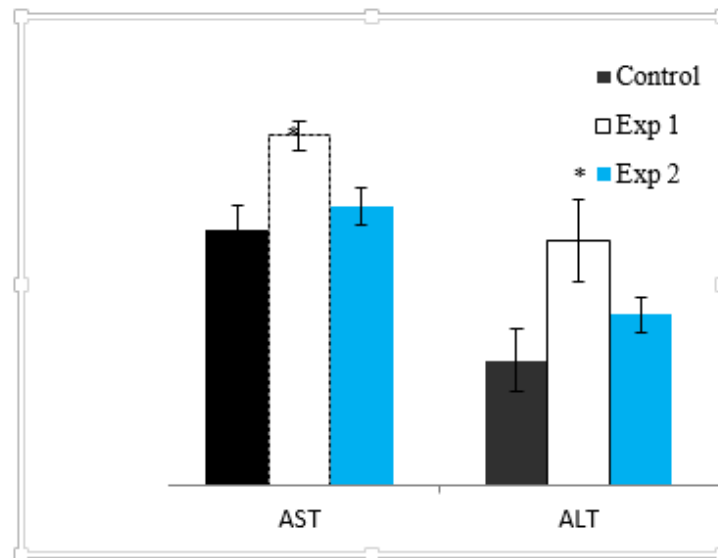
پس از مرحله خون‌گیری، اندام کبد آن‌ها با برش جراحی خارج گردید و با محلول سرم فیزیولوژی شسته شده و جهت تثبیت در فرمالین ۱۰ درصد قرار داده شد و پس از ۷۲ ساعت مراحل تهیه بافت انجام و برای تهیه و بررسی آسیب‌های بافتی مقاطع میکروسکوپی با ضخامت ۵ میکرون از میکروتوم دوار استفاده و لام‌ها به روش هماتوکسیلین و ائوزین، رنگ‌آمیزی شد و برای مطالعه با



تصویر (۱): تصویر میکروگراف از بافت کبد در گروه کنترل (A, B)، گروه تجربی ۱ دریافت‌کننده سیکلوفسفامید (B, C) و گروه تجربی ۲ دریافت‌کننده هم‌زمان سیکلوفسفامید و ان استیل سیستین (D, E).
فلش‌های بزرگ ورید مرکزی و فلش‌های کوچک اینفیلتراسیون لکوسیتی را نشان می‌دهند.
بزرگنمایی اصلی: ۴۰۰×

^۵Alanine Aminotransferase

^۴Aspartate Aminotransferase



تصویر (۲)

استامینوفن و خنثی شدن آن می‌شود. این دارو دارای کاربردهای بالینی دیگری نیز می‌باشد از جمله حمایت از آنتی‌اکسیدان و نیتریک اکسید بدن طی استرس، عفونت‌ها و آسیب‌های سمی است. درمان با NAC سبب افزایش گلوتاتیون می‌شود که یکی از آنتی‌اکسیدان‌های اصلی است و نقش مهمی در خنثی‌سازی مواد سمی، ترکیبات پراکسید و دیگر مولکول‌های تولیدکننده‌ی رادیکال آزاد دارد (۲۷، ۲۸).

مطالعات قبلی نشان‌دهنده‌ی اثرات مثبت NAC در دوز ۱۵۰ mg/kg در سایر ارگان‌ها بوده است و علت انتخاب دوز مذکور در مطالعه حاضر با این سبب بوده است (۲۳).

اغلب داروها برای کبد سمی نیست، اما ممکن است مواد حاصل از متابولیت دارو برای کبد سمی باشد که به‌عنوان یک فرایند با عنوان metabolic bioactivation شناخته می‌شود (۲۹).

متابولیسم CP توسط اکسیدازهای میکروزومی سیتوکروم P450 در کبد، باعث تشکیل فسفورآمید موستارد و آکرولئین می‌شود. فسفورآمید موستارت، متابولیت سیتوتوکسیک اصلی سیکلوفسفامید و مسئول فعالیت‌های ضد سرطانی سیکلوفسفامید می‌باشد، درحالی‌که آکرولئین مسئول بسیاری از عوارض جانبی درمان با سیکلوفسفامید است (۷). افزایش خفیف و گذرا در میزان آنزیم آمینوترانسفراز در ۴۳٪ از بیماران تحت درمان با CP دیده شده است (۳۰). بنابراین تأثیر سوخت‌وساز CP در عملکرد آنزیم‌های کبدی، در این مطالعه مورد بررسی قرار گرفته است. سطح سرمی AST و ALT شایع‌ترین نشانگر بالینی جهت سنجش مسمومیت سلول‌های کبدی می‌باشند (۲۹). در مطالعه‌ای که

میانگین و انحراف معیار آنزیم AST در گروه‌های کنترل تجربی ۱ و تجربی ۲ به ترتیب $78/9 \pm 5/34$ و $98/66 \pm 4/35$ ، $71/83 \pm 6/7$ بود. آنالیز آماری نشان داد که سطح این آنزیم در گروه تجربی ۱ به‌طور معنی‌دار نسبت به گروه‌های کنترل و تجربی ۲ بالاتر بود ($P < 0.01$ و $P < 0.01$). تجویز استیل سیستئین در گروه تجربی ۲ باعث کاهش معنی‌دار ($P < 0.05$) سطح آنزیم نسبت به گروه تجربی ۱ شده بود (تصویر شماره ۲).

میانگین و انحراف معیار آنزیم ALT در گروه کنترل (۳۵±۸/۷۱) نسبت گروه تجربی ۱ ($68/66 \pm 11/41$) و تجربی ۲ ($47/83 \pm 5/11$) به‌صورت معنی‌دار افزایش یافته بود ($P < 0.01$) و کاهش شده بود اما به سطح گروه کنترل سالم نرسیده بود (تصویر ۲).

بحث و نتیجه‌گیری

با توجه به شیوع نسبتاً بالای سرطان و استفاده‌ی زیاد از سیکلوفسفامید در درمان آن، یافتن داروی مناسب به‌منظور به حداقل رساندن اثرات منفی سیکلوفسفامید بر بافت‌های بدن دارای اهمیت بوده، به همین منظور در سالیان اخیر تحقیقات زیادی در این زمینه انجام گرفته و یا در حال انجام است (۲۶، ۲۵).

ان استیل سیستئین یک گونه‌ی استیل‌ی اسید آل سیستئین است و کاربرد اصلی آن در مسمومیت با استامینوفن و نیز جهت کمک به دفع خلط مجاری تنفسی به کار می‌رود. مکانیسم اثر آن به این صورت است که با احیای گلوتاتیون موجب کاهش آسیب کبدی

ایجاد رادیکال‌های آزاد در سلول‌ها و ترکیب آن‌ها با غشای سلول و اسیدهای چرب غیراشباع منجر به تولید لیپیدهای رادیکالی با مولکول اکسیژن می‌شود و در نتیجه فسفولیپیدهای موجود در شبکه اندوپلاسمی تجزیه شده و باعث آزاد شدن آنزیم‌ها می‌شود و نهایتاً این واکنش‌ها منجر به مرگ سلولی می‌گردد (۱۰).

بنابراین یافته‌های هیستوپاتولوژی کبد در این مطالعه، نشان‌دهنده اثرات مستقیم و بارز سمی سیکلوفسفامید می‌باشد که سبب تخریب بافت کبد می‌شود که با سایر پژوهش‌ها هم‌خوانی دارد. در گروه دریافت‌کننده هم‌زمان سیکلوفسفامید + ان استیل سیستین در مقایسه با گروه دریافت‌کننده سیکلوفسفامید التهاب و کاهش چشمگیری داشت و پرخونی تا حد اندک و جزئی کاهش یافته بود.

با توجه به خاصیت آنتی‌اکسیدانی و محافظ کبدیان استیل سیستین می‌توان گفت این ماده توانسته با غیرفعال نمودن متابولیت‌های سمی حاصل از سیکلوفسفامید کاهش چشمگیری در پارامترهای موردبررسی ایجاد کند بنابراین می‌توان گفت NAC سبب بالا رفتن ظرفیت سم‌زدایی و آنتی‌اکسیدانی کبد شود.

نتایج این مطالعه نشان داد که مصرف NAC به‌منظور پیشگیری از استرس اکسیداتیو ناشی از رادیکال‌های آزاد اکسیژن تولیدشده به‌وسیله سیکلوفسفامید، می‌تواند بر بافت کبدی مؤثر باشد به‌طوری‌که سبب کاهش عوارض ناشی از سیکلوفسفامید بر بافت می‌شود.

بنابراین پیشنهاد می‌شود افراد تحت شیمی‌درمانی به‌صورت هم‌زمان از ان استیل سیستین نیز استفاده نمایند چراکه علاوه بر کاهش عوارض ناشی از سیکلوفسفامید دارای خواص ضد سرطانی است و می‌تواند از آسیب‌های جبران‌ناپذیر کبد جلوگیری نماید.

Synder و همکاران انجام دادند، سمیت کبدی در بیمار با افزایش AST و ALT همراه بود (۳۱). در موش و رت نیز CP باعث افزایش میزان ALT و AST می‌شود (۳۲، ۱۰).

در مطالعه حاضر تیمار با CP باعث افزایش میزان سرمی AST و ALT شد که نشان‌دهنده آسیب کبدی به‌واسطه‌ی CP می‌باشد، درحالی‌که درمان توأم با ان استیل سیستین باعث کاهش سطح سرمی ALT و AST می‌شود که نشان‌دهنده‌ی نقش محافظتی بالقوه NAC در برابر آسیب کبدی ناشی از CP می‌باشد.

آکرولین در بافت‌ها و آنزیم‌های آنتی‌اکسیدانی تداخل ایجاد و سبب ایجاد نقص در سیستم دفاع آنتی‌اکسیدانی طبیعی می‌شود که باعث تجمع بی‌وقفه ROS و NO می‌شود که این فرایند به‌نوبه خود با واسطه‌ی تحریک فرایند پراکسیداسیون لیپیدی، سبب افزایش تولید رادیکال‌های آزاد در کبد می‌گردد (۳۳). با توجه به سمیت سلولی ناشی از CP، به یک ترکیب جهت حفاظت از سلول‌ها و بافت‌ها در برابر متابولیت‌های سمی CP موردنیاز است. مطالعات مختلف نشان می‌دهد که مصرف آنتی‌اکسیدان می‌تواند به کنترل واکنش‌های شیمیایی کمک کند و عوارض و اثرات جانبی داروهای ضدسرطان را به حداقل برساند (۸). ترکیبات بیولوژیکی با خواص آنتی‌اکسیدانی در حفاظت از سلول‌ها و بافت‌ها در برابر اثرات سمی ROS و دیگر رادیکال‌های آزاد ناشی از CP مؤثر می‌باشد (۳۴).

در بررسی هیستوپاتولوژی مطالعه حاضر آپوپتوز و نکروز هیپاتوسیت‌ها، خونریزی و التهاب موضعی، اندوتلیوزیس توسط سیکلوفسفامید در بافت کبد ایجاد گردید.

وقوع تغییرات دژنراتیو، نکروز و آپوپتوز در اطراف ونول مرکزی می‌تواند در اثر مواجهه با سموم نیز اتفاق بیفتد چراکه بافت کبد اولین جایگاه برای فعالیت میکروزوم داروها می‌باشد (۲۶).

References:

1. Nafees S, Rashid S, Ali N, Hasan SK, Sultana S. Rutin ameliorates clophosphamide induced oxidative stress and inflammation in Wistar rats: role of NFκB/MAPK pathway. *Chem Biol Interact* 2015; 25;231: 98-107.
2. Corrie PG. Cytotoxic chemotherapy: clinical aspects. *Medicine* 2008;36(1): 24-8.
3. Epstein RJ. Maintenance therapy to suppress micrometastasis: the new challenge for adjuvant cancer treatment. *Clin Cancer Res* 2005; 1;11(15): 5337-41.
4. Jalali AS, Hasanzadeh S, Malekinejad H. Crataegusmonogyna aqueous extract ameliorates cyclophosphamide-induced toxicity in rat testis: stereological evidences. *Acta Med Iran* 2012;50(1): 1-8.
5. Sinanoglu O, Yener AN, Ekici S, Midi A, Aksungar FB. The protective effects of spirulina in cyclophosphamide induced nephrotoxicity and urotoxicity in rats. *Urology* 2012;80(6): 1392.e1-6.
6. Bhattacharjee A, Basu A, Biswas J, Bhattacharya S. Nano-Se attenuates cyclophosphamide-induced pulmonary injury through modulation of oxidative

- stress and DNA damage in Swiss albino mice. *Mol Cell Biochem* 2015;405(1-2): 243-56.
7. Ghosh P, Bhattacharjee A, Basu A, Singha Roy S, Bhattacharya S. Attenuation of cyclophosphamide-induced pulmonary toxicity in Swiss albino mice by naphthalimide-based organoselenium compound 2-(5-selenocyanatopentyl)-benzo [de] isoquinoline 1, 3-dione. *Pharm Biol* 2015;53(4): 524-32.
 8. Weijl N, Cleton F, Osanto S. Free radicals and antioxidants in chemotherapy-induced toxicity. *Cancer treatment reviews* 1997;23(4): 997-23.
 9. Ghosh S, Ghosh D, Chattopadhyay S, DEBNATH J. Effect of ascorbic acid supplementation on liver and kidney toxicity in cyclophosphamide-treated female albino rats. *J Toxicol Sci* 1999;24(3): 141-4.
 10. Zarei M, Shivanandappa T. Amelioration of cyclophosphamide-induced hepatotoxicity by the root extract of *Decalepishamiltonii* in mice. *Food Chem Toxicol* 2013;57: 179-84.
 11. Bhattacharjee A, Basu A, Ghosh P, Biswas J, Bhattacharya S. Protective effect of Selenium nanoparticle against cyclophosphamide induced hepatotoxicity and genotoxicity in Swiss albino mice. *J Biomater Appl* 2014;29(2): 303-17.
 12. Lear L, Nation R, Stupans I. Effects of cyclophosphamide and adriamycin on rat hepatic microsomal glucuronidation and lipid peroxidation. *Biochem Pharmacol* 1992;18;44(4): 747-53.
 13. Ercal N, Treeratphan P, Lutz P, Hammond TC, Matthews RH. N-acetylcysteine protects Chinese hamster ovary (CHO) cells from lead-induced oxidative stress. *Toxicology* 1996;15;108(1-2): 57-64.
 14. Aruoma OI, Halliwell B, Hoey BM, Butler J. The antioxidant action of N-acetylcysteine: its reaction with hydrogen peroxide, hydroxyl radical, superoxide, and hypochlorous acid. *Free Radic Biol Med* 1989;6(6): 593-7.
 15. Dekhuijzen P. Antioxidant properties of N-acetylcysteine: their relevance in relation to chronic obstructive pulmonary disease. *Eur Respir J* 2004;23(4): 629-36.
 16. Moldeus P, Cotgreave I, Berggren M. Lung protection by a thiol-containing antioxidant: N-acetylcysteine. *Respiration* 1986;50 Suppl 1: 31-42.
 17. Borgström L, Kågedal B, Paulsen O. Pharmacokinetics of N-acetylcysteine in man. *Eur J Clin Pharmacol* 1986;31(2): 217-22.
 18. Ivanovski O, Szumilak D, Nguyen-Khoa T, Ruellan N, Phan O, Lacour B, et al. The antioxidant N-acetylcysteine prevents accelerated atherosclerosis in uremic apolipoprotein E knockout mice. *Kidney Int* 2005;67(6): 2288-94.
 19. Tepel M. Acetylcysteine for the prevention of radiocontrast-induced nephropathy. *Minerva cardioangiologica*. *Minerva Cardioangiol* 2003;51(5): 525-30.
 20. Holt S, Goodier D, Marley R, Patch D, Burroughs A, Fernando B, et al. Improvement in renal function in hepatorenal syndrome with N-acetylcysteine. *The Lancet*. *Lancet* 1999; 23;353(9149): 294-5.
 21. Scholze A, Rinder C, Beige J, Riezler R, Zidek W, Tepel M. Acetylcysteine reduces plasma homocysteine concentration and improves pulse pressure and endothelial function in patients with end-stage renal failure. *Circulation* 2004;27;109(3): 369-74
 22. Tepel M, Van Der Giet M, Statz M, Jankowski J, Zidek W. The antioxidant acetylcysteine reduces cardiovascular events in patients with end-stage renal failure. *Circulation* 2003;107(7): 992-5
 23. Mahmoodi M, Mehranjani MS, Shariatzadeh SMA, Eimani H, Shahverdi A. N-acetylcysteine improves function and follicular survival in mice

- ovarian grafts through inhibition of oxidative stress. *Reprod Biomed Online* 2015;30(1): 101-10.
24. Cuzzocrea S, Mazzone E, Costantino G, Swraino I, De Sarro A, Caputi, A.P. Effects of n-acetylcysteine in a rat model of ischemia and reperfusion injury. *Cardiovasc Res* 2000;47(1): 537-58.
 25. Zafarullah M, Li WQ, Sylvester J, Ahmad M. Molecular mechanisms of N-acetylcysteine actions. *Cell Mol Life Sci* 2003;60(1): 6-20.
 26. Millea PJ. N-acetylcysteine: multiple clinical applications. *Am Fam Physician* 2009;80(3): 265-9.
 27. Araujo M, Andrade L, Coimbra TM, Rodrigues AC Jr, Seguro AC. Magnesium supplementation combined with N-acetylcysteine protects against postischemic acute renal failure. *J Am Soc Nephrol* 2005;16(11): 3339-49.
 28. Glantzounis GK, Yang W, Koti RS, Mikhailidis DP, Seifalian AM, Davidson BR. Continuous infusion of N-acetylcysteine reduces liver warm ischaemia-reperfusion injury. *Br J Surg* 2004;91(10): 1330-9.
 29. Khan M, Sekhon B, Jatana M, Giri S, Gilg AG, Sekhon C, Singh I, Singh AK. Administration of N-acetylcysteine after focal cerebral ischemia protects brain and reduces inflammation in a rat model of experimental stroke. *J Neurosci Res* 2004;76(4): 519-27.
 30. Nitescu N, Ricksten SE, Marcussen N, Haraldsson B, Nilsson U, Basu S, Guron G. N-acetylcysteine attenuates kidney injury in rats subjected to renal ischaemia-reperfusion. *Nephrol Dial Transplant* 2006;21(5): 1240-7.
 31. Usta U, Inan M, Erbas H, Aydogdu N, Oz Puyan F, Altaner S. Tissue damage in rat ovaries subjected to torsion and detorsion: effects of L-carnitine and N-acetyl cysteine. *Pediatr Surg Int* 2008;24(5): 567-73.
 32. Khedr NF. Protective effect of mirtazapine and hesperidin on cyclophosphamide-induced oxidative damage and infertility in rat ovaries. *Exp Biol Med (Maywood)* 2015;240(12): 1682-9.
 33. Basu A, Bhattacharjee A, Samanta A, Bhattacharya S. Prevention of cyclophosphamide-induced hepatotoxicity and genotoxicity: effect of an l-cysteine based oxovanadium (IV) complex on oxidative stress and DNA damage. *Environ Toxicol Pharmacol.* 2015;40(3): 747-57.
 34. Cuce G, Çetinkaya S, Koc T, Esen HH, Limandal C, Balcı T, et al. Chemoprotective effect of vitamin E in cyclophosphamide-induced hepatotoxicity in rats. *Chem Biol Interact.* 2015; 5;232: 7-11.
 35. Xue L, Li J, Li Y, Chu C, Xie G, Qin J, et al. N-acetylcysteine protects Chinese Hamster ovary cells from oxidative injury and apoptosis induced by microcystin-LR. *Int J Clin Exp Med* 2015;15;8(4): 4911-21.
 36. Saha L, Kaur S, Saha PK. N-acetyl cysteine in clomiphene citrate resistant polycystic ovary syndrome: A review of reported outcomes. *J Pharmacol Pharmacother* 2013;4(3): 187-91.
 37. Shokrzadeh M, Ahmadi A, Naghshvar F, Chabra A, Jafarnejhad M. Prophylactic efficacy of melatonin on cyclophosphamide-induced liver toxicity in mice. *Biomed Res Int* 2014;2014: 470425.
 38. Khan JA, Shahdad S, Makhdoomi MA, Hamid S, Bhat GM, Jan Y, et al. Effect of cyclophosphamide on the microanatomy of liver of albino rats. *Chem Biol Interact* 2015;5;232: 7-11.
 39. SNYDER LS, Heigh RI, ANDERSON ML, editors. Cyclophosphamide-induced hepatotoxicity in a patient with Wegener's granulomatosis. *Mayo Clin Proc* 1993;68(12): 1203-4.
 40. Senthilkumar S, Devaki T, Manohar BM, Babu MS. Effect of squalene on cyclophosphamide-induced toxicity. *Clin Chim Acta* 2006;364(1-2): 335-42.

41. Mohamed MR, Emam MA, Hassan NS, Mogadem AI. Umbelliferone and daphnetinamelioratecarbon tetrachloride-induced hepatotoxicity in rats via nuclear factor erythroid 2-related factor 2-mediated heme oxygenase-1 expression. *Environ Toxicol Pharmacol* 2014;38(2): 531-41.
42. Manda K, Bhatia A. Prophylactic action of melatonin against cyclophosphamide-induced oxidative stress in mice. *Cell Biol Toxicol* 2003;19(6): 367-72.

PROTECTIVE EFFECTS OF N-ACETYLCYSTEINE ON LIVER TISSUE IN RATS TREATED WITH CYCLOPHOSPHAMIDE

Elnaz Hosseinalipour¹, Mojtaba Karimipour^{2*}, Masoumeh Zirak Javanmard³

Received: 22 May, 2017; Accepted: 22 Aug, 2017

Abstract

Background & Aims: Cyclophosphamide is an anticancer drug that, despite its many clinical applications, has toxic effects through production of free radicals on body. The aim of this study was to evaluate the protective effects of N-acetylcysteine in the liver tissue of rats treated with cyclophosphamide

Materials & Methods: Twenty-one adult female Wistar rats were randomly divided into 3 groups. The control group received normal saline for 15 days intraperitoneally. Experimental groups 1 and 2 received a single dose of cyclophosphamide (150 mg / kg intraperitoneally). 7 days before and 7 days after administration of cyclophosphamide, the mice in these two groups received normal saline and n-acetylcysteine (150 mg / kg). At the end of the study, serum levels of aminotransferase and alanine aminotransferase aspartate were measured and liver tissue was obtained for histopathologic evaluation.

Results: In the treatment group, n-acetylcysteine significantly decreased the amount of elevated aminotransferase and alanine aminotransferase catabolism induced by cyclophosphamide (P <0.05). Administration of cyclophosphamide caused pathological changes in the liver structure, including dilatation of portal veins, infiltration of leukocytes and bulking hepatocytes with fatty vacuoles, and the supplementation of n-acetylcysteine greatly prevented these structural changes in the liver.

Conclusion: The results of this study indicated that the use of n-acetylcysteine can reduce the harmful effects of cyclophosphamide on liver tissue.

Keywords: N-acetylcysteine, Liver, Cyclophosphamide, Rat, Liver enzymes

Address: Anatomy Department, Urmia University of Medical Sciences, Urmia, Iran

Tel: +989143464732

Email: mojtaba_karimipour@yahoo.com

SOURCE: URMIA MED J 2017; 28(7): 506 ISSN: 1027-3727

¹ MSc Student of Anatomy, Student Research Committee, Urmia University of Medical Sciences, Urmia, Iran

² Associate Professor, Anatomy Department, Faculty of Medicine, Urmia University of Medical Sciences, Urmia, Iran (Corresponding Author)

³ Assistant Professor, Anatomy Department, Faculty of Medicine, Urmia University of Medical Sciences, Urmia, Iran