

## مطالعه اثر آترازین بر روی مورفولوژی اسپرم، بلوغ، آسیب DNA و آپوپتوز اسپرم، میزان هورمون تستوسترون و مورفومتري لوله‌های اسپرم‌ساز در بیضه رت بالغ

غلامرضا نجفی<sup>۱\*</sup>، رحیم حب نقی<sup>۲</sup>

تاریخ دریافت ۱۳۹۶/۱۰/۲۲ تاریخ پذیرش ۱۳۹۶/۱۲/۲۷

### چکیده

**پیش‌زمینه و هدف:** آترازین شایع‌ترین علف‌کشی است که اثرات مخربی بر روی سیستم تناسلی دارد. هدف از این مطالعه ارزیابی اثرات آترازین بر میزان تستوسترون سرم و توان باروری در رت‌های نر می‌باشد.

**مواد و روش کار:** برای انجام این مطالعه تجربی هشتاد رت نر با وزن ۱۹۹ الی ۲۰۷ گرم مورد استفاده قرار گرفت. رت‌ها به‌طور تصادفی به چهار گروه تقسیم شدند: گروه کنترل- شام، روغن ذرت را به میزان ۰/۲ میلی‌لیتر دریافت کردند و سه گروه آزمایشی که آترازین را با دوز ۰/۷۵، ۱۵۰ و ۳۰۰ میلی‌گرم به ازای هر کیلوگرم وزن بدن به‌صورت خوراکی به ترتیب به‌عنوان دوزهای پایین، متوسط و بالای آترازین به مدت ۵، ۱۵، ۳۰ و ۴۵ روز دریافت کردند. پارامترهای وزن بدن و بیضه‌ها، میزان هورمون تستوسترون، قابلیت زنده‌مانی، تعداد، درصد اسپرم‌های نابالغ، آسیب DNA و آپوپتوز اسپرم‌ها و تغییرات بافت بیضه مورد ارزیابی قرار گرفتند.

**یافته‌ها:** نتایج اندازه‌گیری‌های هورمونی نشان داد که در گروه‌های دریافت‌کننده آترازین غلظت هورمون تستوسترون کاهش یافته است. وزن بدن و بیضه در گروه‌های آزمایشی به‌طور معنی‌داری کاهش یافته بود ( $P < 0/05$ ). درصد اسپرم‌های زنده در گروه‌های آزمایشی، به‌صورت وابسته به دوز کاهش یافته بود همچنین اسپرم‌های نابالغ، اسپرم‌ها با DNA آسیب‌دیده و آپوپتوتیک در همه گروه‌های آزمایشی افزایش یافته بود.

**بحث و نتیجه‌گیری:** می‌توان نتیجه گرفت که تجویز خوراکی آترازین می‌تواند سطح هورمون تستوسترون را کاهش داده و همچنین این علف‌کش می‌تواند اثرات مخربی بر بافت بیضه و روند اسپرماتوزن داشته باشد.

**کلیدواژه‌ها:** آترازین، اسپرم، بافت‌شناسی، بیضه، رت

مجله پزشکی ارومیه، دوره بیست و نهم، شماره دوم، ص ۱۵۸-۱۴۳، اردیبهشت ۱۳۹۷

آدرس مکاتبه: ارومیه، دانشگاه ارومیه، دانشکده دامپزشکی، گروه علوم پایه بخش آناتومی و جنین‌شناسی، ی تلفن: ۰۹۱۴۱۴۸۰۵۸۵

Email: g.najafi2006@yahoo.com

### مقدمه

به مناطق دوردستی که سم استفاده‌نشده انتقال پیدا کرده و باعث آلودگی خاک و آب آن مناطق نیز می‌گردد (۵-۳). علف‌کش‌ها از جمله گلايفوزیت با ایجاد تغییر در غلظت هورمون‌های جنسی، باعث کاهش کیفیت اسپرم و تأثیر مخرب در روند اسپرماتوزن و افت شدید در کیفیت اسپرم و تغییرات مخرب در دستگاه تناسلی می‌شوند (۶). آترازین بجهت ماندگاری طولانی‌مدت آن در آب می‌تواند اثرات مخربی بر روی سیستم آندوکروینی آبزیان از جمله ماهی‌ها داشته باشد (۷، ۸). تحقیقات نشان داده که آترازین می‌تواند بر روی سلول‌های انسانی اثرات بسیار مخربی داشته و باعث آسیب دستگاه تناسلی همچنین ایجاد تومور در سلول‌های غده فوق کلیوی

آترازین به‌عنوان یک علف‌کش جهت کنترل انواع مختلف علف‌های هرز در مزارع کشاورزی، در اکثر کشورهای دنیا مورد استفاده قرار می‌گیرد. ماندگاری آترازین در خاک طولانی بوده و در مزارعی که از آترازین به‌عنوان علف‌کش استفاده می‌شود هم خود آترازین و هم متابولیک‌های آن در آب‌های سطحی و خاک به مدت طولانی باقی می‌مانند (۱، ۲). تحقیقات نشان داده که جهت از بین بردن علف‌های هرز در فصول کشاورزی به علت استفاده از این سم به جهت کاربرد آسان آن، میزان بسیار بالایی از سم آترازین و متابولیک‌های آن در این مناطق دیده می‌شود، حتی توسط باران

<sup>۱</sup> دانشیار گروه علوم پایه بخش آناتومی و جنین‌شناسی، دانشکده دامپزشکی، دانشگاه ارومیه، ارومیه، ایران (نویسنده مسئول)

<sup>۲</sup> دانشیار گروه آسیب‌شناسی، دانشکده دامپزشکی، دانشگاه ارومیه، ارومیه، ایران

گروه آترازین دوز متوسط (Atrazine-Medium dose): حیوانات این گروه آترازین را با دوز ۱۵۰ میلی‌گرم به ازای هر کیلوگرم وزن بدن به صورت خوراکی و از طریق دستگاه گاوآژ دریافت می‌کردند.

گروه آترازین دوز بالا (Atrazine-High dose): حیوانات در این گروه آترازین را با دوز ۳۰۰ میلی‌گرم به ازای هر کیلوگرم وزن بدن به صورت خوراکی و از طریق دستگاه گاوآژ دریافت کردند.

این مطالعه ۴۵ روز به طول انجامید و نمونه‌برداری از تمامی گروه‌ها در روزهای ۵، ۱۵، ۳۰ و ۴۵ بعد از شروع مطالعه صورت گرفت. تمامی حیوانات موجود در چهار گروه ذکر شده ۲۴ ساعت پس از آخرین تیمار، با استفاده از کتامین ۵ درصد با دوز ۷۵ میلی‌گرم به ازای هر کیلوگرم وزن بدن به روش داخل صفاقی بی‌هوش، سپس با استفاده از جابجایی مهره‌های گردنی آسان‌کشی شدند و بعد از وزن کردن حیوانات توسط ترازوی دیجیتال (GF-600, Japan)، نمونه‌های خون توسط سرنگ‌های استریل حاوی هیپارین از قلب حیوانات جمع‌آوری شدند. جهت استحصال سرم، نمونه‌ها در ۳۰۰۰ دور به مدت پنج دقیقه سانتریفیوژ شدند. پس از کالبدگشایی، بیضه‌ها با رعایت اصول استریل برداشت شدند، سپس دم اپیدیدیم از بافت بیضه جدا شده و در داخل ۱ میلی‌لیتر محیط کشت اختصاصی جنین رت (Medium for 1-cell rat embryos) (mR1ECM) قرار داده شدند. محیط‌های کشت مورد نیاز روز قبل از آزمایش در داخل انکوباتور CO<sub>2</sub> ۵ درصد با دمای ۳۷ درجه سانتی‌گراد قرار داده شدند. بیضه‌ها با استفاده از ترازوی دیجیتال (GF-600, Japan) با دقت یک هزارم گرم وزن گردیدند.

#### ارزیابی میزان آپوتوز سلول‌های اسپرمی:

اولین نشانه آپوتوز قرار گرفتن فسفاتیدیل سرین در سطح خارجی اسپرم می‌باشد. برای ردیابی آن از کیت شناساگر آپوتوز (BD Biosciences, Pharmingen, San Diego, USA) استفاده شد. آنکسین V پروتئین ضد انعقادی می‌باشد که به واسطه کلسیم به فسفاتیدیل سرین سطح بیرونی غشاء متصل می‌شود. بدین منظور محیط کشت حاوی اسپرم به مدت ۶ دقیقه در دور ۵۰۰۰ سانتریفیوژ گردید و در حجم یکسان از بافر آنکسین V (Annexin V Binding Buffer) مخلوط گردید. پس از چند ثانیه محلول فوق در ۱۰۰ میکرولیتر از محلول فلورسنت ایزوتیوسینوات آنکسین V مخلوط گشته و به مدت ۱۵ دقیقه در دمای اتاق انکوبه گردید. متعاقب رنگ‌آمیزی با آنکسین V نمونه‌ها با استفاده از میکروسکوپ فلورسنت (Zeiss, Germany) در طول موج ۴۸۸ nm مورد ارزیابی قرار گرفتند. اسپرم‌ها با غشاء آسیب‌دیده به رنگ سبز براق مشاهده شدند در حالی که اسپرم‌های غیر آپوتوتیک هیچ رنگی نگرفته بودند.

گردد (۹-۱۱). آترازین در دوزیستان می‌تواند باعث آتروفی و کاهش حجم بیضه، از بین بردن و کاهش سلول‌های زایگر بافت بیضه، آسیب به سلول‌های سرتولی، کاهش هورمون تستوسترون و همچنین باعث القاء هرمافرودیتیسیم گردد (۱۶-۱۲). گزارش‌هایی مبنی بر اثر آترازین در به هم خوردن تعادل هورمون‌های جنسی LH و FSH در موش‌ها وجود دارد. (۱۷، ۱۸). همچنین مشخص شده که آترازین در پرندگان بر روی سلول‌های کبدی و سلول‌های اپیتلیالی نفرون‌های کلیه اثرات تخریبی داشته و باعث القاء آپوتوز در سلول‌های کبدی و کلیوی می‌شود (۱۹، ۲۰). نشان داده شده که سم دیازینون و مالتیون در موش سوری باعث آتروفی، آدم بافت بینابینی لوله‌های اسپرم‌ساز و اختلال در رده سلول‌های اسپرماتوزن می‌شود. (۲۱، ۲۲). هدف از مطالعه حاضر بررسی اثر آترازین بر روی ویژگی‌های اسپرمی از جمله درصد اسپرم‌های زنده، درصد اسپرم‌های نابالغ، اسپرم‌ها با DNA آسیب‌دیده و آپوتوز اسپرم، میزان هورمون تستوسترون سرم و همچنین تغییرات بافتی بیضه در رت‌های نر بالغ می‌باشد.

#### مواد و روش کار

در این مطالعه تجربی، تعداد ۸۰ رت نر سالم و بالغ نژاد ویستار (Wistar) با میانگین وزنی ۱۹۹ الی ۲۰۷ گرم از مرکز پرورش و نگهداری حیوانات آزمایشگاهی دانشکده دامپزشکی دانشگاه ارومیه تهیه گردید. حیوانات قبل از شروع مطالعه به مدت یک هفته به شرایط محیطی عادت داده شدند و در داخل قفس‌هایی از جنس پلی‌کربنات در دمای ۲۵±۲ درجه سانتی‌گراد، رطوبت نسبی ۵۰±۱۰ درصد و تحت چرخه روشنایی - تاریکی ۱۲ ساعته با دسترسی آزاد به آب و غذای مخصوص حیوانات آزمایشگاهی حاوی پلنت، گندم و ذرت نگهداری شدند. روند انجام این مطالعه بر اساس دستورالعمل‌های مصوب کمیته اخلاق دانشکده صورت گرفته و تمامی موارد اخلاقی مربوط به کار با حیوانات آزمایشگاهی رعایت شده است. حیوانات مورد مطالعه به صورت تصادفی به ۴ گروه و در هر گروه ۲۰ رت به شرح ذیل تقسیم شدند:

#### گروه‌بندی حیوانات:

گروه کنترل-شام (Control-sham): حیوانات این گروه به‌عنوان شاهد در نظر گرفته شده و دو میلی‌لیتر به ازای هر کیلوگرم وزن بدن روغن ذرت به صورت خوراکی و از طریق دستگاه گاوآژ دریافت می‌کردند.

گروه آترازین دوز پایین (Atrazine-Low dose): حیوانات این گروه آترازین را با دوز ۷۵ میلی‌گرم به ازای هر کیلوگرم وزن بدن به صورت خوراکی و از طریق دستگاه گاوآژ دریافت می‌کردند.

شدن نمونه‌ها توسط محلول کارنوی به مدت حداقل ۲ ساعت صورت گرفت و سپس رنگ آکریدین اورنژ (AO)، با غلظت ۰/۱۹ میلی‌گرم در بافر سترات فسفات به مدت ۱۰ دقیقه برای رنگ‌آمیزی لام‌ها به کار رفت. پس از شستشو توسط آب جاری، لام‌ها توسط میکروسکوپ فلورسنت (Zeiss, Germany) در یک محیط تاریک با فیلتر ۴۹۰-۴۵۰ nm بررسی شدند. نتایج برحسب درصد بیان شد (۲۶). نمونه‌های بافتی بیضه پس از ثبوت در محلول فرمالین نمکی به مدت یک هفته، به همراه مشخصات درون ظروف مخصوص قرار گرفتند و بعد از طی مراحل پاساژ بافتی، با استفاده از پارافین مذاب قالب‌گیری شدند. سپس با استفاده از دستگاه میکروتوم (GmbH, Germany) برش‌هایی به ضخامت ۷ میکرومتر از قالب‌های پارافینی تهیه گردیدند و در نهایت برش‌های بافتی برای ارزیابی‌های مورفولوژیک و مورفومتریک بافتی با استفاده از هماتوکسیلین - ائوزین ((Hematoxylin & Eosin و آهن وایگرت (Iron-weigert) رنگ‌آمیزی شدند. جهت مطالعه مورفومتریک ضخامت کپسول بیضه، قطر لوله‌های اسپرم‌ساز و ارتفاع اپیتلیوم لوله‌های اسپرم‌ساز میکروسکوپ دیجیتال Dino-Lite (Dino-Lite Digital Microscope, AnMo Electronics Corporation, Taiwan) مورد استفاده قرار گرفت. شمارش تعداد سلول‌های ایمی‌تک‌هسته‌ای و سلول‌های لیدیک در هر میلی‌متر مربع از بافت بیضه نیز با استفاده از عدسی چشمی مشبک انجام پذیرفت (۲۷).

#### مطالعه اسپرماتوژنز در بافت بیضه:

ارزیابی ضریب تمایز لوله‌ای: (Tubule differentiation index, TDI)

برای ارزیابی این شاخص، درصد لوله‌های اسپرم‌سازی که دارای سه و یا بیشتر از سه رده سلول‌های اسپرماتوژنز تمایز یافته از سلول اسپرماتوگونی A بودند، به‌عنوان ضریب تمایز لوله‌ای مثبت محاسبه گردیدند (۲۸).

#### ضریب اسپرمیوژنز: (Spermiation index, SPI)

این شاخص بیانگر درصد لوله‌های اسپرم‌ساز دارای اسپرمیوژنز طبیعی (حاوی اسپرم) می‌باشد (۲۹).

#### ضریب بازسازی: (Repopulation index, RI)

درصد لوله‌های اسپرم‌سازی که در آن‌ها سلول‌های زایا به رده اسپرماتوگونی بینابینی یا رده‌های پس‌از آن رسیده بودند جهت ارزیابی این شاخص محاسبه گردید (۳۰).

#### مطالعه کیفیت لوله‌های منی ساز با استفاده از روش

جانسون:

ضریب آپوپتوزی (AI) به‌صورت تعداد اسپرم آنکسین V مثبت به ازای هر ۱۰۰ اسپرم تعریف گردید (۲۳).

#### ارزیابی بلوغ هسته اسپرم:

برای این منظور از رنگ‌آمیزی آنیلین بلو (Aniline Blue) استفاده شد. اساس این رنگ‌آمیزی بر این مبنا استوار است که در طی مرحله اسپرمیوژنز، پروتامین در کروماتین هسته جایگزین هیستون می‌شود که این امر موجب تراکم و فشردگی اسپرم می‌شود. پس از تهیه اسمیر، لام‌ها در دمای آزمایشگاه خشک سپس توسط فیکساتیو گلو تار آلدهید ۳ درصد در بافر فسفات ۰/۲ مولار (PH: 7/2) فیکس شدند. نمونه‌ها توسط محلول ۵ درصد آنیلین بلو ترکیب شده با اسید استیک ۴ درصد (PH: 3/5)، به مدت ۵ دقیقه رنگ‌آمیزی شدند. سپس لام‌ها مورد شستشو قرار گرفتند و با میکروسکوپ نوری (Olympus BH2, Japan) با عدسی شیء ۴۰۰× بررسی شدند. ۱۰۰ اسپرم از هر لام شمارش و نتایج برحسب درصد بیان شد. اسپرم‌های نابالغ به دلیل هیستون زیاد به رنگ آبی و اسپرم‌های بالغ از رنگ پذیری کم‌تری برخوردار بودند (۲۴).

#### ارزیابی قابلیت زنده ماندنی اسپرم:

برای تشخیص اسپرم‌های زنده از مرده، رنگ‌آمیزی ائوزین-نکروزین مورد استفاده قرار گرفت. در این روش رنگ‌آمیزی، اصول کار بر این مبنا استوار است که در اثر آسیب به غشاء پلاسمایی، اسپرم‌ها نسبت به رنگ مذکور نفوذپذیر می‌شوند. لذا آن دسته از اسپرم‌هایی که هرکدام از قطعات سر، گردن و یا دم آن‌ها رنگ گرفته بود به‌عنوان اسپرم‌های مرده در نظر گرفته شدند. برای انجام این تشخیص و ارزیابی مقدار ۲۰ میکرولیتر از نمونه اسپرم‌هایی که از دم اپیدیدیم تهیه شده بود بر روی یک لام تمیز با دمای ۳۷ درجه سانتی‌گراد قرار داده شد. سپس مقدار ۲۰ میکرولیتر ائوزین به آن اضافه‌شده و پس از ۳۰ ثانیه، ۵۰ میکرولیتر نگرزین اضافه، سپس باهم مخلوط و اسمیر تهیه شد. پس از تهیه اسمیر و خشک شدن لام، با استفاده از میکروسکوپ نوری (Olympus BH2, Japan) و با بزرگنمایی ۴۰۰× درصد اسپرم‌های زنده (بی‌رنگ) و مرده (رنگ گرفته) محاسبه و نتایج برحسب درصد بیان شد (۲۵).

#### بررسی DNA آسیب‌دیده و یا تکرشته‌های اسپرم:

برای این منظور رنگ‌آمیزی آکریدین اورنژ (Acridine Orange, AO) مورد استفاده قرار گرفت. رنگ فلورسنت، جهت تمایز DNA دو رشته‌ای سالم و پیوسته از DNA دو رشته‌ای ناپیوسته و DNA تکرشته‌ای به کار می‌رود. در این روش رنگ‌آمیزی هنگام بررسی لام‌ها توسط میکروسکوپ فلورسنت، DNA سالم به رنگ سبز و DNA آسیب‌دیده و تکرشته‌ای به رنگ قرمز دیده می‌شود. پس از تهیه اسمیر از اسپرم‌هایی که از ناحیه دم اپیدیدیم استحصال شده بودند و خشک‌کردن در هوا، فیکس

مطالعات بافت‌شناسی بیضه در هر سه گروه آترازین نشان داد که آترازین باعث ایجاد یکسری تغییرات دژنراتیو در بافت بیضه رت‌ها می‌گردد. این تغییرات ایجادشده در بافت بیضه بسته به دوز و مدت‌زمان دریافت آترازین متفاوت بود. در تمامی گروه‌های دریافت‌کننده آترازین، آدم زیر کپسول بیضه و آدم بافت بینابینی لوله‌های اسپرم‌ساز مشاهده گردید. اما شدت این آدم در آترازین دوز بالا به مراتب بیشتر از دوز پایین و متوسط آترازین مشاهده گردید. آتروفی لوله‌های اسپرم‌ساز، ازهم‌گسیختگی مشهود اپیتلیوم زایا، اتساع و پرخونی عروق خونی در بافت بینابینی، نفوذ بارز سلول‌های ایمنی و وجود واکوئول در اپیتلیوم زایا در گروه‌های آترازین دوز متوسط و بالا روز ۳۰ و ۴۵ مشاهده‌شده هرچند که شدت آن در گروه دوز بالای آترازین به مراتب بیشتر از دوز متوسط جلب توجه می‌کرد. سلول‌های سرتولی در گروه‌های آترازین دوز متوسط و بالا روزهای ۳۰ و ۴۵ با هسته‌های نامنظم و کوچک‌تر مشاهده می‌شدند. در گروه آترازین دوز پایین تغییرات مذکور در بافت بیضه و لوله‌های اسپرم‌ساز از شدت بسیار کم‌تری برخوردار بوده و هیچ لوله اسپرم‌ساز آتروفی شده در آن مشاهده نشد (شکل ۱).

#### نتایج هیستومورفومتریک بافت بیضه:

##### وزن بدن:

آنالیز داده‌های مربوط به وزن بدن در این مطالعه نشان داد که با افزایش دوز و مدت‌زمان دریافت آترازین، وزن بدن کاهش یافته است طوری که در هر سه دوز آترازین در روز ۴۵ و در دوز بالای آترازین در روزهای ۱۵ و ۳۰ کاهش وزن بدن در مقایسه با گروه کنترل-شم اختلاف معنی‌داری ( $p < 0.05$ ) را نشان می‌دهد. کاهش وزن بدن در هر دوره زمانی با افزایش دوز آترازین بیشتر می‌باشد اما این کاهش وزن بدن در هر دوره زمانی در بین گروه‌های آترازین دوز پایین، متوسط و بالا اختلاف معنی‌داری ( $p > 0.05$ ) را نشان نمی‌دهد. همچنین کاهش وزن بدن در رت‌های دریافت‌کننده آترازین با دوز بالا در روز ۴۵ در مقایسه با گروه‌های دریافت‌کننده آترازین با هر سه دوز و در سه دوره زمانی ۵، ۱۵ و ۳۰ اختلاف معنی‌داری ( $p < 0.05$ ) را نشان می‌دهد (جدول ۱).

##### وزن بیضه‌ها:

آنالیز آماری نشان داد که وزن بیضه در دوزهای متوسط و بالای آترازین در روزهای ۱۵، ۳۰ و ۴۵ و در دوز پایین آترازین در روزهای ۳۰ و ۴۵ نسبت به گروه کنترل-شم کاهش یافته و اختلاف معنی‌داری ( $p < 0.05$ ) را نشان می‌دهد. در دوره زمانی ۵، ۱۵ و ۳۰ مورد مطالعه کاهش در وزن بیضه مابین گروه‌های آترازین دوز پایین، متوسط و بالا اختلاف معنی‌داری ( $p > 0.05$ ) را نشان نداد اما اختلاف معنی‌داری ( $p < 0.05$ ) در کاهش وزن بیضه در روز ۴۵ مابین دوز

برای بررسی کیفیت لوله‌های اسپرم‌ساز به روش جانسون از مقطع عرضی ۱۰۰ لوله اسپرم‌ساز استفاده شد و به هر لوله نمرات ۱ تا ۱۰ تعلق گرفت.

۱۰: اسپرماتوزن کامل، تعداد زیادی سر اسپرم که در حاشیه حفره میانی گرد و منظم قرار دارند.

۹: تعداد زیادی اسپرم وجود دارد اما حفره میانی گرد و منظم دیده نمی‌شود.

۸: تعداد اسپرم خیلی کم است.

۷: اسپرم دیده نمی‌شود ولی تعداد زیادی اسپرماتید گرد دیده می‌شود.

۶: تعداد کمی اسپرماتید گرد دیده می‌شود.

۵: هیچ اسپرم و اسپرماتید گردی دیده نمی‌شود. تعداد زیادی اسپرماتوسیت اولیه دیده می‌شود.

۴: تعداد خیلی کمی اسپرماتوسیت اولیه دیده می‌شود.

۳: هیچ اسپرماتوسیت اولیه دیده نمی‌شود و فقط اسپرماتوگونی دیده می‌شود.

۲: هیچ سلول زایایی دیده نمی‌شود و فقط سلول‌های سرتولی دیده می‌شود.

۱: نه سلول زایا و نه سلول سرتولی دیده می‌شود و لوله‌ها آترفیک هستند (۳۱).

#### سنجش غلظت سرمی تستوسترون:

نمونه‌های خون از قلب حیوانات گروه‌های مختلف آزمایشی توسط سرنگ هیپارینه اخذشده و به داخل لوله‌های آزمایش ریخته و بعد از سانتی‌فیوز بادور ۳۰۰۰ و به مدت ۵ دقیقه با کمک سمپلر سرم خون جداشده و در داخل میکروتیوب‌های استریل ریخته شدند. نمونه‌های سرم در دمای منفی ۸۰ درجه تا زمان انجام آنالیز هورمونی نگهداری شدند. اندازه‌گیری تستوسترون به روش الیزا (ELISA) و با استفاده از کیت با مشخصات (Demeditec (Demeditec) و با استفاده از کیت با مشخصات (Diagnosics GmbH, Kiel, Germany) انجام گرفت.

#### آنالیزهای آماری:

جهت تجزیه داده‌های حاصل از نتایج این تحقیق از نرم‌افزار SPSS نسخه ۲۱ استفاده شد. همچنین جهت مقایسه بین گروه‌ها آنالیز واریانس یک‌طرفه ((One-Way Anova و به دنبال آن تست‌های مقایسه‌ای چندگانه Bonferroni مورد استفاده قرار گرفت. تمامی نتایج بر اساس میانگین  $\pm$  انحراف معیار بیان شدند. مقدار  $P < 0.05$  برای تعیین سطح معنی‌داری بین گروه‌ها در نظر گرفته شد.

#### یافته‌ها

##### نتایج بافت‌شناسی بیضه:

بالا و پایین آترازین همچنین مابین دوز بالا و متوسط آترازین مشاهده می‌شود (جدول ۱).

#### ضخامت کپسول بیضه:

در گروه‌های دوز متوسط و بالای آترازین روز ۴۵ افزایش در ضخامت کپسول بیضه در مقایسه با گروه کنترل-شم اختلاف معنی‌داری ( $p < 0.05$ ) را نشان می‌دهد اما هیچ اختلاف معنی‌داری ( $p > 0.05$ ) در ضخامت کپسول بیضه در دوزهای پایین و متوسط در روزهای ۵، ۱۵ و ۳۰ و در دوز پایین روز ۴۵ با گروه کنترل مشاهده نشد. در هر دوره زمانی هیچ اختلاف معنی‌داری ( $p < 0.05$ ) مابین گروه‌های دریافت‌کننده آترازین مشاهده نشد (جدول ۲).

#### قطر لوله‌های اسپرم‌ساز:

آنالیز داده‌های در ارتباط با قطر لوله‌های اسپرم‌ساز نشان داد که کاهش در قطر لوله‌های اسپرم‌ساز در دوز متوسط و بالای آترازین روز ۱۵ همچنین در هر سه دوز آترازین در روزهای ۳۰ و ۴۵ در مقایسه با گروه کنترل-شم اختلاف معنی‌داری ( $p < 0.05$ ) را نشان می‌دهد. در هر دوره زمانی مورد مطالعه در روزهای ۵، ۳۰ و ۴۵ مابین گروه‌های دریافت‌کننده آترازین اختلاف معنی‌داری ( $p > 0.05$ ) در کاهش قطر لوله‌های اسپرم‌ساز مشاهده نشد. اما اختلاف معنی‌داری ( $p < 0.05$ ) در کاهش قطر لوله‌های اسپرم‌ساز در دوره زمانی ۱۵ مابین گروه‌های آترازین دوز پایین و بالا دیده شد (جدول ۲).

#### ارتفاع اپیتلیوم لوله‌های اسپرم‌ساز:

با توجه به کاهش ضخامت اپیتلیوم لوله‌های اسپرم‌ساز با افزایش دوز و مدت‌زمان دریافت آترازین اختلاف معنی‌داری ( $p < 0.05$ ) در کاهش ضخامت اپیتلیوم لوله‌های اسپرم‌ساز در هر سه دوز آترازین در روزهای ۳۰ و ۴۵ در مقایسه با گروه کنترل-شم مشاهده می‌شود. هیچ اختلاف معنی‌داری ( $p > 0.05$ ) در ضخامت اپیتلیوم لوله‌های اسپرم‌ساز در هر سه دوز آترازین در روزهای ۵ و ۱۵ با گروه کنترل-شم دیده نشد. در هر دوره زمانی مابین گروه‌های آترازین دوز پایین، متوسط و بالا هیچ اختلاف معنی‌داری ( $p > 0.05$ ) در کاهش ضخامت اپیتلیوم لوله‌های اسپرم‌ساز مشاهده نشد (جدول ۲).

نتایج حاصل از ارزیابی اسپرماتوزن (ضریب تمایز لوله‌ای، ضریب بازسازی و ضریب اسپرمیوزن) در بافت بیضه:

بررسی‌های آماری جهت مقایسه مقادیر شاخص‌های اسپرماتوزن در گروه‌های مختلف آزمایشی آشکار ساخت که هر سه دوز آترازین در روزهای ۳۰ و ۴۵ باعث کاهش معنی‌داری ( $p < 0.05$ ) در ضریب اسپرمیوزن، ضریب بازسازی و ضریب تمایز لوله‌ای در مقایسه با گروه کنترل-شم می‌گردد. اما هیچ اختلاف معنی‌داری ( $p > 0.05$ ) در مقادیر این شاخص‌ها در روزهای ۵ و ۱۵ دوزهای

آترازین مشاهده نمی‌شود. در هر دوره زمانی فقط مقادیر این شاخص‌ها در روز ۴۵ مابین گروه‌های آترازین دوز پایین و بالا معنی‌دار ( $p < 0.05$ ) می‌باشد (جدول ۳).

#### نتایج بررسی کیفیت لوله‌های اسپرم‌ساز به روش جانسون:

بررسی نتایج حاصل از مطالعه کیفیت لوله‌های اسپرم‌ساز بر اساس روش جانسون نشان داد که کیفیت لوله‌های اسپرم‌ساز با گذشت زمان و افزایش دوز آترازین کاهش پیدا کرده است طوری که کاهش کیفیت در هر سه دوز آترازین در روزهای ۱۵، ۳۰ و ۴۵ اختلاف معنی‌داری ( $p < 0.05$ ) با گروه کنترل-شم نشان می‌دهد. در ضمن باوجود کاهش کیفیت لوله‌های اسپرم‌ساز در روز ۵ هیچ اختلاف معنی‌داری ( $p > 0.05$ ) مابین گروه‌های آترازین روز ۵ با گروه کنترل-شم مشاهده نشد. در هر دوره زمانی نیز مابین هر سه گروه آترازین نیز هیچ اختلاف معنی‌داری ( $p < 0.05$ ) مشاهده نشد (نمودار ۲).

#### بررسی شمارش سلول‌های ایمنی تک‌هسته‌ای:

بررسی نتایج حاصل از مطالعه و شمارش تعداد سلول‌های ایمنی تک‌هسته‌ای در بافت بیضه نشان داد که میانگین تعداد این سلول‌ها در یک میلی‌متر مربع از بافت بیضه در هر سه گروه دریافت‌کننده آترازین در روزهای ۳۰ و ۴۵ افزایش معنی‌داری ( $p < 0.05$ ) در مقایسه با گروه کنترل-شم پیدا کرده است. اما هیچ اختلاف معنی‌داری ( $p > 0.05$ ) در افزایش این سلول‌ها در گروه‌های دریافت‌کننده آترازین در روزهای ۵ و ۱۵ در مقایسه با گروه کنترل-شم مشاهده نشد. در ضمن در هر دوره زمانی مورد مطالعه مابین هر سه گروه آترازین نیز هیچ اختلاف معنی‌داری ( $p > 0.05$ ) مشاهده نشد به‌غیر از روز ۴۵ که افزایش در تعداد سلول‌های ایمنی تک‌هسته‌ای در دوز بالای آترازین اختلاف معنی‌داری ( $p < 0.05$ ) با دوز پایین آترازین داشت (نمودار ۴).

#### بررسی شمارش سلول‌های لیدیک:

در گروه آترازین دوز بالای روز ۱۵ و هر سه دوز آترازین در روزهای ۳۰ و ۴۵ کاهش در تعداد سلول‌های لیدیک در مقایسه با گروه کنترل-شم اختلاف معنی‌داری ( $p < 0.05$ ) را نشان می‌دهد. کاهش سلول‌های لیدیک در دوره‌های زمانی ۵ و ۱۵ مابین گروه‌های آترازین اختلاف معنی‌داری ( $p > 0.05$ ) را نشان نمی‌دهد اما به‌طور مجزا در هر دوره زمانی ۳۰ و ۴۵ مابین آترازین دوز پایین و بالا اختلاف معنی‌داری ( $p < 0.05$ ) در کاهش سلول‌های لیدیک دیده می‌شود (نمودار ۱).

#### ارزیابی میزان تستوسترون سرم:

آنالیز داده‌ها نشان داد که میزان تستوسترون سرم تحت تأثیر آترازین کاهش پیدا می‌کند. کاهش در سطح تستوسترون سرم رت‌ها

**ارزیابی اسپرم‌های نابالغ، اسپرم‌های با DNA****آسیب‌دیده و اسپرم‌های آپوتوتیک:**

نتایج این مطالعه نشان داد که درصد اسپرم‌های نابالغ، اسپرم‌های با DNA آسیب‌دیده و اسپرم‌های آپوتوتیک در گروه‌های دریافت‌کننده آترازین با افزایش دوز و در طول زمان افزایش داشته است. اما افزایش در درصد اسپرم‌ها با DNA آسیب‌دیده هیچ اختلاف معنی‌داری ( $p > 0.05$ ) بین گروه‌های مورد مطالعه نشان نداد. درصد اسپرم‌های نابالغ در هر سه گروه آترازین روز ۴۵ و درصد اسپرم‌های آپوتوتیک در هر سه گروه آترازین روزهای ۳۰ و ۴۵ در مقایسه با گروه کنترل - شش افزایش معنی‌داری ( $p < 0.05$ ) را نشان می‌دهد. همچنین در دوره زمانی ۴۵ مابین گروه آترازین دوز پایین و بالا اختلاف معنی‌داری ( $p < 0.05$ ) مشاهده می‌شود.

در گروه آترازین دوز بالا و روز ۱۵ همچنین در هر سه دوز آترازین در روزهای ۳۰ و ۴۵ در مقایسه با گروه کنترل - شش اختلاف معنی‌داری ( $p < 0.05$ ) را نشان می‌دهد. کاهش سطح تستوسترون در هر دوره زمانی مابین گروه‌های آترازین دوز پایین، متوسط و بالا معنی‌دار ( $p > 0.05$ ) نبود (نمودار ۱).

**ارزیابی درصد اسپرم‌های زنده:**

کاهش درصد اسپرم‌های زنده در گروه‌های دریافت‌کننده آترازین با دوز پایین، متوسط و بالا در روزهای ۳۰ و ۴۵ همچنین در دوز بالای آترازین در روز ۱۵ در مقایسه با گروه کنترل - شش اختلاف معنی‌داری ( $p < 0.05$ ) را نشان می‌دهد. مقایسه درصد اسپرم‌های زنده مابین گروه‌های آترازین نشان داد که هیچ اختلاف معنی‌داری ( $p > 0.05$ ) در هر دوره زمانی در کاهش میزان اسپرم‌های زنده وجود ندارد (شکل ۱، نمودار ۳).

**جدول (۱): مقایسه میانگین وزن بدن و وزن بیضه در گروه‌های مختلف مورد مطالعه (Mean±SE)**

گروه‌های مورد مطالعه	وزن بدن (gf)	وزن بیضه (mg)
روز ۵		
کنترل	۲۰۳/۷۵±۲/۳۵	۲۰۲/۶۵±۱/۵۵
آترازین دوز پایین (75mg/kg)	۱۹۸/۶۹±۱/۳۹	۱۹۹/۳۷±۰/۷۶
آترازین دوز متوسط (150mg/kg)	۱۹۵/۶۱±۰/۴۱	۱۹۸/۲۵±۰/۸۵
آترازین دوز بالا (300mg/kg)	۱۹۰/۵۹±۱/۴۸	۱۹۷/۵۹±۱/۵۲
روز ۱۵		
کنترل	۲۰۲/۶۳±۴/۵۸	۱۹۹/۲۷±۰/۸۴
آترازین دوز پایین (75mg/kg)	۱۸۶/۱۲±۴/۰۲	۱۹۶/۱۹±۰/۹۷
آترازین دوز متوسط (150mg/kg)	۱۸۹/۲۱±۵/۰۹	۱۹۱/۷۷±۱/۶۷
آترازین دوز بالا (300mg/kg)	۱۸۱/۱۹±۱/۱۱a	۱۸۸/۹۲±۰/۱۹a
روز ۳۰		
کنترل	۲۰۲/۷۰±۶/۴۰	۲۰۰/۰۴±۱/۹۴
آترازین دوز پایین (75mg/kg)	۱۷۵/۶۰±۰/۴۸a	۱۸۶/۴۰±۱/۱۰
آترازین دوز متوسط (150mg/kg)	۱۷۰/۶۷±۰/۴۶a	۱۸۱/۹۱±۱/۷۱
آترازین دوز بالا (300mg/kg)	۱۶۴/۳۴±۱/۲۶a	۱۷۸/۷۷±۰/۷۳a
روز ۴۵		
کنترل	۲۰۳/۱۳±۲/۰۷	۱۹۶/۱۹±۱/۸۹
آترازین دوز پایین (75mg/kg)	۱۵۹/۲۰±۲/۹۰a	۱۴۹/۹۴±۱/۴۹a*
آترازین دوز متوسط (150mg/kg)	۱۵۵/۷۹±۱/۷۰a	۱۴۶/۸۴±۱/۸۴a*
آترازین دوز بالا (300mg/kg)	۱۴۵/۴۲±۲/۹۱a	۱۳۶/۳۸±۱/۶۸a#

<sup>a</sup> نشان‌دهنده اختلاف معنی‌دار گروه‌های آترازین دوز پایین، متوسط و بالا در مقایسه با گروه کنترل می‌باشد.  
علامت‌های #\* غیر مشابه نشان‌دهنده اختلاف معنی‌دار در هر دوره زمانی مابین هر سه دوز آترازین می‌باشد.

**جدول (۲):** مقایسه میانگین ضخامت کپسول بیضه، قطر لوله‌های اسپرم‌ساز، ارتفاع اپیتلیوم لوله‌های اسپرم‌ساز در گروه‌های مختلف

گروه‌های مورد مطالعه	ضخامت کپسول بیضه ( $\mu\text{m}$ )	قطر لوله‌های اسپرم‌ساز ( $\mu\text{m}$ )	ارتفاع اپیتلیوم لوله‌های اسپرم‌ساز ( $\mu\text{m}$ )
مورد مطالعه (Mean $\pm$ SE)			
روز ۵			
کنترل	۳۳/۸۵ $\pm$ ۱/۲۵	۲۰۹/۲۵ $\pm$ ۱/۱۴	۶۳/۱۶ $\pm$ ۱/۰۶
آترازین دوز پایین (75mg/kg)	۳۲/۹۳ $\pm$ ۰/۱۳	۲۰۴/۱۳ $\pm$ ۰/۹۳	۶۴/۳۴ $\pm$ ۰/۶۹
آترازین دوز متوسط (150mg/kg)	۳۱/۵۶ $\pm$ ۰/۴۶	۲۰۲/۰۵ $\pm$ ۳/۰۵	۶۱/۷۳ $\pm$ ۳/۱۷
آترازین دوز بالا (300mg/kg)	۳۰/۱۶ $\pm$ ۰/۸۴	۲۰۲/۲۴ $\pm$ ۱/۱۹	۵۹/۶۵ $\pm$ ۰/۴۴
روز ۱۵			
کنترل	۳۳/۹۵ $\pm$ ۱/۲۵	۲۰۴/۳۷ $\pm$ ۵/۴۹	۶۰/۷۸ $\pm$ ۱/۲۱
آترازین دوز پایین (75mg/kg)	۳۲/۴۵ $\pm$ ۲/۳۵	۱۹۶/۵۱ $\pm$ ۱/۲۸*	۵۶/۸۸ $\pm$ ۰/۸۷
آترازین دوز متوسط (150mg/kg)	۳۲/۴۰ $\pm$ ۳/۴۰	۱۸۲/۱۷ $\pm$ ۶/۱۷a	۵۶/۳۵ $\pm$ ۰/۴۱
آترازین دوز بالا (300mg/kg)	۳۴/۷۵ $\pm$ ۱/۱۵	۱۷۶/۱۶ $\pm$ ۲/۹۴a $\neq$	۵۶/۴۹ $\pm$ ۰/۸۲
روز ۳۰			
کنترل	۳۳/۰۵ $\pm$ ۱/۲۵	۲۰۷/۹۵ $\pm$ ۳/۲۸	۶۳/۳۱ $\pm$ ۲/۲۲
آترازین دوز پایین (75mg/kg)	۳۷/۰۱ $\pm$ ۰/۳۵	۱۷۴/۸۴ $\pm$ ۰/۷۲a	۴۹/۱۲ $\pm$ ۲/۰۰a
آترازین دوز متوسط (150mg/kg)	۳۶/۹۰ $\pm$ ۰/۹۵	۱۷۱/۶۱ $\pm$ ۰/۵۱a	۴۴/۵۷ $\pm$ ۰/۹۷a
آترازین دوز بالا (300mg/kg)	۴۰/۴۰ $\pm$ ۰/۷۰	۱۶۷/۲۶ $\pm$ ۱/۷۰a	۴۱/۵۲ $\pm$ ۱/۹۸a
روز ۴۵			
کنترل	۳۵/۵۵ $\pm$ ۲/۲۵	۲۰۴/۷۸ $\pm$ ۲/۹۰	۶۰/۹۹ $\pm$ ۲/۶۵
آترازین دوز پایین (75mg/kg)	۴۱/۹۸ $\pm$ ۰/۱۱	۱۴۹/۵۵ $\pm$ ۱/۶۸a	۲۸/۳۲ $\pm$ ۱/۲۳a
آترازین دوز متوسط (150mg/kg)	۴۵/۴۹ $\pm$ ۱/۶۶a	۱۴۴/۵۵ $\pm$ ۴/۰۱a	۲۵/۹۳ $\pm$ ۰/۳۷a
آترازین دوز بالا (300mg/kg)	۴۷/۰۲ $\pm$ ۰/۹۷a	۱۳۳/۶۶ $\pm$ ۱/۶۶a	۲۶/۰۱ $\pm$ ۱/۰۵a

<sup>a</sup> نشان‌دهنده اختلاف معنی‌دار گروه‌های آترازین دوز پایین، متوسط و بالا در مقایسه با گروه کنترل می‌باشد.

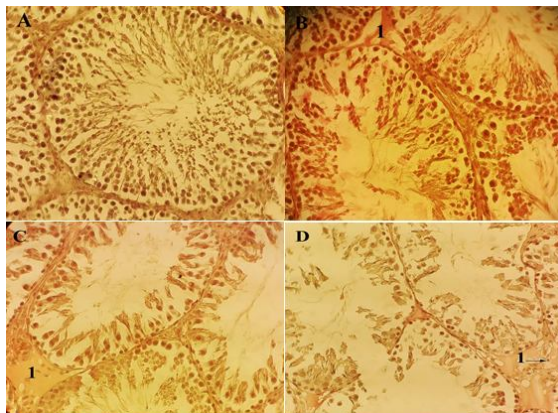
علامت‌های \*، <sup>#</sup> غیرمشابه نشان‌دهنده اختلاف معنی‌دار در هر دوره زمانی مابین هر سه دوز آترازین می‌باشد.

**جدول (۳):** مقایسه میانگین ضریب تمایز لوله‌ای، ضریب بازسازی و ضریب اسپرمیوژنز در گروه‌های مختلف مورد مطالعه (Mean $\pm$ SE)

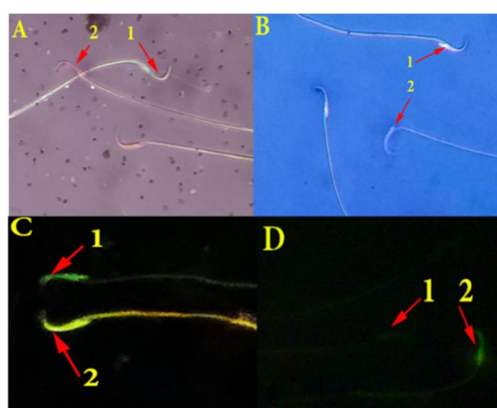
گروه‌های مورد مطالعه	ضریب تمایز لوله‌ای (%)	ضریب بازسازی (%)	ضریب اسپرمیوژنز (%)
روز ۵			
کنترل	۹۳/۵۱ $\pm$ ۰/۵۴	۹۳/۳۱ $\pm$ ۰/۳۵	۹۱/۵۴ $\pm$ ۰/۵۶
آترازین دوز پایین (75mg/kg)	۹۴/۲۹ $\pm$ ۱/۲۵	۹۰/۷۴ $\pm$ ۰/۲۹	۹۱/۵۰ $\pm$ ۰/۶۱
آترازین دوز متوسط (150mg/kg)	۹۲/۸۳ $\pm$ ۰/۷۲	۹۰/۵۷ $\pm$ ۲/۴۷	۹۰/۱۲ $\pm$ ۱/۰۸
آترازین دوز بالا (300mg/kg)	۹۱/۹۹ $\pm$ ۱/۰۰	۸۹/۰۰ $\pm$ ۱/۴۴	۸۹/۵۵ $\pm$ ۱/۵۶
روز ۱۵			
کنترل	۹۴/۲۱ $\pm$ ۱/۰۹	۹۱/۱۱ $\pm$ ۲/۹۹	۹۲/۰۵ $\pm$ ۱/۹۹
آترازین دوز پایین (75mg/kg)	۸۹/۹۹ $\pm$ ۰/۰۱	۸۶/۳۸ $\pm$ ۱/۱۷	۸۷/۵۷ $\pm$ ۰/۴۷
آترازین دوز متوسط (150mg/kg)	۸۸/۲۹ $\pm$ ۰/۷۵	۸۴/۷۵ $\pm$ ۱/۴۵	۸۵/۵۲ $\pm$ ۰/۵۴
آترازین دوز بالا (300mg/kg)	۸۶/۱۱ $\pm$ ۱/۰۸	۸۳/۶۰ $\pm$ ۰/۴۸	۸۶/۲۳ $\pm$ ۰/۸۹
روز ۳۰			
کنترل	۹۳/۶۹ $\pm$ ۲/۳۵	۹۲/۲۸ $\pm$ ۲/۰۵	۹۲/۳۲ $\pm$ ۱/۰۲
آترازین دوز پایین (75mg/kg)	۷۸/۹۸ $\pm$ ۰/۱۱a	۸۰/۸۳ $\pm$ ۰/۲۷a	۷۵/۵۰ $\pm$ ۱/۱۶a
آترازین دوز متوسط (150mg/kg)	۷۶/۸۲ $\pm$ ۱/۲۶a	۷۸/۰۳ $\pm$ ۱/۰۶a	۷۵/۱۴ $\pm$ ۱/۹۳a
آترازین دوز بالا (300mg/kg)	۷۰/۹۹ $\pm$ ۰/۸۸a	۷۴/۳۰ $\pm$ ۰/۷۴a	۶۹/۷۶ $\pm$ ۱/۶۹a

گروه‌های مورد مطالعه	ضریب تمایز لوله‌ای (%)	ضریب بازسازی (%)	ضریب اسپرمیوژن (%)
روز ۴۵			
کنترل	۹۳/۶۵±۳/۰۹	۸۹/۷۹±۲/۳۲	۹۲/۰۵±۱/۰۴
آترازین دوز پایین (75mg/kg)	۶۲/۵۳±۱/۴۴a*	۶۷/۵۷±۲/۵۴a*	۶۵/۶۲±۱/۴۰a*
آترازین دوز متوسط (150mg/kg)	۵۸/۵۰±۱/۶۲a	۶۴/۵۳±۰/۴۶a	۶۲/۹۶±۰/۴۶a
آترازین دوز بالا (300mg/kg)	۵۳/۰۵±۱/۰۳a≠	۵۵/۱۰±۲/۰۱≠a	۵۵/۳۲±۲/۱۱a≠

<sup>a</sup> نشان‌دهنده اختلاف معنی‌دار گروه‌های آترازین دوز پایین، متوسط و بالا در مقایسه با گروه کنترل می‌باشد. علامت‌های \*، # غیرمشابه نشان‌دهنده اختلاف معنی‌دار در هر دوره زمانی مابین هر سه دوز آترازین می‌باشد.

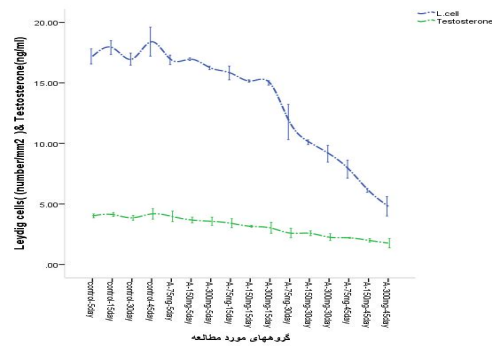


**شکل (۱):** بافت بیضه در گروه کنترل - شم (A) با اسپرمیوژن فعال در لوله‌های اسپرم‌ساز (رنگ‌آمیزی آهن و ایگرت، بزرگنمایی ۴۰۰) گروه آترازین دوز بالای روز ۵ (B) با آدم (۱) مشخص در بافت بینابینی لوله‌ای اسپرم‌ساز و اسپرماتوژن فعال (رنگ‌آمیزی هماتوکسیلین-ائوزین، بزرگنمایی ۴۰۰)، گروه آترازین دوز بالای روز ۱۵ (C) با آدم نسبتاً شدید (۱) در بافت همبند بینابینی لوله‌ای اسپرم‌ساز همچنین تا حدودی از هم‌گسیختگی سلول‌های رده اسپرماتوژن قابل مشاهده می‌باشند (رنگ‌آمیزی هماتوکسیلین-ائوزین، بزرگنمایی ۴۰۰). در گروه آترازین دوز بالای روز ۴۵ (E) لوله‌های اسپرم‌ساز آتروفیک، هجوم سلول‌های ایمنی تک‌هسته‌ای به بافت بینابینی و توقف اسپرماتوژن و اسپرمیوژن قابل مشاهده است (رنگ‌آمیزی هماتوکسیلین-ائوزین، بزرگنمایی ۴۰۰).

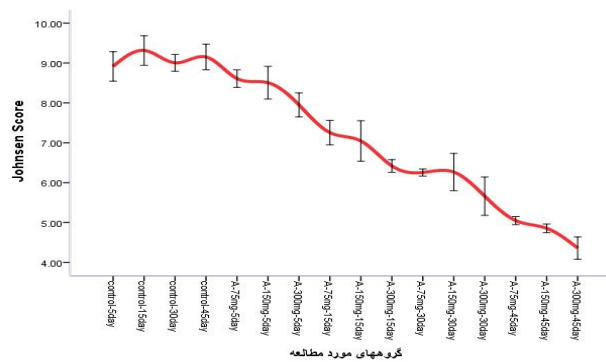


**شکل (۲):** رنگ‌آمیزی ائوزین-نگروزین (درشت‌نمایی ۴۰۰، A)، اسپرم‌های زنده (۱) بی‌رنگ و اسپرم‌های مرده به رنگ قرمز دیده می‌شوند. در رنگ‌آمیزی آنیلین-بلو (درشت‌نمایی ۴۰۰، B)، اسپرم‌های بالغ بی‌رنگ و یا آبی کم‌رنگ و اسپرم‌های نابالغ به رنگ آبی پررنگ مشاهده می‌شوند. در رنگ‌آمیزی آکریدین-اورنج (درشت‌نمایی ۱۰۰۰، C)، اسپرم‌ها با DNA سالم به رنگ سبز کاملاً واضح و اسپرم‌ها با DNA آسیب‌دیده به رنگ زرد دیده می‌شوند. در رنگ‌آمیزی آنکسین-وی (درشت‌نمایی ۴۰۰، D)، اسپرم‌های سالم غیر آپوتوتیک سبز کم‌رنگ و ناواضح ولی اسپرم‌های آپوتوتیک به رنگ سبز براق قابل مشاهده هستند.

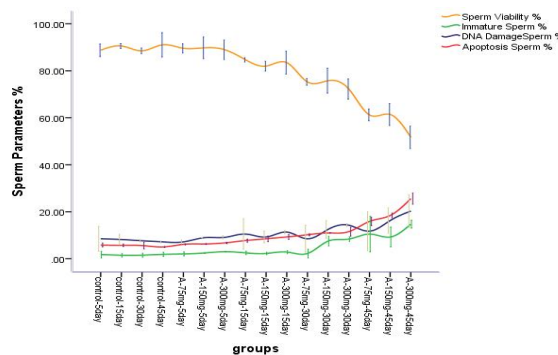




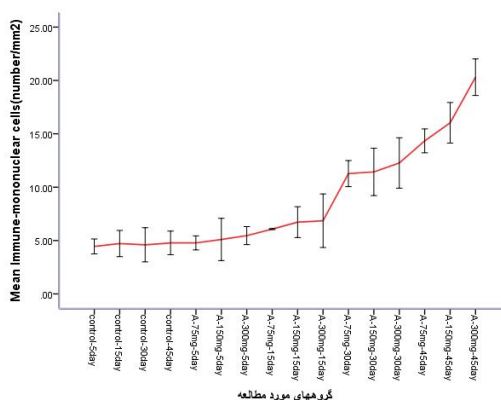
**نمودار (۱):** این نمودار نشان‌دهنده اثر آترازین در دوزهای پایین، متوسط و بالا بر روی میزان هورمون تستوسترون و سلول‌های لیدیگ در طول زمان می‌باشد. مشخص شده که با افزایش دوز آترازین و با گذشت زمان تعداد سلول‌های لیدیگ در بافت بینابینی بیضه همچنین میزان هورمون تستوسترون در سرم حیوانات کاهش یافته است.  $A =$  آترازین



**نمودار (۲):** در این نمودار کیفیت لوله‌های اسپرم‌ساز با استفاده از روش جانسون مورد بررسی قرار گرفته است. مشخص شده که با گذشت زمان و افزایش دوز آترازین میزان آسیب‌دیدگی لوله‌ای اسپرم‌ساز بیشتر شده است.



**نمودار (۳):** در این نمودار پارامترهای اسپرمی از قبیل درصد اسپرم‌های زنده، اسپرم‌های نابالغ، اسپرم‌های با DNA آسیب‌دیده و اسپرم‌های آپوپتوتیک مورد بررسی قرار گرفته است. معلوم شده درصد اسپرم‌های زنده با گذشت زمان و افزایش دوز آترازین کاهش یافته است در ضمن مشخص گردیده که درصد اسپرم‌های نابالغ، اسپرم‌ها با DNA آسیب‌دیده و اسپرم‌های آپوپتوتیک نیز با افزایش دوز و گذشت زمان بیشتر شده است.



گروه‌های مورد مطالعه

**نمودار (۴):** در این نمودار تعداد سلول‌های ایمنی تک‌هسته‌ای در بافت بینابینی بیضه در گروه‌های مختلف آزمایشی نشان داده شده است. معلوم شده که تعداد این سلول‌ها در بافت همبند بینابینی بیضه با افزایش دوز آترازین و گذشت زمان بیشتر شده است.

## بحث و نتیجه‌گیری

آترازین به‌عنوان یک علف‌کش در سراسر دنیا مورد استفاده قرار می‌گیرد و تحقیقات نشان داده که بسیاری از حشره‌کش‌ها از جمله دیازینون و علف‌کش‌ها مثل آترازین یکسری اثرات منفی بر روی دستگاه تناسلی دارند (۳۲). در دنیا تقریباً ۲۰ درصد زوج‌های جوان از ناباروری خود در طول زندگی رنج می‌برند که ۵۰ درصد علل ناباروری در این زوج‌ها مربوط به مردان می‌باشد که عوامل مختلفی در این مردان نابارور دخیل است که در اکثر موارد علت ناباروری مربوط به کیفیت اسپرم می‌باشد (۳۳). عوامل بسیاری باعث ناباروری در مردان و زنان می‌شود که این عوامل می‌تواند عوامل محیطی از قبیل مواد شیمیایی و دارویی باشد که در طول مرحله زندگی به اجبار این مواد وارد بدن انسان می‌گردد (۳۴). تحقیقات نشان داده که هورمون تستوسترون به‌طور مستقیم بر روی سنتز پروتئین‌ها در تمامی بافت‌ها و اندام‌های بدن اثر گذاشته و باعث افزایش حجم استخوان‌ها و عضلات در مردان می‌شود (۳۵، ۳۶). همچنین گزارشاتی وجود دارد که نشان می‌دهد علف‌کش‌ها باعث اختلال در هورمون‌های غده تیروئیدی و متعاقب آن باعث ایجاد تومور و یا هیپرتروفی سلول‌های فولیکولی تیروئید می‌شوند. بالا رفتن میزان هورمون‌های T3 و T4 در سرم باعث لیز پروتئین‌ها و کاهش میزان پروتئین بدن و در نهایت باعث کاتابولیسم شدید عضلات بدن می‌گردند (۳۷، ۳۸). در گزارشات متعددی نشان داده شده که علف‌کش‌ها باعث افزایش معنی‌داری در میزان کورتیزول خون می‌شوند که افزایش این هورمون باعث گلوکوکورتیکوئیس و کاتابولیسم پروتئین‌ها و متعاقب آن کاهش وزن می‌شود (۳۹). اثرات سوء آترازین بر روی اندام‌های مربوط به سیستم آندوکروینی بدن از جمله غده هیپوفیز شناسایی شده و نشان داده شده که این سم

باعث ایجاد تغییرات پاتولوژیک قابل‌ملاحظه‌ای در ترشحات این غده می‌گردد. (۴۰) همچنین مطالعات اخیر یکسری تغییرات پاتولوژیک مربوط به آترازین را در ساختارهای بافتی غده هیپوفیز و تخمدان گزارش نموده‌اند و نشان داده شده که آترازین باعث به هم خوردن تعادل هورمون‌های FSH و LH در موش صحرائی می‌شود و از این طریق بر روی عملکرد طبیعی سیستم تناسلی تأثیر می‌گذارد (۴۱). در مطالعه حاضر در گروه‌های دریافت‌کننده آترازین وزن بدن نسبت به گروه کنترل-شم کاهش یافته بود که این کاهش در دوز متوسط و بالا و روزهای ۳۰ و ۴۵ بسیار قابل‌توجه بود. می‌توان یکی از دلایل کاهش وزن بدن در رت‌ها را به کاهش میزان تستوسترون در گروه‌های دریافت‌کننده آترازین نسبت داد. البته در رت‌های گروه‌های آزمایشی کسالت و بی‌حالی، عدم رغبت به غذا خوردن و گاهی اسهال نیز مشاهده می‌شد که این عوامل نیز می‌توانند در کاهش وزن بدن حیوانات دخیل باشند. بر اساس مطالعات قبلی در رت و سگ‌هایی که با ترکیبات حشره‌کش و علف‌کش مواجه شده بودند، غدد ضمیمه جنسی از جمله غده پروستات، وزیکول سمینال و ارگان‌های حساس به آندروژن‌ها دچار کاهش وزن شده بودند (۴۲). محققان نشان داده‌اند که غلظت هورمون تستوسترون، LH و FSH نقش بسیار مهمی در اسپرماتوژنز و تولید اسپرم دارد (۴۳). همچنین گزارشاتی وجود دارد که نشان می‌دهد علف‌کش‌ها باعث تولید رادیکال‌های آزاد و اختلالات کروموزومی در سلول‌ها می‌شوند بنابراین این حالت در سلول‌های بسیار حساس در بیضه می‌تواند باعث مرگ سلولی و در نتیجه کاهش وزن بیضه گردد (۴۴، ۴۵). تحقیقات دیگری نشان داده که آترازین در ایجاد فولیکول‌های سیستمیک تخمدان نقش دارد (۴۶). همچنین اثر مخرب آترازین بر روی سلول‌های بدن از جمله سلول‌های کبدی و سلول‌های اپیتلیالی

و آتروفی شدید در دوز بالای آترازین در بافت بیضه مشاهده گردید. در ضمن شاخص‌های اسپرماتوژنز از قبیل ضریب تمایز لوله‌ای، ضریب بازسازی و ضریب اسپرمیوژنز تحت تأثیر آترازین کاهش یافته بودند. که با توجه به مطالعات سایر محققین از عمده دلایل کاهش شاخص‌های اسپرماتوژنز می‌تواند کاهش هورمون‌های جنسی و افزایش تولید رادیکال‌های آزاد باشند. افزایش معنی‌دار در میزان هورمون کورتیزول سرم و نیتریک اکسید باعث کاهش روند اسپرماتوژنز و همچنین نیتریک اکسید توانایی کاهش اسپرماتوسیت‌ها و تعداد اسپرماتیدها و تعداد اسپرم‌ها را دارد. همچنین به علت القاء آپوپتوز می‌تواند به اپیتلیوم لوله‌های اسپرم‌ساز آسیب وارد نماید. همچنین بر اساس برخی مطالعات علف‌کش‌ها به علت اثر بر روی هورمون‌های جنسی باعث کاهش تولید اسپرم می‌شوند (۶۷-۶۴). نتایج این مطالعه نیز نشان داد که درصد اسپرم‌های زنده کاهش یافته همچنین درصد اسپرم‌ها نابالغ، اسپرم‌ها با DNA آسیب‌دیده و اسپرم‌های آپوپتوتیک در رت‌های دریافت‌کننده آترازین افزایش یافته است که می‌توان بر اساس تحقیقات سایر محققین دلایل آن را مربوط به اثر آترازین در کاهش تولید هورمون‌های جنسی و افزایش تولید کورتیزول، تولید رادیکال‌های آزاد و القاء آپوپتوز دانست. طبق یافته‌های قبلی آترازین در دوزهای پائین باعث التهاب در غده پروستات رت‌ها می‌گردد. همچنین به علت افزایش در نفوذپذیری عروق خونی سلول‌های التهابی و انواع مختلف سلول‌های لنفاوی تک‌هسته‌ای وارد بافت بینابینی بیضه می‌شوند (۶۸) که نتایج این مطالعه نیز وجود تعداد فراوان سلول‌های لنفاوی یک هسته‌ای را در بافت بینابینی رت‌های دریافت‌کننده آترازین به‌ویژه در دوز بالای آترازین را نشان داد.

#### تشکر و قدردانی

با توجه به اینکه تحقیق حاضر مربوط به طرح مصوب دانشکده دامپزشکی ارومیه می‌باشد. لذا از معاونت پژوهشی دانشگاه ارومیه بجهت حمایت مالی در انجام این تحقیق نهایت تشکر را داریم.

نفرین‌های کلیه نیز نشان داده شده است و مشخص شده که آترازین در این اندام‌ها باعث آپوپتوز سلولی می‌شود (۴۷). بنابراین در مطالعه حاضر با توجه به کاهش میزان هورمون تستوسترون در رت‌های دریافت‌کننده آترازین تعداد سلول‌های سوماتیک از جمله سلول‌های لیدیک و سایر بافت بیضه کاهش یافته در نتیجه وزن بیضه نیز متعاقب آن کاهش یافته است. محققان نشان داده‌اند که علف‌کش‌ها می‌توانند بر روی غده هیپوفیز اثر گذاشته و باعث کاهش اندازه و وزن غده هیپوفیز در رت‌ها گردند (۴۸). که نتیجه آن می‌تواند کاهش تولید هورمون‌های جنسی LH و FSH و متعاقب آن کاهش میزان هورمون تستوسترون گردد. در ضمن علف‌کش‌ها باعث اختلال در عملکرد غده فوق کلیه و افزایش ترشح هورمون کورتیزول در سرم می‌شوند. افزایش کورتیزول اثر فیدبک منفی بر روی سنتز تستوسترون و اسپرماتوژنز دارد (۵۳-۴۹). در این مطالعه نیز مشخص شد که سطح سرمی هورمون تستوسترون در رت‌های دریافت‌کننده آترازین کاهش معنی‌داری نسبت به گروه کنترل داشته است که علت آن ممکن است اثر آترازین بر روی غده هیپوفیز و غده فوق کلیه باشد. همچنین مطالعات نشان داده که اختلال در عملکرد غده فوق کلیه ترشح هورمون GnRH را کاهش می‌دهد و این خود باعث اختلال در عملکرد بافت بیضه می‌گردد (۵۸-۵۴). در ضمن معلوم شده که علف‌کش‌ها باعث افزایش اختلالات کروموزومی در سلول‌های زایگر بافت بیضه می‌شوند. همچنین علف‌کش‌ها به‌عنوان موتاژن نیز شناخته شده‌اند (۵۹، ۶۰). از طرف دیگر مشخص گردیده که علف‌کش‌ها می‌توانند از غشاء سیتوپلاسمی سلول عبور کرده و تولید یکسری رادیکال‌های آزاد، استرس اکسیداتیو و باعث آسیب به DNA سلول‌ها شوند (۶۱). در نتیجه علف‌کش‌ها می‌توانند باعث آسیب و یا از بین بردن سلول‌های زایگر بیضه از جمله سلول‌های اسپرماتوگونی، اسپرماتوسیت‌های اولیه و اسپرماتیدها شوند. همچنین مشخص شده که کاهش هورمون‌های LH و FSH می‌تواند باعث کاهش روند اسپرماتوژنز و کاهش تعداد سلول‌های زایگر بیضه گردد (۶۲، ۶۳). در مطالعه حاضر نیز در گروه‌های دریافت‌کننده آترازین قطر لوله‌ای اسپرم‌ساز کاهش یافته

#### References:

1. Solomon K, Giesy YJ, Lapoint TW, Giddings JM, Richards RP. Ecological risk assessment of atrazine in North American surface waters. *Environ Toxicol Chem* 2013; 32: 10-11.

2. Worthing CR, Walker SB. The pesticide manual: a world compendium. Thornton Heath, British Crop Protection Council 1987;8:395-396.
3. Cohen SZ, Creeger SM, Carsell RF, Enfield CG. Potential pesticide contamination of groundwater from agricultural uses. In: Treatment and disposal of pesticide wastes. ACS Symp 1984; 259: 297.

4. Thurman E, Cromwell A. Atmospheric transport, deposition, and fate of triazine herbicides and their metabolites in pristine areas at Isle Royale National Park. *Environ Sci Technol* 2000; 34: 3079–85.
5. Mast MA, Foreman WT, Skaates SV. Current-use pesticides and organochlorine compounds in precipitation and lake sediment from two high-elevation national parks in the Western United States. *Arch Environ Contam Toxicol* 2007; 52: 294–305.
6. Razi M, Najafi GH, Feyzi S, Karimi A, Shahmohamadloo S, Nejati V. Histological and histochemical effects of Gly-phosphate on testicular tissue and function. *Iran J Reprod Med* 2012; 181–92.
7. Moore A, Waring C. Mechanistic effects of a triazine pesticide on reproductive endocrine function in mature male Atlantic salmon (*Salmo salar* L.) parr. *Pestic Biochem Physiol* 1998; 62: 41–50.
8. Suzawa M, Ingraham HA. The Herbicide Atrazine Activates Endocrine Gene Networks via Non-Steroid NR5A Nuclear Receptors in Fish and Mammalian Cells. *PLoS ONE* 2008; 3(5): e2117.
9. Fan W, Yanase T, Morinaga H, Gondo S, Okabe T, Nomura M et al. Herbicide atrazine activates SF-1 by direct affinity and concomitant co-activators recruitments to induce aromatase expression via promoter II. *Biochem Biophys Res Commun* 2007; 355: 1012–8.
10. Fan W, Yanase T, Morinaga H, Gondo SH, Okabe T, Nomura M et al. Atrazine-induced aromatase expression is SF-1-dependent: Implications for endocrine disruption in wildlife and reproductive cancers in humans. *Environ Health Perspect* 2007; 115: 720–7.
11. Sanderson JT, Seinen W, Giesy JP, van den Berg M. 2-chloro-triazine herbicides induce aromatase (CYP19) activity in H295R human adrenocortical carcinoma cells: A novel mechanism for estrogenicity? *Toxicol Sci* 2000; 54: 121–7.
12. Carr JA, Gentles A, Smith EE, Goleman WL, Urquidí LJ, Thuett K et al. Response of larval *Xenopus laevis* to atrazine: Assessment of growth, metamorphosis, and gonadal and laryngeal morphology. *Environ Toxicol Chem* 2003; 22: 396–405.
13. Tyrone H, Kelly H, Mable T, Anhtu H, Cathryn H, Aaron V. Atrazine-induced hermaphroditism at 0.1 ppb in American leopard frogs (*Rana pipiens*): Laboratory and field evidence. *Environ Health Perspect* 2002; 111: 568–75.
14. Tyrone H, Ali S, Magdalena M, Atif C, Nigel N, Aaron V et al. Characterization of atrazine-induced gonadal malformations and effects of an androgen antagonist (cyproterone acetate) and exogenous estrogen (estradiol 17 $\beta$ ): Support for the demasculinization/feminization hypothesis. *Environ Health Perspect* 2006; 114: 134–41.
15. Tyrone H, Atif C, Melissa L, Magdalena M, Nigel N, Ali ST, et al. Hermaphroditic, demasculinized frogs after exposure to the herbicide atrazine at low ecologically relevant doses. *Proc Natl Acad Sci USA* 2002; 99: 5476–80.
16. Tavera M, Ruby S, Brousseau P, Fournier M, Cyr D, Marcogliese D. Response of the amphibian tadpole (*Xenopus laevis*) to atrazine during sexual differentiation of the testis. *Environ Toxicol Chem* 2002; 21: 527–31.
17. Timchalk C, Dryzga MC, Langvardt PW, Kastl PE, Osborne DW. Determination of the effect of tridiphane on the pharmacokinetics of [14C]-atrazine following oral administration to male Fischer 344 rats. *Toxicology* 1990; 61: 27.

18. Cooper R, LStoker TE, Tray L, Jerome MK. Atrazine disrupts the pothalamic control of pituitary – ovarian function. *Oxford journal* 2000; 53: 297-307.
19. Foster TS, Khan SU, Akhtar MH. Metabolisim of atrazine by soluble fraction (105000 X g) from chicken liver hemogenates. *J Agric Food Cham* 1979; 27: 300-2.
20. Khan SU, Foster JS. Residues of atrazine (2-chloro-4-ethylamino-6-opropylamino-s-triazine) and its metabolites in chicken tissues. *J Agric Food Chem* 1976; 24: 768-71.
21. Bustos OE, Goozalez Hp. Effect of single dose of malation on spermatogenesis in mice. *Asian J Androl* 2003; 5(2): 105- 7.
22. Saabia L, Maurer I, Bustosobregon E. Melatonin prevent damage elicited by the organophosphorous pesiicide diazinon on the mouse testis. *Ecotoxicol Environ Saf* 2009; 72(3)193842.
23. Reda ZM, Rakesh KSh, Tamer MS, Juris E, Ashok A. Association of sperm apoptosis and DNA ploidy with sperm chromatin quality in human spermatozoa *Fertility and Sterility* 2009; 91: 1110-8.
24. Terquem A, Dadoune JP. Aniline blue staining of human spermatozoon chromatin. Evaluation of nuclear maturation. *The sperm cell Springer*; 1983. p. 249–252.
25. Wyrobek AJ, Gordon LA, Burkhart JG, Francis MW, Kapp RW Jr, Letz G et al. An evaluation of the mouse sperm morphology test and other sperm tests in nonhuman mammals. A report of the US environmental protection agency genetox program. *Mutat Res* 1983; 115: 1-72.
26. Tejada RI, Mitchel JC, Norman A. Atest for the practical evaluation of male infertility by acridine arrange (AO) fluorescence. *Fertil steril* 1984 ; 42: 87-91.
27. Gundersen HJ, Jenson EB. The efficiency of systematic sampling in stereology and its prediction. *J Microsc* 1987; 147: 229-63.
28. Porter KL, Shetty G, Meistrich ML. Testicular edema is associated with spermatogonial arrest in irradiated rats. *Endocrinol* 2006; 147: 1297–305.
29. Rezvanfar MA ,Sadrkhanlou RA, Ahmadi A, Shojaei-Sadee H, Mohammadirad A, Salehnia A. et al. Protection of cyclophosphamide-induced toxicity in reproductive tract histology, sperm characteristics, and DNA damage by an herbal source; evidence for role of free-radical toxic stress. *Hum Exp Toxicol* 2008; 27: 901-10.
30. Meistrich ML, van Beek ME. Spermatogonial stem cells: assessing their survival and ability to produce differentiated cells. *Methods Toxicol* 1993; 3: 106–23.
31. Johnsen SG. Testicular biopsy score count--a method for registration of spermatogenesis in human testes: normal value and results of 355 hypogonadal males. *Hormones* 1970; 1: 2-25.
32. Bustos-Obregón E, González JR, Espinoza O. Melatonin as protective agent for the cytotoxic effects of diazinon in the spermatogenesis in the earthworm *Eisenia foetida*. *Ital J Anat Embryol* 2005; 110: 159-65.
33. Kidd SA, Eskenazi B, Wyrobek AJ. Effects of male age on semen quality and fertility: a review of the literature. *Fertility and sterility* 2001; 75: 237-48.
34. Schlegel PN, Chang T, Marshall F. Antibiotics: potential hazards to male fertility. *Fertil Steril* 1991;55: 235-42.
35. Zitzmann M. Effects of testosterone replacement and its pharmacogenetics on physical performance and metabolism. *Asian J Androl* 2008; 10: 364-72.

36. Wade AP, Wilkinson GS, Davis JC, Jeffcoate TN. The metabolism of testosterone, androstendione and oestrone by testes from a case of testicular feminization. *J Endocrinol* 1968; 42: 391-403.
37. Saghir SA, Charles GD, Bartels MJ, Kan LH, Dryzga MD, Brzak KA, et al. Mechanism of trifluralin-induced thyroid tumors in rats. *Toxicol Lett.* 2008; 180: 38-45.
38. Iacobellis G, Ribaldo MC, Zappaterreno A, Iannucci CV, Leonetti F. Relationship of thyroid function with body mass index, leptin, insulin sensitivity and adiponectin in euthyroid obese women. *Clin Endocrinol (Oxf)* 2005; 62: 487-91.
39. Fraser R, Ingram MC, Anderson NH, Morrison C, Davies E, Connell JM. Cortisol effects on body mass, blood pressure, and cholesterol in the general population. *Hypertension* 1999; 33: 1364-8.
40. Cooper RL, Stoker TE, Tyrey L, Goldman JM, McElroy WK. Atrazine disrupts the hypothalamic control of pituitary-ovarian function. *Toxicol Sci* 2000; 53(2): 297-307.
41. Donna A, Crosignani P, Robutti F, Betta PG, Bocca R, Mariani N, Ferrario F, Fissi R, Berrino F. Triazine herbicides and ovarian epithelial neoplasms. *Scand J Work Environ Health* 1989; 15: 47-53.
42. Choi SM, Lee BM. An alternative mode of action of endocrine-disrupting chemicals and chemoprevention. *J Toxicol Environ Health B Crit Rev* 2004; 7: 451-63.
43. Zitzmann M. Effects of testosterone replacement and its pharmacogenetics on physical performance and metabolism. *Asian J Androl* 2008; 10: 364-72.
44. Choi SM, Lee BM. An alternative mode of action of endocrine-disrupting chemicals and chemoprevention. *J Toxicol Environ Health B Crit Rev* 2004; 7: 451-463.
45. Rakitsky VN, Koblyakov VA, Turusov VS. Nongenotoxic (epigenetic) carcinogens: pesticides as an example. A critical review. *Teratog Carcinog Mutagen* 2000; 20: 229-40.
46. Gojmerac T, Kniewald J. Atrazine biodegradation in rat - a model for mammalian metabolism. *Bull. Environ. Contam. Toxicol* 1989; 43: 199-206.
47. Foster T.S, Khan S.U, Akhtar M.H. Metabolism of atrazine by soluble fraction (105000 X g) from chicken liver homogenates. *J Agric Food Chem* 1979; 27: 300-2.
48. Toppari J, Larsen JC, Christiansen P, Giwercman A, Grandjean P, Guillette LJ Jr, et al. Male reproductive health and environmental xenoestrogens. *Environ Health Perspect* 1996; 104: 741-803.
49. Wade AP, Wilkinson GS, Davis JC, Jeffcoate TN. The metabolism of testosterone, androstendione and oestrone by testes from a case of testicular feminization. *J Endocrinol* 1968; 42: 391-403.
50. Norman RL. Effects of corticotropin-releasing hormone on luteinizing hormone, testosterone, and cortisol secretion in intact male rhesus macaques. *Biol Reprod* 1993; 49: 148-53.
51. Hoogeveen AR, Zonderland ML. Relationships between testosterone, cortisol and performance in professional cyclists. *Int J Sports Med* 1996; 17: 423-8.
52. Shankar DS, Kulkarni RS. Effect of cortisol on testis of freshwater fish *Notopterus notopterus* (Pallas). *Indian J Exp Biol* 2000; 38: 1227-30.
53. Consten D, Keuning ED, Terlouw M, Lambert JGD, Goos HJT. Cortisol effects on the testicular androgen synthesizing capacity in common carp, *Cyprinus carpio* L. *Fish Physiol Biochem* 2001; 25: 91-8.

54. Debus N, Breen KM, Barrell GK, Billings HJ, Brown M, Young EA, et al. Does cortisol mediate endotoxin-induced inhibition of pulsatile luteinizing hormone and gonadotropin-releasing hormone secretion? *Endocrinology* 2002; 143: 3748-58.
55. Suter DE, Schwartz NB. Effects of glucocorticoids on secretion of luteinizing hormone and follicle-stimulating hormone by female rat pituitary cells in vitro. *Endocrinology* 1985; 117: 849-54.
56. Breen KM, Billings HJ, Wagenmaker ER, Wessinger EW, Karsch FJ. Endocrine basis for disruptive effects of cortisol on preovulatory events. *Endocrinology* 2005; 146: 2107-15.
57. Bambino TH, Hsueh AJ. Direct inhibitory effect of glucocorticoids upon testicular luteinizing hormone receptor and steroidogenesis in vivo and in vitro. *Endocrinology* 1981; 108: 2142-8.
58. Juniewicz PE, Johnson BH, Bolt DJ. Effect of adrenal steroids on testosterone and luteinizing hormone secretion in the ram. *J Androl* 1987; 8: 190-6.
59. Rakitsky VN, Koblyakov VA, Turusov VS. Nongenotoxic (epigenetic) carcinogens: pesticides as an example. A critical review. *Teratog Carcinog Mutagen* 2000; 20: 229-40.
60. Pontecorvo G, Fantaccione S. Recombinogenic activity of 10 chemical compounds in male germ cells of *Drosophila melanogaster*. *Ecotoxicol Environ Saf* 2006; 65: 93-101.
61. Choi SM, Lee BM. An alternative mode of action of endocrine-disrupting chemicals and chemoprevention. *J Toxicol Environ Health B Crit Rev* 2004; 7: 451-63.
62. Zitzmann M. Effects of testosterone replacement and its pharmacogenetics on physical performance and metabolism. *Asian J Androl* 2008; 10: 364-72.
63. Wade AP, Wilkinson GS, Davis JC, Jeffcoate TN. The metabolism of testosterone, androstenedione and oestrone by testes from a case of testicular feminization. *J Endocrinol* 1968; 42: 391-403.
64. Ishikawa T, Kondo Y, Goda K, Fujisawa M. Overexpression of endothelial nitric oxide synthase in transgenic mice accelerates testicular germ cell apoptosis induced by experimental cryptorchidism. *J Androl* 2005; 26: 281-8.
65. Lue Y, Sinha Hikim AP, Wang C, Leung A, Swerdloff RS. Functional role of inducible nitric oxide synthase in the induction of male germ cell apoptosis, regulation of sperm number, and determination of testes size: evidence from null mutant mice. *Endocrinology* 2003; 144(7):3092-100.
66. Garbán H, Vernet D, Freedman A, Rajfer J, González-Cadavid N. Effect of aging on nitric oxide-mediated penile erection in rats. *Am J Physiol* 1995; 268: 467-75.
67. Lee NP, Cheng CY. Nitric oxide/nitric oxide synthase, spermatogenesis, and tight junction dynamics. *Biol Reprod* 2004; 70: 267-76.
68. Stanko JP, Enoch RR, Rayner JL, Davis CC, Wolf DC, Malarkey DE, et al. Effects of prenatal exposure to a low dose atrazine metabolite mixture on pubertal timing and prostate development of male Long-Evans rats. *Reprod Toxicol* 2010; 30(4):540-9.

## THE EFFECT OF ATRAZINE ON SPERM MORPHOLOGY, MATURATION, DNA DAMAGE AND SPERM APOPTOSIS, TESTESTRON LEVELS AND MORPHOMETRIC EVALUATION OF SEMINIFEROUS TUBULES IN ADULT RAT TESTES

Gholamreza Najafi<sup>1\*</sup>, Rahim Hobbenaghi<sup>2</sup>

Received: 12 Jan, 2017; Accepted: 18 Mar, 2017

### Abstract

**Background & Aims:** The atrazine is one of the most commonly applied herbicide in the world. The main purpose of the current study was to investigate the detrimental effects of ATR on male reproductive system.

**Materials & Methods:** In this experimental study, eighty male rats were used. The rats in control group received 0/2ml corn oil and in experimental groups received 75, 150 and 300 mg/kg b.w of ATR orally on daily. The parameters of body and testis weight, testosterone level, sperm quality including sperm count, motility, viability, DNA damage, nuclear maturation, sperm apoptosis and histological testicular changes were evaluated.

**Results:** In all experimental groups mean plasma testosterone levels were reduced. Also there was a significant decrease in body and testis weight in experimental groups ( $p < 0/05$ ). Sperm viability decreased in experimental groups in a dose-dependent fashion, as well as immature sperms, sperm with DNA damage, apoptotic sperm increased in all experimental groups.

**Conclusion:** The results of this study indicate that ATZ has adverse effects on sperm cells and reproductive system of male rats.

**Keywords:** Atrazine, Sperm, Histology, Testis, Rat

**Address:** Department of Basic Sciences, Faculty of Veterinary Medicine, P.O.BOX: 1177, Urmia University, Urmia, Iran

**Tel:** +989141480585

**Email:** g.najafi2006@yahoo.com

SOURCE: URMIA MED J 2018; 29(2): 158 ISSN: 1027-3727

<sup>1</sup> Associate Professor, Department of Basic Sciences (Anatomy and Embryology), Faculty of Veterinary Medicine, Urmia University, Urmia, Iran (Corresponding Author)

<sup>2</sup> Associate Professor, Department of Pathology, Faculty of Veterinary Medicine, Urmia University, Urmia, Iran