

اثر لوپئول و فلوتامید بر بهبود هایپرفیبروز رحمی ناشی از تجویز دهیدرواپی آندروسترون (DHEA) در موش سفید کوچک آزمایشگاهی

علی رضائی گل‌میشه^۱، رجبعلی صدرخانلو^۲، حسن ملکی‌نژاد^۳، عباس احمدی^۴

تاریخ دریافت ۱۳۹۵/۰۶/۲۸ تاریخ پذیرش ۱۳۹۵/۰۸/۳۰

چکیده

پیش‌زمینه و هدف: سندرم تخمدان پلی کیستیک (PCOS) شایع‌ترین اختلال اندوکراین زنان می‌باشد و هایپرپلازی آندومتر و متعاقب آن کاهش باروری و عدم موفقیت بارداری، افزایش موارد ابتلا به فیبروز بافت رحم و سرطان رحم از عوارض رایج آن است. بروز هایپراآندروژنی دارای نقش محوری در پاتوفیزیولوژی این سندرم بوده و ایجاد هایپراآندروژنی تجربی از روش‌های متداول القای PCOS تجربی می‌باشد. داروهای آنتی آندروژن مانند فلوتامید در رژیم درمانی این سندرم معمول هستند. با توجه به شواهد موجود در مورد اثرات آنتی آندروژن رسپتوری لوپئول، اثربخشی آن در کاهش عوارض رحمی سندرم PCOS در مقایسه با فلوتامید مورد مطالعه قرار گرفت.

مواد و روش کار: در این مطالعه تجربی تعداد ۴۰ سر موش سفید کوچک آزمایشگاهی ماده نابالغ، به چهار گروه کنترل (C)، گروه PCOS (P)، گروه PCOS +لوپئول (L) و گروه PCOS +فلوتامید (F) تقسیم شدند. از تزریق روزانه ۶۰ mg/kg DHEA به مدت ۲۰ روز جهت القای این سندرم در سه گروه به‌غیر از گروه کنترل استفاده شد. پس از ۲۰ روز، درمان در سه گروه با حامل دارو یا لوپئول یا فلوتامید به مدت ۱۵ روز انجام گرفت. در طول دوره تیمار تغییرات وزن حیوانات به‌دقت اندازه‌گیری و ثبت گردید. در پایان تیمار نمونه‌های رحمی جهت بررسی‌های هیستوپاتولوژیک تهیه‌شده و مقاطع میکروسکوپی جهت ارزیابی‌های هیستومورفومتریک، کلانز بافتی و شمارش ماست سل‌ها با متدهای H&E، AZAN و تولوئیدین بلو رنگ‌آمیزی و بررسی شدند.

یافته‌ها: نتایج این مطالعه نشان‌دهنده افزایش معنی‌دار وزن متوسط (گرم) در گروه P ($1/71 \pm 28/09$) نسبت به گروه C ($1/58 \pm 24/17$) و کاهش معنی‌دار آن در گروه‌های L ($0/86 \pm 25/02$) و F ($1/92 \pm 25/82$) نسبت به گروه P در پایان دوره تیمار بود ($P < 0.05$). همچنین افزایش معنی‌دار ضخامت متوسط آندومتر (میکرومتر)، میانگین درصد کلانز بافتی (٪) و تعداد متوسط ماست سل (n) در واحد سطح مقطع بافت رحم در گروه P (به ترتیب $63/8 \pm 33/16$ ، $14/60 \pm 1/65$ ، $4/07 \pm 0/89$) نسبت به گروه C ($28/1 \pm 235/3$ ، $1/41 \pm 8/10$ ، $1/47 \pm 0/55$) و کاهش معنی‌دار این شاخص‌ها در گروه L ($51/3 \pm 199/8$ ، $4/07 \pm 0/90$ ، $1/02 \pm 0/69$) مشاهده گردید.

بحث و نتیجه‌گیری: نتایج این مطالعه نشان داد که لوپئول همانند فلوتامید می‌تواند عوارض رحمی ناشی از تجویز DHEA در سندرم تخمدان پلی کیستیک تجربی شامل هایپرپلازی، هایپرفیبروز و افزایش تعداد ماست سل‌ها را تخفیف دهد. این یافته می‌تواند در تأیید اثرات آنتی آندروژن رسپتوری لوپئول باشد. لوپئول می‌تواند به‌عنوان یک ترکیب درمانی برای مطالعات تکمیلی مدنظر قرار گیرد.

کلیدواژه‌ها: لوپئول، فلوتامید، هایپرفیبروز رحمی، دهیدرواپی آندروسترون

مجله پزشکی ارومیه، دوره بیست و هفتم، شماره دهم، ص ۹۳۴-۹۲۳، دی ۱۳۹۵

آدرس مکاتبه: ارومیه، کیلومتر یازده جاده سرو، پردیس نازلو دانشگاه ارومیه، دانشکده دامپزشکی. تلفن: ۰۴۴-۳۲۷۷۰۵۰۸

Email: a_rezaei82@yahoo.com

سندرم تخمدان پلی کیستیک (PCOS) شایع‌ترین اختلال

اندوکراین زنان است که ۱۵-۶ درصد زنان در سنین فعالیت

مقدمه

^۱ دانشجوی دکترای بافت شناسی مقایسه‌ای، دانشکده دامپزشکی، دانشگاه ارومیه (نویسنده مسئول)

^۲ استاد بافت شناسی و جنین شناسی گروه بافت شناسی، دانشکده دامپزشکی، دانشگاه ارومیه

^۳ استاد فارماکولوژی گروه فارماکولوژی و توکسیکولوژی، دانشکده دامپزشکی، دانشگاه ارومیه

^۴ استادیار علوم تشریح گروه کالبد شناسی و جنین شناسی، دانشکده دامپزشکی، دانشگاه ارومیه

شده است (۱۹، ۲۰). بر اساس نتایج مطالعات تجربی قرارگیری در معرض اندروژن اضافی می‌تواند منجر به فنوتیپ شبه PCOS در پستانداران بالغ گردد (۲۱، ۲۲). نقش DHEA در ایجاد فیروز وابسته به $TGF\beta$ در بافت تخمدان و رحم مدل تجربی PCOS در رت نشان داده شده است (۲۳).

لوپئول فیتوسترولی طبیعی از خانواده تری‌ترین‌های پنتاسایکلیک و از ترکیبات مؤثر برخی گیاهان دارویی است (۲۴). لوپئول در شرایط *in vitro* و *in vivo* اثرات فارماکولوژیک متنوع از جمله آنتی‌اکسیدانی قوی، اثرات مفید بر ضد التهاب، سرطان و آرتريت از خود نشان داده است (۲۵، ۲۶). بر اساس گزارشات اخیر در مورد تشابه ساختاری لوپئول با اندروژن‌ها و مداخله آن در مکانیسم سیگنالینگ گیرنده اندروژن (AR)، شواهد بسیار خوبی در زمینه فعالیت آنتی‌اندروژن رسپتوری و مهار گیرنده اندروژن با مکانیسم آنتاگونیسم رقابتی آن، در سلول‌های سرطانی پروستات ارائه شده است (۲۷، ۲۸).

با توجه به اثرات تأییدشده لوپئول در مهار گیرنده اندروژن و نیز اثرات ضدالتهابی آن از یک سو و نقش اساسی اندروژن‌ها در پاتوفیزیولوژی PCOS از سویی دیگر، هدف این مطالعه بررسی اثرات لوپئول بر بهبود هایپرفیروز رحمی در PCOS تجربی در موش‌های سفید کوچک آزمایشگاهی در مقایسه با اثرات داروی فلوتامید به‌عنوان یک آنتی‌اندروژن غیراستروئیدی خالص بود (۲۹).

مواد و روش کار

مواد و آماده‌سازی داروها:

دهیدرواپی‌اندروسترون (D4000) و لوپئول (L5632) محصول شرکت Sigma, USA و فلوتامید (Flutan) محصول شرکت Medochemie, Cyprus خریداری شد. روغن کنجد خوراکی، از انواع رایج موجود در بازار تهیه گردید. کیت‌های رنگ‌آمیزی مقاطع بافتی AZAN, H&E و تولوئیدین بلو، از شرکت شیمی پژوهش آسیا، ایران، خریداری شد. آماده‌سازی داروها به‌صورت تازه و روزانه انجام شد.

گروه‌بندی حیوانات و تیمار:

در این مطالعه موش‌های سفید کوچک آزمایشگاهی نژاد NMRI ماده نابالغ از مرکز پرورش و نگهداری حیوانات آزمایشگاهی دانشکده دامپزشکی دانشگاه ارومیه تهیه شدند. از نوزادان متولد و نگهداری شده در شرایط نرمال، در چرخه روشنایی: تاریکی ۱۴:۱۰ ساعت و دسترسی آزاد به آب و غذای کافی، در سن ۲۰ روزگی و پس از گرفته شدن از شیر، تعداد ۴۰ سر موش ماده نابالغ به وزن تقریبی ۱۷-۱۴ گرم جداشده و پس از توزین به‌صورت تصادفی در

تولیدمثلی را در جوامع مختلف تحت تأثیر قرار می‌دهد (۱، ۲). این سندرم فراوان‌ترین علت ناباروری ناشی از عدم تخمک‌گذاری و هایپراندروژنیسم در زنان جوان می‌باشد (۳). اگرچه فاکتور آغازگر PCOS به‌طورقطع مشخص نشده اما هایپرپلازی سلول‌های تکا، به‌عنوان یکی از علل اساسی و عامل محرک ایجاد هایپراندروژنیسمی و تخمدان‌های پلی‌کیستیک پیشنهاد شده است (۴). یافته‌های اخیر حاکی از آن است که اندروژن‌ها با اتصال به گیرنده اندروژن در هیپوتالاموس و مهار بیان گیرنده پروژسترون (۵) می‌توانند ترشح ضربانی GnRH و به دنبال آن ترشح LH را افزایش دهند (۴، ۶). این تغییر در ترشح گنادوتروپین‌ها می‌تواند منجر به اختلال تشکیل فولیکول و تخمک‌گذاری شده و فولیکول‌های متوقف (arrest) شده با تشکیل ساختارهای کیستی منجر به از دست دادن باروری در بیماران PCOS می‌گردند (۴). عدم تخمک‌گذاری مزمن، عامل اصلی ناباروری در سندرم تخمدان پلی‌کیستیک می‌باشد، اما یافته‌های دیگر حاکی از آن است که کیفیت پایین تخمک، عدم موفقیت لانه‌گزینی و میزان بالای سقط جنین، سبب پیچیدگی بیشتر در موفقیت حاملگی می‌گردد (۷-۹). مبتلایان به PCOS در معرض ریسک بسیار بالاتر ابتلای به هایپرپلازی آندومتر رحم و سرطان آندومتر قرار دارند (۱۰) چنانکه بیش از ۳۵ درصد از زنان مبتلا به PCOS دارای هایپرپلازی آندومتر می‌باشند (۱۱) و بیماران PCOS نسبت به زنان سالم ۶۵ درصد بیشتر در معرض خطر ابتلا به لیومیومای رحمی هستند (۱۲). لیومیومای رحمی رایج‌ترین تومور ناحیه لگنی در زنان بوده (۱۳) و حاوی مقادیر بسیار زیاد ماتریکس خارج سلولی مانند کلاژن نوع I و III و فیبرونکتین (۱۴) و تعداد فراوان ماست سل‌ها (۱۵) می‌باشد که نشان می‌دهد فرآیند فیروز می‌تواند تا حدودی مسئول رشد و بزرگ شدن تومور باشد (۱۳). شواهدی وجود دارد مبنی بر اینکه عدم موفقیت لانه‌گزینی، سقط جنین، هایپرپلازی و سرطان آندومتر در زنان مبتلا به PCOS می‌تواند با ترشح مزمن استروژن بدون پروژسترون، هایپراندروژنیسم، هایپرانسولینمی و اثرات اعضای خانواده فاکتورهای رشد شبه انسولینی (IGF) مرتبط باشد (۱۶). رشد و تمایز آندومتر در زنان مبتلا به PCOS تحت تأثیر آندروژن‌ها، انسولین و استروژن بدون پروژسترون قرار می‌گیرد. در غیاب تخمک‌گذاری و فقدان اثرات تنظیمی پروژسترون، آندومتر دستخوش تغییرات ترشحي نشده و به‌صورت مداوم در معرض اثرات تحریکی و میتوژنیک استروژن قرار می‌گیرد که می‌تواند به رشد بیش‌ازحد آندومتر، هایپرپلازی و سرطان منجر گردد (۱۱، ۱۷). فیروز معمولاً در پی التهاب مزمن به وجود می‌آید و وجود التهاب مزمن در فرآیند PCOS و افزایش سطح سرمی $TGF\beta$ به‌عنوان فاکتور کلیدی و اصلی در پاتوژنز فیروز (۱۸) نشان داده

آماده‌سازی نمونه، فشرده‌گی جانبی نمونه شاخ رحم می‌تواند سبب تغییر نسبت قطر طولی و عرضی سطح مقطع گردد اما مساحت سطح مقطع تحت تأثیر قرار نمی‌گیرد، لذا تغییرات مساحت سطح مقطع به‌عنوان اندیسی مطمئن‌تر در زمینه تغییرات مورفومتریک شاخ رحم در گروه‌های مختلف مورد ارزیابی و مقایسه قرار گرفت.

رنگ‌آمیزی آزوکارمین-آنیلین بلو (AZAN):

بررسی کیفی تغییرات کلاژن در مقاطع میکروسکوپی با رنگ‌آمیزی آزوکارمین-آنیلین بلو (Mallory-AZAN) (۳۳) انجام و نواحی آبی‌رنگ به‌عنوان نقاط رسوب کلاژن در نظر گرفته شد. اندازه‌گیری کمی فیبروز و کلاژن بافتی با استفاده از آنالیز تصاویر به‌وسیله نرم‌افزار Matlab (V.8.1.0) در بیش از ۴۰ تصویر میکروسکوپی تهیه‌شده از هر گروه، صورت پذیرفت. میانگین نسبت نقاط تصویر (پیکسل‌ها) آبی‌رنگ به کل نقاط تصویر، به‌عنوان درصد متوسط کلاژن بافتی (۳۴) تعیین شد.

ارزیابی میزان نفوذ ماست سل‌ها:

جهت بررسی تغییرات تعداد ماست سل‌ها در واحد سطح میومتر، از رنگ‌آمیزی متاکروماتیک تولوئیدین بلو استفاده شد. شمارش ماست سل‌ها با بزرگنمایی $1000\times$ میکروسکوپ نوری و در بیش از ۵۰ میدان دید میکروسکوپی در هر گروه انجام شد و میانگین تعداد ماست سل در یک میدان دید (به‌عنوان واحد سطح) در هر گروه محاسبه و به‌صورت کمی مقایسه گردید.

بررسی آماری:

نرم‌افزار SPSS نسخه ۲۰ جهت انجام تمامی محاسبات آماری به کار گرفته شد. داده‌ها به‌صورت میانگین \pm انحراف استاندارد نشان داده شدند و برای مقایسه میانگین داده‌ها بین گروه‌ها از آزمون ANOVA یک طرفه و تست تعقیبی Tukey استفاده شد. سطح معنی‌داری در تمامی موارد $P < 0.05$ فرض گردید.

یافته‌ها

تغییرات وزن:

نتایج تغییرات وزن حیوانات در طول دوره تیمار در نمودار شماره (۱) نشان داده شده است. در روز نخست دوره تیمار تفاوت معنی‌داری در میانگین وزن گروه‌ها وجود نداشت. در پایان هفته سوم میانگین وزن در گروه‌های P، L و F نسبت به گروه C افزایش یافته بود که این افزایش در گروه P و F معنی‌دار بود و در بین گروه‌های P، L و F تفاوت معنی‌داری وجود نداشت. در پایان هفته پنجم، میانگین وزن گروه P در مقایسه با گروه C افزایش معنی‌داری داشت و گروه‌های L و F نسبت به گروه P کاهش معنی‌دار وزن گیری را نشان دادند ($P < 0.05$).

۴ گروه ۱۰ تایی تقسیم‌بندی شدند. گروه‌ها به ترتیب زیر نام‌گذاری گردید و پس از تطابق حیوانات با شرایط محیطی، در سن ۲۵ روزگی تحت تیمار قرار گرفتند. جهت القای PCOS از DHEA و از روغن کنجد به‌عنوان حامل دارو استفاده شد. تجویز کلیه داروها به روش داخل صفاقی انجام گرفت:

- گروه کنترل (C): روزانه ۰/۱ ml روغن کنجد به مدت ۳۵ روز
- سه گروه دیگر ابتدا به مدت ۲۰ روز تحت تیمار روزانه ۶۰ mg/kg DHEA در ۰/۱ ml روغن کنجد (۴، ۳۰) قرار گرفته و سپس هر کدام به مدت ۱۵ روز به ترتیب زیر تیمار شدند:
- گروه PCOS (P): روزانه ۰/۱ ml روغن کنجد
- گروه لوپئول (L): روزانه ۴۰ mg/kg لوپئول در ۰/۱ ml روغن کنجد (۳۱)
- گروه فلوتامید (F): روزانه ۱۰ mg/kg فلوتامید در ۰/۱ ml روغن کنجد (۳۲)

نمونه‌برداری:

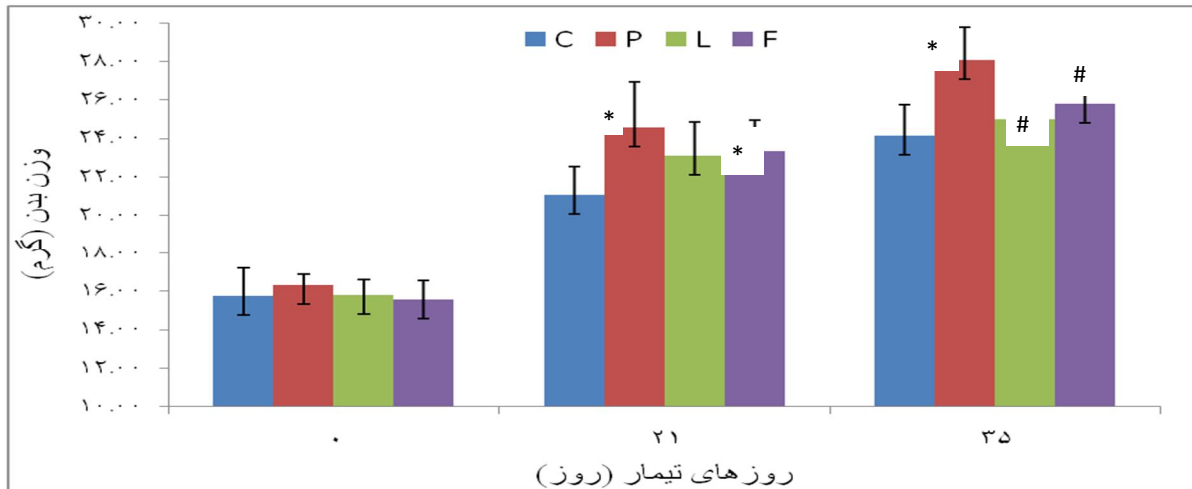
در پایان هر هفته میزان وزن حیوانات به‌دقت اندازه‌گیری و ثبت شد و میانگین وزن گروه‌ها در انتهای هفته سوم (پایان تیمار DHEA) و انتهای هفته پنجم (پایان دوره تیمار) مقایسه گردید. در انتهای دوره تیمار حیوانات متعاقب بیهوشی اشتقاقی با اتر، به طریقه انسانی آسان کشتی شدند و نمونه‌های موردنیاز از بخش‌های مختلف استحصال گردید. از هر حیوان شاخ راست رحم جهت انجام مطالعات بافت شناختی در محلول ثبوتی فرمالین ۱۰ درصد قرار گرفت و شاخ چپ به‌منظور بررسی‌های بیوشیمیایی به سرعت در ازت مایع فریز و سپس در -20°C درجه سانتی‌گراد نگهداری شد.

تهیه مقاطع بافتی:

۴۸ ساعت پس از ثبوت بافت رحم در محلول فرمالین، مراحل آبگیری، شفاف‌سازی و آغشته‌سازی به روش متداول انجام گرفت و در نهایت نمونه‌ها در پارافین قالب‌گیری شده و مقاطع عرضی شاخ رحم به ضخامت $5\ \mu\text{m}$ تهیه شد.

رنگ‌آمیزی هماتوکسیلین و ائوزین (H&E):

جهت انجام بررسی‌های هیستومورفومتریک رحم، رنگ‌آمیزی H&E به روش روتین انجام شد و به‌وسیله میکروسکوپ نوری مجهز به لنز دیجیتال Dino-Eye متصل به رایانه و با استفاده از نرم‌افزار DinoCapture 2.0 (V.1.4.3)، از کلیه مقاطع میکروسکوپی تصاویر مناسب با بزرگنمایی $100\times$ تهیه شد. قطر متوسط شاخ رحم در مقاطع عرضی و ضخامت آندومتر در قسمت‌های مختلف اندازه‌گیری و بر اساس آن ضخامت متوسط آندومتر محاسبه و تحلیل شد. از آنجایی‌که در فرآیندهای

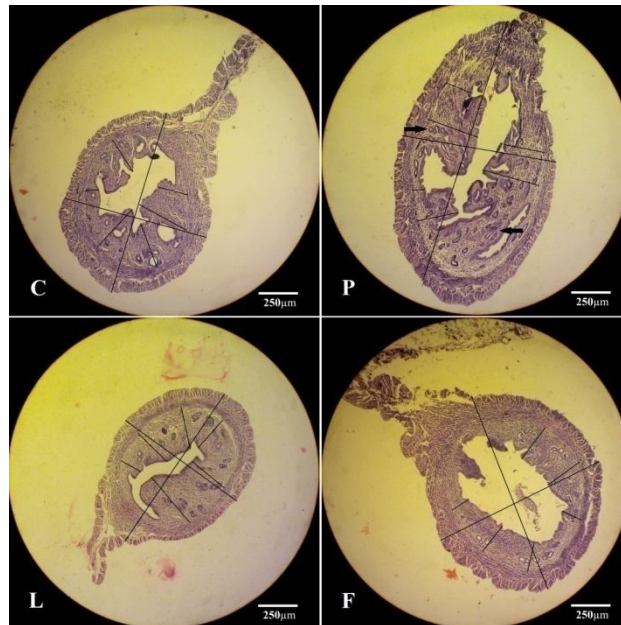


نمودار شماره (۱): مقایسه وزن گروه‌های کنترل (C)، PCOS (P)، لوپئول (L) و فلوتامید (F) در روزهای ۰، ۲۱ و ۳۵ تیمار. * تفاوت معنی‌دار نسبت به گروه C و # تفاوت معنی‌دار نسبت به گروه P ($P < 0.05$).

تغییرات هیستومورفومتری رحم و وضعیت آندومتر:

شکل (۱) نمایانگر تصاویر میکروسکوپی مقاطع عرضی تهیه‌شده از شاخ رحم در پایان دوره تیمار گروه‌های چهارگانه می‌باشد. مقایسه کیفی تغییرات هیستولوژیک این مقاطع

نشان‌دهنده افزایش قطر شاخ رحم و افزایش ضخامت آندومتر در گروه P نسبت به C و کاهش آن در گروه‌های L و F نسبت به P است. هایپرپلازی آندومتر و غدد آندومتری در گروه P دیده شد اما در گروه‌های L و F آندومتر وضعیت نرمال داشت.



شکل (۱): تصاویر میکروسکوپی مقاطع شاخ رحم گروه‌های کنترل (C)، PCOS (P)، لوپئول (L) و فلوتامید (F) همراه با خطوط اندازه‌گیری مورفومتریکی ابعاد بافت. هایپرپلازی آندومتر در گروه P مشهود است. پیکان: غدد هایپرپلاستیک آندومتر. (رنگ آمیزی H&E، بزرگنمایی X100).

افزایش معنی‌داری نشان داد و در گروه‌های L و F نسبت به گروه P کاهش معنی‌دار این یافته‌ها مشاهده شد؛ اما تفاوت معنی‌داری بین گروه‌های L و F وجود نداشت ($P < 0.05$).

بر اساس مقایسه نتایج اندازه‌گیری‌های مورفومتریکی (جدول شماره ۱)، قطر متوسط شاخ رحم، مساحت سطح مقطع شاخ رحم و همین‌طور ضخامت متوسط آندومتر در گروه P نسبت به گروه C

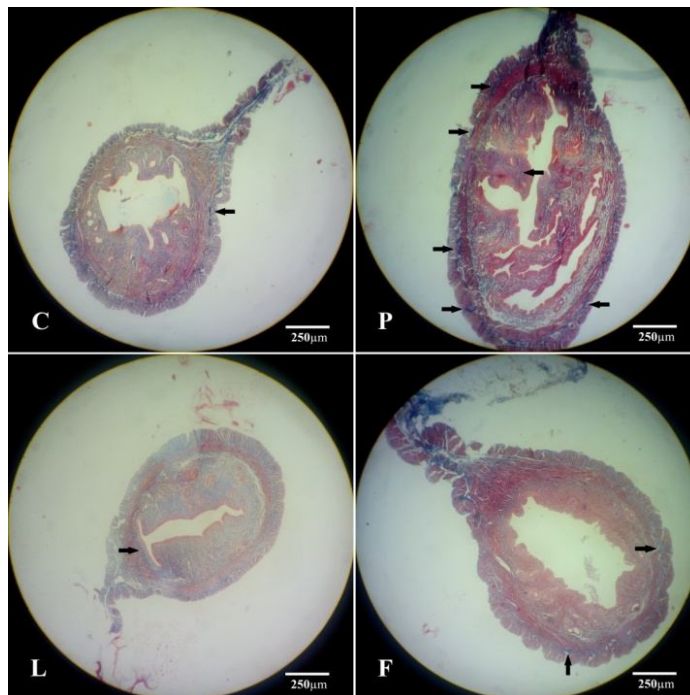
جدول (۱): قطر متوسط شاخ رحم، مساحت سطح مقطع شاخ رحم و ضخامت متوسط اندومتر در گروه‌های کنترل (C)، PCOS (P)، لویئول (L) و فلوتامید (F). *: اختلاف معنی‌دار نسبت به گروه C. #: اختلاف معنی‌دار نسبت به گروه P ($P < 0.05$).

گروه	قطر متوسط شاخ رحم (μm) (درصد تغییر) Mean \pm SD	مساحت متوسط سطح مقطع شاخ رحم (mm^2) (درصد تغییر) Mean \pm SD	ضخامت متوسط اندومتر (μm) (درصد تغییر) Mean \pm SEM
C	۱۱۳۵/۴ \pm ۱۲۱/۲	۰/۹۶۲ \pm ۰/۱۷	۲۳۵/۳ \pm ۱۴/۱
P	۱۶۷۱/۱ \pm ۲۷۷/۷* (+۴۷/۳٪)	۱/۹۶۶ \pm ۰/۴۹* (+۱۰۷/۵٪)	۳۳۱/۶ \pm ۳۳/۰* (+۴۰/۹٪)
L	۸۸۵/۷ \pm ۱۰۴/۵# (-۴۶/۹٪)	۰/۶۱۴ \pm ۰/۱۴# (-۶۷/۷٪)	۱۹۹/۸ \pm ۱۵/۷# (-۳۹/۷٪)
F	۱۱۳۳/۳ \pm ۲۰۴/۷# (-۳۲/۳٪)	۰/۹۸۵ \pm ۰/۳۳# (-۴۹/۹٪)	۱۸۷/۴ \pm ۱۱/۵# (-۴۳/۵٪)

میومتر و همین‌طور در بافت اندومتر مشهود بود. در گروه‌های لویئول و فلوتامید کاهش شدت رنگ آبی و ضخامت رشته‌های کلاژن دیده شد و این کاهش در گروه فلوتامید در قسمت اندومتر بیشتر نمود داشت.

تغییرات کیفی کلاژن بافتی و فیروز:

رنگ‌آمیزی مقاطع میکروسکوپی به روش Mallory-AZAN (شکل ۲) وجود رشته‌های ظریف کلاژن در مقطع عرضی رحم حیوانات گروه کنترل را نشان داد. در گروه PCOS افزایش ضخامت و پراکندگی رشته‌های کلاژن به‌ویژه در بین لایه‌های عضلانی



شکل (۲): تصاویر میکروسکوپی مقاطع عرضی شاخ رحم گروه‌های کنترل (C)، PCOS (P)، لویئول (L) و فلوتامید (F). پیکان: رشته‌های ضخیم کلاژن. (رنگ‌آمیزی Mallory-AZAN، بزرگنمایی X100).

نقاط تصویر در جدول شماره (۲) نشان داده شده است. چنانچه مشخص است، درصد کلاژن بافتی در گروه P نسبت به گروه C افزایش معنی‌داری داشت و در گروه‌های L و F نسبت به گروه P کاهش معنی‌دار ($P < 0.05$) آن دیده شد. در بین گروه L و F تفاوت معنی‌دار نبود.

نتایج کمی سازی مقادیر فیروز رحم به‌وسیله آنالیز تصاویر:

مقادیر کمی کلاژن بافتی مقاطع میکروسکوپی بر اساس آنالیز تصاویر با نرم‌افزار Matlab به‌صورت درصد نقاط تصویر آبی به کل

جدول (۲): درصد کلژن بافتی مقاطع میکروسکوپی بر اساس نتایج آنالیز تصاویر با نرم‌افزار Matlab، گروه‌های کنترل (C)، گروه‌های PCOS (P)، لوپئول (L) و فلوتامید (F). * : اختلاف معنی‌دار نسبت به گروه C، # : اختلاف معنی‌دار نسبت به گروه P ($P < 0.05$).

گروه	درصد کلژن بافتی (Mean±SEM)
C	۸/۱۰±۱/۴۱
P	۱۴/۶۰±۱/۶۵*
L	۴/۰۷±۰/۹۰#
F	۵/۲۱±۰/۳۹#

آن‌ها نیز سطحی‌تر و نزدیک به آندومتر بود. در گروه‌های لوپئول و فلوتامید کاهش فراوانی ماست سل‌ها دیده شد.

تعداد متوسط ماست سل‌ها در واحد سطح مقطع رحم (جدول شماره ۳) نشان‌دهنده افزایش بسیار زیاد و معنی‌دار در گروه P نسبت به C و کاهش معنی‌دار در گروه‌های L و F نسبت به P می‌باشد. در گروه L تعداد ماست سل کم‌تر از گروه F بود اما این تفاوت معنی‌دار نبود ($P < 0.05$).

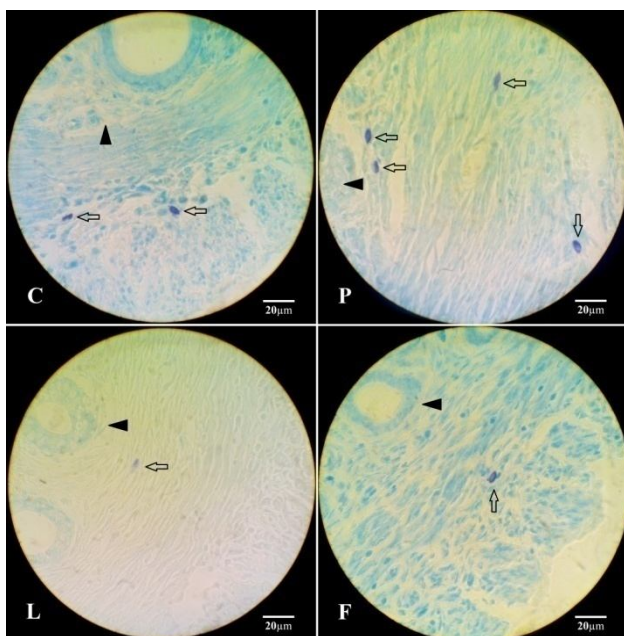
تعداد ماست سل‌ها در واحد سطح:

شکل (۳) تصاویر میکروسکوپی مقاطع عرضی شاخ رحم را نشان می‌دهد که با روش تولوئیدین بلو جهت نشان دادن سلول‌های ماست سل رنگ‌آمیزی شده‌اند. پراکندگی ماست سل‌ها در گروه کنترل در قسمت‌های عمقی میومتر مشاهده شد. فراوانی ماست سل‌ها در گروه PCOS نسبت به گروه کنترل بیشتر و پراکندگی

جدول (۳): تعداد متوسط ماست سل در واحد سطح مقطع رحم در گروه‌های کنترل (C)، PCOS (P)، لوپئول (L) و فلوتامید (F). * : اختلاف معنی‌دار نسبت به گروه C، # : اختلاف معنی‌دار نسبت به گروه P ($P < 0.05$).

گروه	تعداد متوسط ماست سل در واحد سطح (Mean±SD)
C	۱/۴۷ ± ۰/۵۵
P	۳/۰۲ ± ۰/۸۹*
L	۱/۰۲ ± ۰/۶۹#
F	۱/۳۱ ± ۰/۶۰#

شکل (۳): تصاویر میکروسکوپی مقاطع عرضی شاخ رحم گروه‌های کنترل (C)، PCOS (P)، لوپئول (L) و فلوتامید (F). پیکان: سلول ماست سل، سر پیکان: آندومتر (رنگ‌آمیزی تولوئیدین بلو، بزرگنمایی ۱۰۰۰X)



مهارکننده آروماتاز (Letrozole) اشاره کرد (۴). از این میان با توجه به اینکه هایپراندرژنمی یکی از اصلی‌ترین چهره‌های این سندرم می‌باشد، بر اساس نتایج مطالعات مختلف (۳۰، ۳۵) مدل القاء سندرم تخمدان پلی کیستیک به وسیله DHEA به‌عنوان مدل بهینه مورد استفاده قرار گرفت و اثرات این سندرم بر روی بافت رحم و اثربخشی لوپئول و داروی فلوتامید بر روی تغییرات بافت رحم در طی این سندرم مورد مطالعه قرار گرفت.

بحث و نتیجه‌گیری

سندرم تخمدان پلی کیستیک تجربی در مطالعات مختلف در جوندگان به روش‌های بسیار متفاوت و با استفاده از ترکیبات متنوع القاء و بررسی شده است. از آن جمله می‌توان به مدل‌های PCOS القاء شده به وسیله آندروژن‌ها (مانند DHEA، تستوسترون پروپیونات (TP) و دی هیدروتستوسترون (DHT)، استروژن‌ها (استرادیول والرات و E2)، آنتی پروژسترون (Mifepristone) و

تأکید بر مکانیسم و مسیرهای همکاری گیرنده آندروژن و گیرنده استروژن (ER)، ARA70 به عنوان یک کو-اکتیواتور (-Co activator) مشترک این دو گیرنده در رونویسی ژنهای مرتبط با چرخه سلولی در آندومتر رحم بیماران مبتلا به PCOS همراه با هایپرپلازی معرفی شده است (۴۶).

در مطالعه حاضر افزایش معنی‌دار قطر و مساحت سطح مقطع شاخ رحم و ضخامت آندومتر در گروه P نسبت به گروه C و کاهش معنی‌دار این شاخص‌ها در گروه L و F نسبت به گروه P دیده شد. افزایش ابعاد رحم و هایپرپلازی آندومتر در گروه P می‌تواند از یک سو ناشی از اثرات طولانی‌مدت استروژن بدون اثر ممانعت‌کنندگی پروژسترون بر آندومتر و از سوی دیگر به دلیل نقش احتمالی هایپرآندروژنی و افزایش بیان گیرنده‌های آندروژن در آندومتر در بروز اثرات استروژن در رحم باشد. اثر لوپئول به عنوان ترکیبی که عملکرد آنتی آندروژن رسپتوری آن تأیید شده (۲۸) و فلوتامید به عنوان یک آنتی آندروژن خالص در کاهش شاخص‌های ابعاد رحم و ضخامت آندومتر را نیز می‌توان به اثرات آن‌ها در مهار گیرنده آندروژن مرتبط دانست.

بروز شرایط فیبروتیک در اندام‌های مختلف دارای سبب‌شناسی‌های متفاوتی است اما به‌طور عمومی فیبروز از التهاب مزمن پایدار ناشی می‌شود. وجود التهاب مزمن در فرآیند پاتوفیزیولوژیک PCOS در بیماران مبتلا به این سندرم نشان داده شده است (۱۹). از دیگر سو مشخص شده است که در بیماران PCOS سطح سرمی $TGF\beta$ که فاکتور کلیدی و اصلی در پاتوژنز فیبروز است (۱۸، ۴۹) نسبت به افراد سالم بالاتر است (۲۰، ۵۰). $TGF\beta$ موجود در ماست سل‌ها می‌تواند در فرآیندهای فیبروتیک مانند تومورهای لیومیوما یا فیبروئید رحمی دخیل باشد، چراکه در لیومیوما تعداد ماست سل‌ها با میزان سلولاریتی و ماتریکس کلاژنی تومور تناسب دارد (۱۵) و با استفاده از داروهای مهارکننده رهاسازی میانجی‌های شیمیایی ماست سل‌ها، مهار رشد سلول‌های لیومیوما در شرایط آزمایشگاهی نیز نشان داده شده است (۱۳). نتایج یک مطالعه بر روی رت‌های ماده مبتلا به PCOS تجربی نیز نشان می‌دهد که DHEA می‌تواند روند فیبروز در بافت تخمدان و رحم را در فرآیندی وابسته به $TGF\beta$ افزایش دهد و سبب تغییرات مورفولوژیک گسترده از جمله تجمع میزان بالاتر کلاژن در بافت رحم گردد (۲۳).

در این مطالعه نتایج رنگ‌آمیزی مقاطع میکروسکوپی رحم با متد AZAN که به روش بررسی کیفی و کمیت سنجی به‌وسیله آنالیز تصاویر ارزیابی شدند، نشان‌دهنده افزایش معنی‌دار مقادیر کلاژن بافتی در گروه P نسبت به گروه C و کاهش معنی‌دار آن در گروه‌های L و F نسبت به گروه P بود. تغییرات تعداد ماست سل‌ها

DHEA یک آستروئید آنابولیک است و به‌عنوان یک پیش‌ساز ضروری در بافتهای محیطی به تستوسترون و دی‌هیدروتستوسترون (DHT) تبدیل می‌شود (۳۶) و متعاقباً می‌تواند از طریق اثرات آندروژنیک خود با افزایش فعالیت آنزیم LPL (lipoprotein lipase) احشایی و افزایش انباشتگی چربی احشایی، به چاقی ناحیه شکمی (abdominal obesity) در زنان منجر گردد (۳۷). بنابر گزارشات مختلف بیش از نیمی از زنان مبتلا به PCOS چاق هستند (۳۸).

در این مطالعه نتایج اندازه‌گیری تغییرات وزن حیوانات پس از سه هفته تیمار نشان‌دهنده افزایش قابل ملاحظه وزن در هر سه گروه دریافت‌کننده DHEA در مقایسه با گروه کنترل است. در گروه P در پایان هفته پنجم تیمار نیز افزایش وزن نسبت به گروه کنترل به‌صورت کاملاً معنی‌دار دیده می‌شود. این افزایش وزن را می‌توان با اثرات DHEA به‌عنوان یک آستروئید آنابولیک توجیه کرد.

لوپئول به‌عنوان یک فیتوسترول از خانواده تری‌ترین‌ها می‌تواند علاوه بر اثر آنتی آندروژنی از طریق مهار آنزیم ACAT (acylCoA: cholesterolacyltransferase) روده‌ای از جذب کلسترول ممانعت کند (۳۹) و با اتصال به گیرنده‌های $LXR\beta$ (Liver X receptor β) و مهار بیان ژنهای لیپوژنیک و ممانعت از انباشتگی چربی در کبد و سلول‌های آدیپوسیت، سبب کاهش وزن یا جلوگیری از چاقی شود (۴۰). کاهش وزن معنی‌دار در گروه لوپئول نسبت به گروه P می‌تواند به دلیل اثرات فوق باشد؛ اما اثر فلوتامید در کاهش وزن گیری در گروه F نسبت به گروه P را می‌توان به عملکرد آنتی آندروژن رسپتوری آن مرتبط دانست به نحوی که از تأثیر آندروژن‌ها در انباشتگی چربی و افزایش وزن جلوگیری می‌نماید.

در مطالعات متعدد بیان گیرنده آندروژن در آندومتر رحم انسان، میمون (۴۱)، رت (۴۲) و موش (۴۳، ۴۴) و استروما و میومتر رت (۴۵) گزارش شده و افزایش بیان گیرنده آندروژن در آندومتر رحم در بیماران PCOS (۴۶) به‌ویژه در دوره پرولیفراسیون آندومتر (۴۷) به اثبات رسیده است. با مدل آزمایشگاهی نیز افزایش بیان گیرنده آندروژن تحت اثر استروژن و کاهش بیان آن به‌وسیله پروژسترون گزارش شده است (۴۸). نتایج مطالعات مختلف حاکی از آن است که بیان گیرنده آندروژن در اپیتلیوم رحم نابالغ رت متعاقب تجویز استروژن افزایش یافته (۴۴، ۴۵) و پرولیفراسیون ناشی از استرادیول سلول‌های اپیتلیوم رحم نابالغ رت، به‌وسیله فلوتامید به‌عنوان یک آنتی آندروژن خالص مهار شده است و لذا دخیل بودن آندروژن‌ها در روند بروز اثرات میتوژنیک استرادیول بر روی آندومتر رحم نیز پیشنهاد شده است (۴۵). در

(۲۳، ۵۱) و آنتی آندروژنیک (۲۸) لوپئول باشند. با این حال نتایج ما در این مطالعه تأیید می‌نماید که DHEA می‌تواند سبب بروز هایپرپلازی آندومتر و افزایش کلان‌بافتی و فیروز در بافت رحم موش سفید کوچک آزمایشگاهی شود و این آسیب با افزایش ماست سل‌ها در بافت رحم همراه می‌باشد. لوپئول به‌عنوان یک فیتواستروئید طبیعی با اثرات تأیید شده ضدالتهایبی و آنتی آندروژن رسپتوری (۲۵، ۲۸) و فلوتامید به‌عنوان یک آنتی آندروژن رسپتوری خالص می‌توانند فرآیند فیروز پاتولوژیک رحم ناشی از DHEA را تخفیف دهند.

تشکر و قدردانی

بدین‌وسیله از زحمات دوست عزیز آقای مهندس هاشم کلب خانی، دانشجوی دکتری برق گرایش سیستم دانشگاه ارومیه، بابت انجام آنالیز تصاویر توسط نرم‌افزار Matlab تشکر و قدردانی می‌نماییم.

References:

- Hull M. Epidemiology of infertility and polycystic ovarian disease: endocrinological and demographic studies. *Gynecol Endocrinol* 1987;1(3): 235-45.
- Teede H, Deeks A, Moran L. Polycystic ovary syndrome: a complex condition with psychological, reproductive and metabolic manifestations that impacts on health across the lifespan. *BMC medicine* 2010;8: 41.
- Norman RJ, Dewailly D, Legro RS, Hickey TE. Polycystic ovary syndrome. *Lancet* 2007;370(9588): 685-97.
- Oakley O, Lin P-C, Bridges P, Ko C. Animal models for the study of polycystic ovarian syndrome. *Endocrinol Metab* 2011;26(3): 193-202.
- Ozawa H. Steroid hormones, their receptors and neuroendocrine system. *J Nippon Med Sch* 2005;72(6): 316-25.
- Foecking EM, Szabo M, Schwartz NB, Levine JE. Neuroendocrine consequences of prenatal androgen exposure in the female rat: absence of luteinizing hormone surges, suppression of progesterone receptor gene expression, and acceleration of the gonadotropin-releasing hormone pulse generator. *Biol Reprod* 2005;72(6): 1475-83.
- Okon MA, Laird SM, Tuckerman EM, Li T-C. Serum androgen levels in women who have recurrent miscarriages and their correlation with markers of endometrial function. *Fertil Steril* 1998;69(4): 682-90.
- Fedorcsák P, Storeng R, Dale PO, Tanbo T, Åbyholm T. Obesity is a risk factor for early pregnancy loss after IVF or ICSI. *Acta Obstet Gynecol Scand* 2000;79(1): 43-8.
- Fedorcsák P, Dale PO, Storeng R, Tanbo T, Åbyholm T. The impact of obesity and insulin resistance on the outcome of IVF or ICSI in women with polycystic ovarian syndrome. *Hum Reprod* 2001;16(6): 1086-91.
- Niwa K, Imai A, Hashimoto M, Yokoyama Y, Mori H, Matsuda Y, et al. A case-control study of uterine endometrial cancer of pre-and

- post-menopausal women. *Oncol Rep* 2000;7(1): 89-182.
11. Cheung AP. Ultrasound and menstrual history in predicting endometrial hyperplasia in polycystic ovary syndrome. *Obstet Gynecol* 2001;98(2): 325-31.
 12. Wise LA, Palmer JR, Stewart EA, Rosenberg L. Polycystic ovary syndrome and risk of uterine leiomyomata. *Fertil Steril* 2007;87(5): 1108-15.
 13. Shime H, Kariya M, Orii A, Momma C, Kanamori T, Fukuhara K, et al. Tranilast inhibits the proliferation of uterine leiomyoma cells in vitro through G1 arrest associated with the induction of p21waf1 and p53. *J Clin Endocrinol Metab* 2002;87(12): 5610-7.
 14. Stewart EA, Friedman AJ, Peck K, Nowak RA. Relative overexpression of collagen type I and collagen type III messenger ribonucleic acids by uterine leiomyomas during the proliferative phase of the menstrual cycle. *J Clin Endocrinol Metab* 1994;79(3): 900-6.
 15. Orii A, Mori A, Zhai Y-L, Toki T, Nikaïdo T, Fujii S. Mast cells in smooth muscle tumors of the uterus. *Int J Gynecol Pathol* 1998;17(4): 336-42.
 16. Giudice LC. Endometrium in PCOS: implantation and predisposition to endocrine CA. *Best Pract Res Clin Endocrinol Metab* 2006;20(2): 235-44.
 17. Elliott JL, Hosford SL, Demopoulos RI, Perloe M, Sills ES. Endometrial adenocarcinoma and polycystic ovary syndrome: risk factors, management, and prognosis. *South Med J* 2001;94(5): 529-31.
 18. Schaafsma D, McNeill KD, Mutawe MM, Ghavami S, Unruh H, Jacques E, et al. Simvastatin inhibits TGFβ1-induced fibronectin in human airway fibroblasts. *Respir Res* 2011;12: 113.
 19. Kelly CC, Lyall H, Petrie JR, Gould GW, Connell JM, Sattar N. Low grade chronic inflammation in women with polycystic ovarian syndrome. *J Clin Endocrinol Metab* 2001;86(6): 2453-5.
 20. Hu J, Yang J, Xu W-m, Li M. Study on the changes and clinical significance of serum transforming growth factor-beta, tumour necrosis factor-alpha and interleukin-6 in the patients with polycystic ovary syndrome. *Chin J Birth Health Hered* 2004;12: 107-9.
 21. Xita N, Tsatsoulis A. Fetal programming of polycystic ovary syndrome by androgen excess: evidence from experimental, clinical, and genetic association studies. *J Clin Endocrinol Metab* 2006;91(5): 1660-6.
 22. Dumesic DA, Abbott DH, Padmanabhan V. Polycystic ovary syndrome and its developmental origins. *Rev Endocr Metab Disord* 2007;8(2): 127-41.
 23. Zhang X, Zhang C, Shen S, Jie Xia Y, Yi L, Gao Q, et al. Dehydroepiandrosterone induces ovarian and uterine hyperfibrosis in female rats. *Hum Reprod* 2013;28(11): 3074-85.
 24. Erazo S, Rocco G, Zaldivar M, Delporte C, Backhouse N, Castro C, et al. Active metabolites from *Dunalia spinosa* resinous exudates. *Z Naturforsch C* 2008;63(7-8): 492-6.
 25. Saleem M. Lupeol, a novel anti-inflammatory and anti-cancer dietary triterpene. *Cancer Lett* 2009;285(2): 109-15.
 26. Rezaei-Golmisheh A, Malekinejad H, Asri-Rezaei S, Farshid AA, Akbari P. Hawthorn ethanolic extracts with triterpenoids and flavonoids exert hepatoprotective effects and suppress the hypercholesterolemia-induced

- oxidative stress in rats. *Iran J Basic Med Sci* 2015;18(7): 691-9.
27. Saleem M, Murtaza I, Witkowsky O, Kohl AM, Maddodi N. Lupeol triterpene, a novel diet-based microtubule targeting agent: disrupts survivin/cFLIP activation in prostate cancer cells. *Biochem Biophys Res Commun* 2009;388(3): 576-82.
 28. Siddique HR, Mishra SK, Karnes RJ, Saleem M. Lupeol, a novel androgen receptor inhibitor: implications in prostate cancer therapy. *Clin Cancer Res* 2011;17(16): 5379-91.
 29. Moghetti P, Tosi F, Tosti A, Negri C, Misciali C, Perrone F, et al. Comparison of Spironolactone, Flutamide, and Finasteride Efficacy in the Treatment of Hirsutism: A Randomized, Double Blind, Placebo-Controlled Trial 1. *J Clin Endocrinol Metab* 2000;85(1): 89-94.
 30. Elia E, Sander V, Luchetti C, Solano M, Di Girolamo G, Gonzalez C, et al. The mechanisms involved in the action of metformin in regulating ovarian function in hyperandrogenized mice. *Mol Hum Reprod* 2006;12(8): 475-81.
 31. Prasad S, Kalra N, Singh M, Shukla Y. Protective effects of lupeol and mango extract against androgen induced oxidative stress in Swiss albino mice. *Asian J Androl* 2008;10(2): 313-8.
 32. Sullivan SD, Moenter SM. Prenatal androgens alter GABAergic drive to gonadotropin-releasing hormone neurons: implications for a common fertility disorder. *Proc Natl Acad Sci U S A* 2004;101(18): 7129-34.
 33. Kondou H, Mushiake S, Etani Y, Miyoshi Y, Michigami T, Ozono K. A blocking peptide for transforming growth factor- β 1 activation prevents hepatic fibrosis in vivo. *J Hepatol* 2003;39(5): 742-8.
 34. Kuwahara F, Kai H, Tokuda K, Kai M, Takeshita A, Egashira K, et al. Transforming growth factor- β function blocking prevents myocardial fibrosis and diastolic dysfunction in pressure-overloaded rats. *Circulation* 2002;106(1): 130-5.
 35. Shi D, Vine DF. Animal models of polycystic ovary syndrome: a focused review of rodent models in relationship to clinical phenotypes and cardiometabolic risk. *Fertil Steril* 2012;98(1): 185-93.
 36. Labrie F, Luu-The V, Martel C, Chernomoretz A, Calvo E, Morissette J, et al. Dehydroepiandrosterone (DHEA) is an anabolic steroid like dihydrotestosterone (DHT), the most potent natural androgen, and tetrahydrogestrinone (THG). *J Steroid Biochem Mol Biol* 2006;100(1): 52-8.
 37. Eberling P, Koivisto V. Physiological importance of dehydroepiandrosterone. *Lancet* 1994;343(8911): 1479-81.
 38. Hoeger KM. Obesity and lifestyle management in polycystic ovary syndrome. *Clin Obstet Gynecol* 2007;50(1): 277-94.
 39. Baek M-Y, Cho J-G, Lee D-Y, Ann E-M, Jeong T-S, Baek N-I. Isolation of triterpenoids from the stem bark of *Albizia julibrissin* and their inhibition activity on ACAT-1 and ACAT-2. *J Korean Soc Appl Biol Chem* 2010;53(3): 310-5.
 40. Fan S, Zhang Y, Hu N, Sun Q, Ding X, Li G, et al. Extract of kuding tea prevents high-fat diet-induced metabolic disorders in C57BL/6 mice via liver X receptor (LXR) β antagonism. *PLoS One* 2012;7(12): e51007.
 41. Slayden OD, Nayak NR, Burton KA, Chwalisz K, Cameron ST, Critchley HO, et al. Progesterone Antagonists Increase Androgen

- Receptor Expression in the Rhesus Macaque and Human Endometrium 1. *J Clin Endocrinol Metab* 2001;86(6): 2668-79.
42. Pelletier G. Localization of androgen and estrogen receptors in rat and primate tissues. *Histol Histopathol* 2000;15(4): 1261-70.
43. Takeda H, Chodak G, Mutchnik S, Nakamoto T, Chang C. Immunohistochemical localization of androgen receptors with mono- and polyclonal antibodies to androgen receptor. *J Endocrinol* 1990;126(1): 17-NP.
44. Pelletier G, Li S, Labrie F. Localization and estrogenic regulation of androgen receptor mRNA expression in the mouse uterus and vagina. *J Endocrinol* 2004;180(1): 77-85.
45. Weihua Z, Ekman J, Almkvist Å, Saji S, Wang L, Warner M, et al. Involvement of androgen receptor in 17 β -estradiol-induced cell proliferation in rat uterus. *Biol Reprod* 2002;67(2): 616-23.
46. Villavicencio A, Bacallao K, Avellaira C, Gabler F, Fuentes A, Vega M. Androgen and estrogen receptors and co-regulators levels in endometria from patients with polycystic ovarian syndrome with and without endometrial hyperplasia. *Gynecol Oncol* 2006;103(1): 307-14.
47. Apparao K, Lovely LP, Gui Y, Lininger RA, Lessey BA. Elevated endometrial androgen receptor expression in women with polycystic ovarian syndrome. *Biol Reprod* 2002;66(2): 297-304.
48. Lovely LP, Rao KA, Gui Y, Lessey BA. Characterization of androgen receptors in a well-differentiated endometrial adenocarcinoma cell line (Ishikawa). *J Steroid Biochem Mol Biol* 2000;74(4): 235-41.
49. Schiller M, Javelaud D, Mauviel A. TGF- β -induced SMAD signaling and gene regulation: consequences for extracellular matrix remodeling and wound healing. *J Dermatol Sci* 2004;35(2): 83-92.
50. Bulut G, Kurdoglu Z, Dönmez YB, Kurdoglu M, Erten R. Effects of jnk inhibitor on inflammation and fibrosis in the ovary tissue of a rat model of polycystic ovary syndrome. *Int J Clin Exp Pathol* 2015;8(8): 8774.
51. Vasconcelos JF, Teixeira MM, Barbosa-Filho JM, Lúcio ASSC, Almeida JRGS, de Queiroz L, et al. The triterpenoid lupeol attenuates allergic airway inflammation in a murine model. *Int Immunopharmacol* 2008;8(9): 1216-21.

THE AMELIORATIVE EFFECTS OF LUPEOL AND FLUTAMIDE ON DEHYDROEPIANDROSTERONE-INDUCED UTERINE HYPERFIBROSIS IN MICE

Ali Rezaei-Golmisheh¹, Rajab-Ali Sadrkhanlou², Hassan Malekinejad³, Abbas Ahmadi⁴

Received: 19 Sep, 2016; Accepted: 21 Nov, 2016

Abstract

Background & Aims: Polycystic ovary syndrome (PCOS) is the most common endocrine disorder in women of reproductive ages that may contribute to uterine complications such as endometrial hyperplasia and hyperfibrosis. Hyperandrogenemia is the key factor in the pathophysiology of PCOS. Based on recent finding concerning anti-androgen effects of Lupeol, we aimed to study the effects of this triterpenoid on uterine damages of hyperandrogenemia and compare them with Flutamide.

Materials & Methods: Forty prepubertal female albino mice aged 25 days were randomly assigned to experimental groups. Control group (n=10) received 0.1 ml/day sesame oil (IP) for 35 consecutive days. The rest of animals received 60 mg/kg B.W./day DHEA dissolved in 0.1 ml sesame oil for twenty days and afterward for fifteen days each group (n=10) was treated either sesame oil [group PCOS(P)], Lupeol 40 mg/kg B.W. (group L) or Flutamide 10 mg/kg B.W. (group F). Weight gains were recorded weekly. At the end of treatment animals were humanly euthanized under deep ether anesthesia and uterine samples were collected. Histological sections were prepared and stained with H&E, AZAN and Toluidine blue methods for histomorphometric, fibrosis and mast cells count analyses. Fibrosis quantification was performed based on image analysis using Matlab software (V. 8.1.0).

Results: At the end of treatment period, group P demonstrated remarkable increase of body weight whereas Lupeol and Flutamide treatment decreased weight gain significantly ($P < 0.05$). Endometrium thickness (μm), average percentage of collagen fibers in uterine tissue (%) and average number of mast cells in histological sections (n) in group P (331.6 ± 63.8 , 14.6 ± 1.65 , 3.02 ± 0.89 , respectively) increased significantly compared to group C (235.3 ± 28.1 , 8.10 ± 1.41 , 1.47 ± 0.55) and decreased in L (199.8 ± 51.3 , 4.07 ± 0.90 , 1.02 ± 0.69) and F (194.6 ± 41.4 , 5.21 ± 0.39 , 1.31 ± 0.60) groups significantly compared to group P ($P < 0.05$).

Conclusion: We conclude that Lupeol is able to reduce uterine hyperfibrosis and endometrial hyperplasia induced by DHEA in mice and these are similar to effects of Flutamide. These effects of Lupeol could be in part because of its anti- androgen receptor effects.

Keywords: Lupeol, Flutamide, Uterine Hyperfibrosis, Dehydroepiandrosterone

Address: Faculty of Veterinary Medicine, University of Urmia, Nazloo Campus, 11th km Sero Road, Urmia, Iran.

Tel: +989141253936

Email: a_rezaei82@yahoo.com

SOURCE: URMIA MED J 2016; 26(10): 934 ISSN: 1027-3727

¹Department of Basic Sciences, Faculty of Veterinary Medicine, Urmia University, Urmia, Iran (Corresponding Author)

²Department of Basic Sciences, Faculty of Veterinary Medicine, Urmia University, Urmia, Iran

³Department of Pharmacology & Toxicology, Faculty of Veterinary Medicine, Urmia University, Urmia, Iran

⁴Department of Anatomy & Embryology, Faculty of Veterinary Medicine, Urmia University, Urmia, Iran