

تومورهای اولیه قلبی: تجربه 5 ساله مرکز جراحی قلب سیدالشهدا ارومیه

محمدرضا دهقانی¹، علیرضا ماهوری²، حمید مهدی زاده³، رقیه بابکان⁴،
کمال خادم وطنی⁵، میرحسین سیدمحمدزاد⁶، بهنام عسکری^{7*}

تاریخ دریافت 1394/08/15 تاریخ پذیرش 1394/10/25

چکیده

پیش‌زمینه و هدف: تومورهای اولیه قلبی، تومورهای نادری هستند و میزان شیوع آن در مطالعات اتوپسی حدود 0/017 تا 0/19 درصد می‌باشد. تشخیص و درمان به‌موقع تومورهای اولیه قلبی اهمیت ویژه‌ای در کاهش مرگ‌ومیر و عوارض آن‌ها دارد. در این مطالعه تجربه بالینی 5 ساله ما در اعمال جراحی تومورهای داخل قلبی بررسی می‌شود.

مواد و روش کار: در این مطالعه، به‌صورت گذشته‌نگر تعداد 3245 بیماری که مابین دی‌ماه سال 1388 تا آذرماه 1393 تحت اعمال جراحی قلب قرار گرفته بودند بررسی شده و اطلاعات حاصل از 13 بیمار که به علت تومور قلبی جراحی قلب باز شده بودند جمع‌آوری شده و تحت آنالیز قرار گرفت. در تمام بیماران جراحی از طریق برش استرنوتومی میانی و پمپ قلبی-ریوی انجام شده بود.

یافته‌ها: شیوع اعمال جراحی قلبی به علت تومورهای اولیه قلبی حدود 0/4 درصد از کل جراحی‌های قلبی بود. از 13 بیمار جراحی شده، 6 مورد (46/2 درصد) زن و 7 مورد (53/8 درصد) مرد بودند. متوسط سن بیماران $55/1 \pm 16/2$ سال (15 تا 82 ساله) بود. علائم بالینی تیپیک شامل حوادث آمبولیک مغزی (30/8 درصد) و علائم نارسایی قلبی (46/2 درصد) بود. در 3 بیمار (23 درصد) تشخیص تومور به‌صورت یافته اتفاقی بود. میکسوم شایع‌ترین تشخیص بوده (84/6 درصد) و به‌طور تیپیک دهلیز چپ را درگیر کرده بود (81/8 درصد). تومور بدخیم در یک مورد (7/7 درصد) دیده شد. میانگین اندازه تومور در بزرگ‌ترین قطر خود 5/2 سانتی‌متر بود. 3 بیمار (23 درصد) تحت عمل جراحی دیگر هم‌زمان با رزکسیون تومور قرار گرفته بودند. میکسوم نوع پایپلری در 54/5 درصد (6 مورد از کل 11 مورد میکسوم) گزارش شده و به‌طور قابل توجهی با حوادث آمبولیک مغزی قبل از عمل در ارتباط بود. مودی از مرگ‌ومیر بیمارستانی در دوره بعد از عمل وجود نداشت. مدت‌زمان پیگیری بعد از عمل بیماران حدود 6 تا 44 ماه (میانگین 23 ماه) بود. فقط یک بیمار با سابقه جراحی به علت تومور بدخیم قلبی حدود 2 سال بعد از عمل فوت کرده بود. در هیچ‌کدام از موارد میکسوم عود وجود نداشته و در آخرین ویزیت این بیماران، تمام موارد از نظر عملکردی در کلاس 1 و 2 بودند. بحث و نتیجه‌گیری: در بیماران با تومورهای قلبی خوش‌خیم، رزکسیون جراحی نتایج عالی به دنبال داشته و جراحی برای میکسوم قلبی موربیدی و مورتالیتی طولانی‌مدت اندکی دارد. تومورهای بدخیم به‌عنوان چالشی مطرح هستند که علیرغم کنترل موضعی خوب تومور بیمار، بقای بیماران به علت عود موضعی و بیماری متاستاتیک محدود می‌باشد.

کلیدواژه‌ها: میکسوم قلبی، تومورهای قلبی، آنژیوسارکوم، تومورهای اولیه قلبی

مجله پزشکی ارومیه، دوره بیست و هفتم، شماره اول، ص 73-61، فروردین 1395

آدرس مکاتبه: ارومیه، بیمارستان قلب حضرت سیدالشهدا، بخش جراحی قلب و عروق. تلفن 09144414856

Email: askaribehnam@gmail.com

¹ متخصص قلب و عروق، فلوشیپ الکتروفیزیولوژی، استادیار دانشگاه علوم پزشکی ارومیه

² فلوشیپ بیهوشی قلب، استاد گروه بیهوشی دانشگاه علوم پزشکی ارومیه

³ فوق تخصص جراحی قلب، استادیار دانشگاه علوم پزشکی ارومیه

⁴ پزشک عمومی، مرکز بهداشت ارومیه، دانشگاه علوم پزشکی ارومیه

⁵ متخصص قلب و عروق، فلوشیپ اکوکاردیوگرافی، دانشیار دانشگاه علوم پزشکی ارومیه

⁶ متخصص قلب و عروق، فلوشیپ اینترونشنال کاردیولوژی، دانشیار دانشگاه علوم پزشکی ارومیه

^{7*} فوق تخصص جراحی قلب، استادیار دانشگاه علوم پزشکی ارومیه (نویسنده مسئول).

مقدمه

امروزه اعمال جراحی قلب به‌طور گسترده در سراسر دنیا در حال انجام است که بیشتر به علت مشکلات عروق کرونری و آنورت، مشکلات دریچه‌ای قلب و ناهنجاری‌های مادر زادی قلب می‌باشد. انجام جراحی‌های قلب برای تومورهای قلبی هرچند ناشایع هستند ولی تشخیص و درمان به‌موقع آن‌ها اهمیت ویژه‌ای در کاهش مرگومیر و عوارض آن‌ها دارد.

به‌طور کلی تومورهای قلبی به دودسته تومورهای قلبی اولیه (برخاسته از خود قلب) و تومورهای قلبی ثانویه یا تومورهای متاستاتیک تقسیم می‌شوند.

تومورهای اولیه خود به دودسته خوش‌خیم و بدخیم تقسیم می‌شوند. تومورهای قلبی اولیه ناشایع بوده ولی نادر نیستند و بروز آن‌ها حدود 0/017 الی 0/19 درصد در بررسی‌های اتوپسی می‌باشد (5-1). حدود درصد 75 تومورهای قلبی اولیه خوش‌خیم و حدود 25 درصد بدخیم می‌باشد. حدود 50 درصد تومورهای خوش‌خیم قلبی میکسوم و حدود 75 درصد تومورهای بدخیم سارکوم هستند (6 و 7). تومورهای ثانویه (تومورهای متاستاتیک به قلب) حدود 3 تا 100 برابر شایع‌تر از تومورهای اولیه هستند (8-12).

علائم و عوارض تومورهای اولیه خوش‌خیم بستگی به نوع تومور، اندازه و گستردگی و محل استقرار تومور دارد (13).

اکوکاردیوگرافی روش اصلی تشخیص وفالوآپ تومورهای قلبی می‌باشد (14,15). سی‌تی‌اسکن و ام آر آی نیز از روش‌های تشخیصی دیگر می‌باشند (16).

از نظر تاریخی درمان تومورهای قلبی تحت تأثیر دو رویداد مهم بوده است یکی ارائه پمپ قلبی ریوی در سال 1953 و دیگری ارائه اکوکاردیوگرافی برای تشخیص ایمن و بدون تهاجم توده‌های داخل قلبی می‌باشد. اولین تشخیص اکوکاردیوگرافیک یک توده قلبی در سال 1959 میلادی انجام شد (17). اولین جراحی موفقیت‌آمیز یک میکسوم دهلیز چپ با استفاده از پمپ قلبی ریوی در سال 1954 توسط کارفور انجام شد (18).

رزکسیون جراحی مؤثرترین درمان تومورهای قلبی است که مورتالیتی و موربیدیتی و میزان عود اندکی دارد. (19).

هدف از مطالعه ما، مرور تجربه 5 ساله ما در تومورهای قلبی در تنها مرکز جراحی قلب استان آذربایجان غربی در ارومیه می‌باشد. تا بدین‌وسیله یافته‌های اپیدمیولوژی، بالینی، پاتولوژیکی و نتایج درمان و جراحی تومورهای قلبی در کشور ایران و به‌ویژه در منطقه شمال غرب کشور که قبل از این هیچ مطالعه‌ای صورت نگرفته است مشخص شود.

مواد و روش کار

تمام بیمارانی که با تشخیص تومور قلبی در مرکز قلب و عروق حضرت سیدالشهدا بستری و جراحی‌شده بودند تحت بررسی قرار گرفتند. در این مطالعه، اطلاعات حاصل از 13 بیمار که مابین دی‌ماه سال 1388 تا آذرماه 1393 تحت جراحی رزکسیون تومور قلبی قرار گرفته بودند ثبت گردید و سپس تحت آنالیز قرار گرفت. در این مطالعه، علائم بالینی و مشخصات قبل از عمل بیماران، روش‌های تشخیصی، روش جراحی، نوع و محل تومور، عوارض و مشکلات بعد از عمل و میزان مرگومیر بیماران تحت بررسی قرار گرفت. روش کلی جراحی به این صورت بود که بعد از اقدامات استاندارد بیهوشی قلب، برش استرنوتومی میانی انجام شده، سپس هپارین وریدی تزریق می‌شود. کانولاسیون آنورت و بای کوال انجام شده و بیمار تحت پمپ قلبی ریوی قرار می‌گیرد. بعد از کلامپ آنورت و تزریق کاردیوپلژین خونی سرد آنته‌گرید ارسن قلبی حاصل‌شده و بعد رزکسیون جراحی تومور انجام می‌شود. بعد از جدا شدن از پمپ قلبی ریوی و اتمام جراحی، بیمار به آی سی یو (بخش مراقبت‌های ویژه اعمال جراحی قلب باز) منتقل‌شده و چند ساعت بعد اکستوباسیون لوله تراشه انجام می‌شود.

بعد از چند روز بستری در آی سی یو و سپس بخش‌بیمار تحت اکوکاردیوگرافی کنترل از نظر توده باقیمانده، مایع پریکاردیال دور قلبی و سایر مشکلات قلبی قرار گرفته و مرخص می‌شود. بعد از ترخیص بیماران در فواصل مرتب ویزیت و اکوی قلبی می‌شوند. در این مطالعه، برای بررسی بیماران تومور قلبی تعداد 20 پرونده خارج شد. 13 بیمار که با تشخیص تومورهای قلبی تحت جراحی قرار گرفته بودند بررسی شد. در سایر موارد، 3 مورد با ترومبوز داخل قلبی به همراه مشکلات دریچه‌ای قلب، یک مورد با وژتاسیون داخل قلبی و 3 مورد با تومورهای خارج قلبی پریکارد و تیموس از مطالعه خارج شدند. داده‌های به‌دست‌آمده با استفاده از نرم‌افزار SPSS نسخه 20 و آزمون آماری x²-test تحت آنالیز قرار گرفت.

یافته‌ها

از تعداد 13 بیمار: 7 مورد (53/8 درصد) مذکر و 6 مورد (46/2 درصد) مؤنث بود. سن بیماران از 15 تا 82 سال (میانگین 55/1 سال) بود. علائم بالینی شایع بیماران شامل تنگی نفس (46/2 درصد) و تپش قلبی (15/4 درصد) بود. مدت متوسط علامت‌دار بودن بیماران 4 ماه (1 تا 9 ماه) بود. عوامل مهم منجر به بررسی، تشخیص و درمان: مشکلات مغزی آمبولیک یا سکته مغزی (CVA) در 4 مورد (30/8 درصد)، علائم نارسایی قلبی در 6 مورد (46/2 درصد) بود. در 3 مورد (23 درصد) موارد

6 مورد (46/2 درصد) موارد وجود داشت. در هیچ کدام از بیماران سابقه جراحی عروقی قبلی از قبیل اندآرتکتومی کاروتید، مداخله عروق کرونری از طریق پوست یا PCI، و جراحی عروق محیطی وجود نداشت. در هیچ کدام از بیماران سابقه فامیلی بودن بیماری وجود نداشت (جدول 1).

به صورت یافته اتفاقی تشخیص داده شده بود. متوسط شاخص توده بدنی (BMI) 20/9 تا 29/3 (میانگین 25) بود. دیابت در 2 مورد (15/4 درصد) موارد، هیپرتانسیون شریانی در 4 مورد (30/8 درصد) موارد، آسم و بیماری مزمن انسدادی ریوی یا COPD در 4 مورد (30/8 درصد) موارد، سیگاری بودن در

جدول (۱): مشخصات دموگرافیک و بالینی بیماران

سن (سال)	15 تا 82 (میانگین 55/1)
جنس	مرد: 7 (53/8 درصد) زن: 6 (42/2 درصد)
طول مدت علائم (ماه)	1 تا 9 (میانگین 4)
علائم بالینی منجر به تشخیص	نارسایی قلبی 46/2 درصد سکته مغزی 30/8 درصد بدون علامت 23 درصد
شاخص توده بدنی - BMI	20/9 تا 29/3 (میانگین 25)
دیابت	2 (15/4 درصد)
فشارخون بالا	4 (30/8 درصد)
بیماری ریوی	4 (30/8 درصد)
سیگار	6 (46/2 درصد)
سابقه فامیلی	0 (موردی وجود نداشت).

شده بود که شامل کل موارد بیماران بالای 40 سال و یا بیماران با عوامل خطر بیماری عروق کرونری بود. در کل 4 بیمار مشکل عروق کرونری داشتند (33/3 درصد). در 3 بیمار (25 درصد کل موارد CAG) ضایعه غیر قابل توجه (non significant) در عروق کرونری (شریان نزولی قدامی چپ یا LAD) وجود داشت. در یک بیمار (8/3 درصد کل موارد CAG) ضایعه قابل توجه (significant) در عروق کرونری (شریان نزولی قدامی چپ) وجود داشت و بیمار تحت جراحی همزمان بای پس عروق کرونری قرار گرفته بود (جدول 2).

در تمام بیماران تشخیص بر اساس اکوکاردیوگرافی بوده، اکوی ترانس توراسیک در 100 درصد موارد و اکواز طریق مری در 84/6 درصد موارد انجام شده بود. از نظر مشکلات دریچه‌ای همراه با تومور: شایع‌ترین مشکل نارسایی میترا بود که به‌ویژه در 38/5 درصد کل موارد در حد متوسط بود. میانگین کسر جهشی بطنی یا EF درصد (حدود 35 تا 60 درصد) بود. در هیچ کدام از بیماران، سی‌تی‌اسکن (CT) و یا ام آر آی (MRI) انجام نشده بود. سونوگرافی کالر داپلر عروق کاروتید گردنی در 46/2 درصد موارد انجام شده بود که در هیچ کدام از بیماران مورد خاصی نداشت. آنژیوگرافی عروق کرونری (CAG) در 92/3 درصد موارد انجام

جدول (۲): ارزیابی‌های قبل از عمل

اکوکاردیوگرافی	اکو از طریق قفسه سینه: در 100 درصد موارد اکو از طریق مری: در 84/6 درصد موارد
شدت نارسایی دریچه میترا	فقدان نارسایی 38/5 درصد خفیف 7/6 درصد خفیف تا متوسط 15/4 درصد متوسط 38/5 درصد شدید 0 درصد
کسر جهشی بطن چپ (EF)	35 تا 60 درصد (میانگین 52 درصد)
سونوگرافی کالر داپلر کاروتید	در 46/2 درصد موارد
آنژیوگرافی عروق کرونری	در 92/3 درصد موارد
مشکل عروق کرونری	با شدت قابل توجه: 8/3 درصد (1 مورد) با شدت غیر قابل توجه: 25 درصد (3 مورد)

قوام تومورهای میکسوم در 5 مورد (45/5 درصد) موارد سفت و صاف و در 6 مورد (54/5 درصد) موارد شل، زلاتینی و شکننده بوده است. تومورهای با پایه دراز و تحرک قابل توجه در 5 مورد (45/5 درصد) دیده شده بود. در مورد بیمار با آنژیوسارکوم که خانمی 57 ساله بود، توموری غیر معمول به بزرگی 8/5 سانتی‌متر بود که به دیواره بین دهلیزی و دیواره خلفی دهلیز چپ چسبندگی شدید داشت. تومور به صورت گروس به‌طور کامل برداشته شده و دیفکت‌های حاصل شده در دیواره بین دهلیزی و دیواره خلفی دهلیز چپ با پیچ پریکارد ترمیم شده بود. عمل جراحی هم‌زمان در 23 درصد موارد انجام شده بود که در یک مورد، عمل بای پس عروق کرونری انجام شد. بیمار مردی 82 ساله بود که به علت بیماری عروق کرونری و نیاز به عمل بای پس عروق کرونری، به‌طور اتفاقی در اکوکارویوگرافی کنترل قبل از عمل، تومور دهلیز چپ (میکسوم) داشت؛ و در 2 مورد دیگر ترمیم دریچه میترا و تریکوسپید انجام شده بود. اندازه تومورهای خارج شده بین 2 تا 8/5 سانتی‌متر بوده و اندازه متوسط تومورهای خارج شده حدود 5/2 سانتی‌متر بود (جدول 3).

پاتولوژی توده در 11 بیمار (84/6 درصد) تومور قلبی خوش‌خیم، یک بیمار (7/7 درصد) تومور قلبی بدخیم و یک مورد (7/7 درصد) لخته ارگانیزه داخل قلبی بود. میکسوم 11 مورد (91/7 درصد)، آنژیوسارکوم مهاجم گرید بالا یک مورد (8/3 درصد) تومورها را تشکیل می‌داد. محل تومور در 11 مورد (84/6 درصد) در دهلیز چپ، در یک مورد (7/7 درصد) در دهلیز راست و در یک مورد (7/7 درصد) در بطن راست بود. در تمام موارد تعداد تومور یک عدد بوده و موردی از متعدد بودن تومور وجود نداشت. جراحی در تمام موارد از طریق استرنوتومی میانی، پمپ قلبی ریوی، هیپوترمی سیستمیک متوسط و تزریق محلول کاربولژین آنته‌گرا جهت ارست قلبی انجام شده بود. از نظر برش جراحی: در 10 مورد (76/9 درصد) از برش هردو دهلیز، در 2 مورد (15/4 درصد) از برش فقط دهلیز راست و در 1 مورد (7/7 درصد) از برش فقط دهلیز چپ استفاده شده بود. در بیماران میکسوم رزکسیون کامل تومور همراه با رزکسیون تمام ضخامت دیواره بین دهلیزی با مارژین 0/5 سانتی‌متری اطراف پایه تومور انجام شده بود. دریچه میترا و حفرات دیگر قلبی از نظر توده‌های متعدد قلبی بررسی شده بودند. نقص دیواره بین دهلیزی در تمام موارد با پیچ پریکارد خود بیمار (اتولوگ) ترمیم شده بود.

جدول (3): یافته‌های عمل و پاتولوژی تومورها

خوش‌خیم (میکسوم): 84/6 درصد بدخیم (آنژیوسارکوم): 7/7 درصد لخته ارگانیزه قلبی: 7/7 درصد	پاتولوژی تومور
دهلیز چپ: 84/6 درصد دهلیز راست: 7/7 درصد بطن راست: 7/7 درصد	محل تومور
هر دو دهلیز: 76/9 درصد فقط دهلیز راست: 15/4 درصد فقط دهلیز چپ: 7/7 درصد	برش جراحی
سفت و صاف (سولید): 45/5 درصد شل و ژلاتینی (پاپیلری): 54/5 درصد	قوام تومورهای میکسوم (کل 11 مورد)
2 تا 8/5 (میانگین 5/2 سانتی‌متر)	اندازه تومور
بای پس عروق کرونری: 7/7 درصد (1 مورد) ترمیم دریچه: 15/4 درصد (2 مورد)	عمل جراحی هم‌زمان

طول مدت پمپ قلبی ریوی و کلامپ آنورت طولانی بود. در مورد بیمار با آنژیوسارکوم به ترتیب 175 و 140 دقیقه و در مورد جراحی هم‌زمان بای پس عروق کرونری و میکسوم به

طول مدت پمپ قلبی ریوی بین 69 تا 175 دقیقه (متوسط 118 دقیقه) و طول مدت کراس کلامپ آنورت بین 25 تا 140 دقیقه (متوسط 78 دقیقه) بود. در دو مورد

مورد (15/4 درصد) و آن هم بیمار 82 ساله با جراحی هم‌زمان بای پس عروق کرونری و میکسوم و مورد آنژیوسارکوم بوده است.

متوسط زمان ونتیلاسیون مکانیکی 7/5 ساعت (4 تا 12 ساعت)، متوسط زمان بستری در آی سی یو 2/5 روز (1 تا 5 روز) و متوسط زمان بستری در بیمارستان 7/5 روز (4 تا 10 روز) بود (جدول 4).

ترتیب 159 و 123 دقیقه بود. علت طولانی بودن عمل جراحی: بزرگ بودن تومور و چسبندگی شدید تومور به دیواره‌های دهلیز چپ در مورد آنژیوسارکوم بوده و در مورد دیگر به علت انجام سه گرافت بر روی عروق کرونری - بعنوان عمل هم‌زمان - بود. در تمام موارد جدا شدن از پمپ قلبی ریوی با ریتم سینوسی (بدون نیاز به DC شوک و بیس میکر قلبی) بود. نیاز به داروهای اینوتروپ فقط در دو

جدول (4): زمان‌های مرتبط با جراحی

طول مدت پمپ قلبی ریوی (دقیقه)	69 تا 175 (میانگین 118)
طول مدت کلامپ ائورت (دقیقه)	25 تا 140 (میانگین 78)
طول مدت ونتیلاسیون مکانیکی (ساعت)	4 تا 12 (میانگین 7/5)
طول مدت بستری در بخش آی سی یو (روز)	1 تا 5 (میانگین 2/5)
طول مدت بستری در بیمارستان (روز)	4 تا 10 (میانگین 7/5)

با درمان مدیکال با آمیودارون برطرف شدند. یک مورد ریتم جانکشنال بود که 2 روز بعد برطرف شد. هیچ موردی از عوارض کلیوی، عارضه جدید مغزی، عارضه قلبی، عفونت جراحی و عوارض ریوی مشاهده نشد.

درمان تکمیلی یا adjuvant شامل شیمی درمانی در یک بیمار با آنژیوسارکوم با داروهای آدریاماپسین و دوکسوروبیسین انجام شده بود.

متوسط طول مدت فالوآپ حدود 23 ماه (6 تا 44 ماه) بوده و تا به حال موردی از عود در بیماران میکسوم وجود نداشته است (جدول 5).

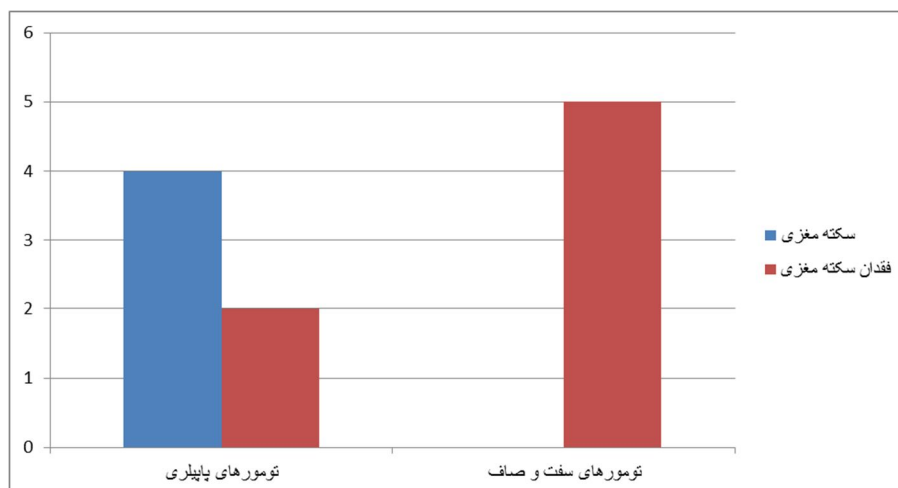
هیچ موردی از مورتالیتی بیمارستانی (حین عمل و در طی 30 روز اول) وجود نداشت.

مورتالیتی تاخیری (بعد از 30 روز اول) در هیچ کدام از موارد تومورهای خوش خیم (میکسوم) رویت نشد. بیمار با آنژیوسارکوم مهاجم قلبی بدخیم حدود 21 ماه بعد از عمل به دنبال ظاهر شدن تنگی نفس، عود موضعی و متاستاز های منتشر مغزی، ریوی و کبدی داشت که 24 ماه بعد از عمل فوت کرد.

عوارض بعد از عمل شامل 1 مورد پلورال افیوژن بود که توراکنتر شد. 4 مورد فیبریلاسیون دهلیزی وجود داشت که

جدول (5): یافته‌های بعد از عمل

مرگ‌ومیر بیمارستانی یا 30 روزه	0%
عوارض بعد از عمل	پلورال افیوژن: 7/7 درصد فیبریلاسیون دهلیزی: 30/8 درصد ریتم جانکشنال موقت: 7/7 درصد
طول مدت پیگیری بعد از عمل	6 تا 44 ماه (میانگین 23 ماه)
عود	1 مورد (آنژیوسارکوم)
مرگ‌ومیر تاخیری	1 مورد (آنژیوسارکوم)



نمودار (۱): ارتباط میکسوم با سکته مغزی

بحث و نتیجه گیری

شیوع کلی تومورهای قلبی اولیه حدود 0/5 نفر در هر یک میلیون نفر جمعیت در سال می‌باشد (20). در مطالعات مختلف بروز تومورهای اولیه قلبی از کل اعمال جراحی قلبی انجام شده زیر 1 درصد ذکر شده است (21). بروز بالینی این تومورها حدود یک مورد در هر 500 بیمار تحت اعمال جراحی قلب می‌باشد. در مطالعات اتوپسی نیز، میزان بروز آن‌ها حدود 0/017 تا 0/19 درصد ذکر شده است. (22). در مطالعه ما نیز میزان شیوع تومورهای اولیه قلبی در جمعیت مورد جراحی قلب 0/4 درصد (13/3245) بود.

در مطالعات مختلف تومورهای خوش خیم شایع‌تر از تومورهای بدخیم می‌باشد. شایع‌ترین تومور خوش خیم (تا 90 درصد موارد) میکسوم و شایع‌ترین تومور بدخیم آنژیوسارکوم می‌باشد (23,24). در مطالعه ما تمام تومورهای قلبی به صورت اولیه بوده و موردی از تومور متاستاتیک رویت نشد. شایع‌ترین تومور قلبی عمل شده از نوع میکسوم (91/7 درصد) و شایع‌ترین محل آن دهلیز چپ (81/8 درصد) بود. از تومورهای بدخیم قلبی، آنژیوسارکوم تنها مورد گزارش شده بود. (8/3 درصد).

میکسوم در تمام سنین دیده می‌شود، اما شایع‌ترین سن ابتلا، دهه‌های سوم تا ششم زندگی است. این تومور 2 تا 4 برابر در زنان شایع‌تر از مردان هستند (25,26). در یک مطالعه متوسط سن بیماران 50 سال و نسبت زن به مرد مساوی بوده است (27).

میکسوم‌ها شایع‌ترین نوع تومور اولیه قلب هستند و در مطالعات مختلف اکثر موارد میکسوم‌ها (حدود 75 درصد) از دهلیز چپ منشأ می‌گیرد. میکسوم‌های دهلیز راست در حدود 10 تا 20 درصد موارد و میکسوم‌های دوطرفه و بطنی در 10 درصد موارد

گزارش شده است. میکسوم‌های دهلیزی عموماً از دیواره بین دهلیزی در محدوده فوسا اووالیس منشأ می‌گیرند (28). در مطالعه ما نیز شایع‌ترین محل میکسوم‌ها دهلیز چپ بوده و در تمامی موارد از دیواره بین دهلیزی منشأ گرفته بودند. میکسوم بطنی از دیواره آزاد منشأ گرفته بود.

گرچه اکثر میکسوم‌ها تک گیر یا sporadic هستند (بیش از 90 درصد موارد)، برخی از آن‌ها (حدود 7 درصد) فامیلیال می‌باشند و به صورت اتوزومی غالب به ارث می‌رسند. بر خلاف تومورهای تک گیر، تومورهای میکسوم فامیلیال در سنین پایین‌تر ایجاد می‌شوند، احتمال متعدد بودن و درگیری بطن‌ها (22 درصد) بیشتر است و موارد عود آن‌ها پس از جراحی بیشتر است که ماهیت چندکانونی آن‌ها را نشان می‌دهد. تومورهای میکسوم فامیلیال به نسبت مساوی در بین جنس مذکر و مؤنث دیده می‌شوند (29,30,31). در مطالعه ما موردی از میکسوم فامیلی جود نداشت.

میکسوم‌های دهلیزی در اکثر موارد منفرد بوده، پایدار و متحرک می‌باشند. تحرک تومور بستگی به طول ساقه تومور (stalk)، وسعت چسبندگی به قلب و مقدار کلاژن تومور دارد. از نظر قوام تومور میکسوم‌ها به دودسته تقسیم می‌شوند. اول، تومورهای نسبتاً "سفت و صاف" (solid) که اکثر موارد را شامل شده و احتمال تکه تکه شدن آن‌ها اندک است. دوم، تومورهای پاپیلری یا villous که ناشایع بوده حالت ژلاتینی داشته و احتمال تکه تکه شدن و آمبولیزه شدن در این نوع تومورها بالا بوده که در یک سوم (1/3) موارد روی می‌دهد (32,33). بنابراین تومورهای پاپیلری بیشتر مستعد آمبولیزاسیون هستند (34,35). در مطالعه ما میزان تومورهای پاپیلری بیشتر از solid بوده و ارتباط قوی بین قوام

راست (در 80 درصد موارد) می‌باشد (44). هر چند به‌صورت نادر، آنژیوسارکوم ممکن است در دهلیز چپ دیده شود که در این موارد بجای مردان 30 تا 40 ساله در زنان 40 تا 60 ساله دیده می‌شود (24، 45). آنژیوسارکوم تمایل دارد که بسیار بزرگ شده و بصورت تهاجمی، عناصر مجاور را درگیر کند. متاسفانه اکثر موارد این تومورها در زمان تشخیص بیماری به سایر نقاط بدن متاستاز داده‌اند که به‌طور شایع ریه، کبد و مغز درگیر می‌شوند (46).

علائم بالینی در تومورهای بدخیم، اغلب غیر اختصاصی است و تنگی نفس شایع‌ترین علامت می‌باشد. در بیش از 50 درصد موارد در زمان تشخیص متاستاز سیستمیک دیده می‌شود. این تومورها از نظر بالینی، سیر به سرعت پیش‌رونده داشته و مرگ به علت متاستازهای وسیع روی می‌دهد (47).

تقریباً تمامی موارد متاستازهای قلبی هنگامی ایجاد می‌شوند که بیماری اولیه کاملاً منتشر شده و در اغلب موارد، بیماری اولیه یا متاستاز آن در نقطه‌ای دیگر از قفسه سینه یافت می‌شود. با این حال، متاستاز قلبی ممکن است نخستین یافته از یک تومور در نقطه دیگری از بدن باشد. تظاهرات بالینی متاستازهای قلبی تنها در حدود 10 درصد از بیماران مشاهده می‌شود و آن‌ها به ندرت عامل مرگ بیماران هستند. سرطان ریه، سرطان پستان، سارکوم بافت‌های نرم، کارسینوم کلیوی، ملانوم بدخیم می‌توانند به‌عنوان منشأ تومورهای بدخیم قلبی مطرح شوند. تقریباً تمام تومورهای ثانویه (تومورهای متاستاتیک به قلب) در حفرات سمت راست قلب دیده می‌شوند (48، 49). در مطالعه ما موردی از تومورهای متاستاتیک قلبی که تحت عمل جراحی قلب باز قرار بگیرد وجود نداشت.

ترومبوز یا لخته داخل قلبی به‌عنوان تشخیص افتراقی تومورهای قلبی مطرح می‌باشد. ترومبوز داخل قلبی بیشتر در بیماران دریچه‌ای قلب، سکنه‌ی قلبی و اختلال عملکرد قلبی، فیبر یلاسیون دهلیزی و سندرم‌های بیش انعقادی دیده می‌شود (50). افتراق تومور از ترومبوز مهم است. در ارزیابی اکو، در حالیکه ترومبوز دهلیز چپ معمولاً توده‌ای بدون تحرک و چسبیده به دیواره خلفی دهلیز چپ است، میکسوم معمولاً چسبیده به دیواره بین دهلیزی است.

اکوکاردیوگرافی روش اصلی تشخیص و فالوآپ تومورهای قلبی می‌باشد، زیرا دقت بالایی داشته، غیرتهاجمی بوده و هزینه بالایی ندارد. اکوکاردیوگرافی، اطلاعات کافی عملکردی و آناتومیکی در مورد ضایعات داخل قلبی می‌دهد ولی توانایی تشخیصی آن در تمایز بین تومورهای خوش‌خیم و بدخیم محدود است. اکو در افتراق سه نوع کلی توده‌های شایع داخل قلبی کمک کننده است که شامل تومور، ترومبوز و وژتاسیون می‌باشند (51).

تومور و سکنه مغزی (CVA) قبل از عمل وجود داشت. تمام موارد CVA قبل از عمل در موارد تومورهای پاپیلری و با پایه دراز و تحرک قابل توجه بود. (p value کمتر از 0/05). از طرف دیگر هیچ‌کدام از تومورهای solid (سفت و صاف) همراه با CVA قبل از عمل نبودند (نمودار 1).

سایر موارد تومورهای اولیه قلبی خوش‌خیم شامل فیبروالاستوم پاپیلاری، لیپوما، فیبروما، لنفانژیوما و سایر موارد نادر می‌باشد. این تومورهای اولیه قلبی خوش‌خیم غیر میکسوم تمایل بیشتری برای درگیری حفرات بطنی قلب دارند (36). در مطالعه حاضر موردی از این تومورها گزارش نشده بود.

میکسومها به‌طور کلی علائم و نشانه‌های انسدادی، آمبولیک یا عمومی را ایجاد می‌کنند. شایع‌ترین تظاهرات بالینی آن‌ها علائم نارسایی قلبی مشابه بیماری‌های دریچه میترا است. (به‌صورت تنگی ناشی از پرولاپس تومور در دهانه میترا یا به‌صورت رگورژیتاسیون ناشی از آسیب دریچه‌ای به واسطه تومور). در حدود 20 درصد موارد، حوادث آمبولیک به مغز و اندام‌ها دیده می‌شود که باعث بروز عوارض عمده ناشی از میکسومها می‌شوند (37، 38). میکسومها علاوه بر علائم انسدادی و آمبولیک، علائم سرشتی نیز دارند که به‌ویژه در میکسومهای بزرگ بیشتر دیده می‌شود. این علائم شامل تب، کاهش وزن، دردهای عضلانی و مفاصل و غیره می‌شود که ناشی از آزاد شدن واسطه‌های التهابی از جمله اینترلوکین 6 می‌باشد (32، 39، 40). در حدود 25-15 درصد موارد، میکسومها به‌صورت اتفاقی یا incidental کشف می‌شوند (41، 42). در مطالعه ما نارسایی قلبی شایع‌ترین مشکل بیماران بوده و تنگی نفس شایع‌ترین علامت و طپش قلبی دومین علامت شایع بیماران بود. میزان بروز CVA قبل از عمل در میکسومها حدود 45/5 درصد (5 از 11) و به‌طور قابل توجه بیشتر از سایر مطالعات بود. علت آن می‌تواند ناشی از مراجعه دیر هنگام یا تشخیص تأخیری از یک طرف و بیشتر بودن نوع پاپیلری میکسومها در مطالعه ما باشد. در 3 مورد (27/3 درصد) میکسوم به‌صورت یافته اتفاقی طی بررسی‌های قبل از عمل برای سایر اعمال جراحی (جراحی پروستات و جراحی بای پس عروق کرونری) تشخیص داده شده بود.

سارکوماها، شایع‌ترین (95 درصد) تومورهای اولیه قلبی بدخیم را شامل می‌شوند. سارکوماها از هر جای قلب ممکن است منشأ بگیرند ولی شایع‌ترین محل آن‌ها دهلیز راست و به دنبال آن دهلیز چپ، بطن راست و بطن چپ می‌باشد (43).

اکثر موارد سارکوماها در دهه 3 و 4 زندگی روی داده و در مردان بیشتر دیده می‌شود. (به نسبت 2 به 1). اغلب سارکوم‌ها قلب راست را درگیر می‌کنند و شایع‌ترین محل درگیری دهلیز

رزکسیون جراحی مؤثرترین درمان تومورهای قلبی است. میزان قابل رزکت بودن تومورهای خوش خیم نزدیک به 100 درصد و در تومورهای بدخیم 50 تا 80 درصد می‌باشد. (57).

بعد از تشخیص میکسوم، جراحی در اولین وقت ممکن توصیه می‌شود چون مرگ بیماران در طی دوره انتظار از جمله مرگ ناگهانی و افزایش عوارض مغزی و آمبولی محیطی گزارش شده است (38, 58). در مطالعه ما، بیماران به‌صورت اورژانسی و بلافاصله بعد از اقدامات تشخیصی تحت جراحی قرار گرفته بودند. درباره مارژین ایمن یا safe اکسزویون جراحی کنترالرسی وجود دارد (22). در مطالعه ما مارژین جراحی حدود 0/5 سانتی‌متر از اطراف ساقه تومور بوده و در تمام موارد رزکسیون تمام ضخامت انجام شده بود. هرچند در مطالعات رزکسیون با ضخامت نسبی افزایش عود گزارش نشده است (59, 60). بر اساس اندازه دیفکت حاصل شده در دیواره بین دهلیزی، دیفکت را می‌توان به‌صورت اولیه یا با استفاده از پیچ پریکارڈ اتولوگ یا پریکارڈ گاوی ترمیم کرد (51). در مطالعه ما در تمام موارد از پیچ پریکارڈ اتولوگ استفاده شده بود. درباره نوع برش جراحی مبنی بر برش هر دو دهلیز یا برش یک دهلیزی قلب کنترالرسی وجود دارد (38, 58). در مطالعه ما در اکثر موارد از برش هر دو دهلیز استفاده شده بود. در برش جراحی هر دو دهلیز ارزیابی هر 4 حفره قلبی بهتر بوده، از مانیپولاسیون توده شکننده جلوگیری شده و رزکسیون تومور آسان‌تر می‌شود. در مطالعه ما موردی از CVA بعد از عمل رویت نشد که احتمالاً علت آن می‌توان ناشی از استفاده بیشتر از برش هر دو دهلیز باشد.

در مورد تومورهای بدخیم؛ اگر امکان رزکسیون کامل تومور وجود داشته باشد، تسکین یا palliation بهترین حاصل می‌شود و ممکن است سورویوال را تا 2 برابر افزایش دهد. ولی در کل این سارکوماهای قلبی پروگنوز خیلی بدی دارند و مرگ در اثر عود موضعی یا متاستازهای دوردست روی می‌دهد. نقش درمان‌های کمکی شیمی درمانی و رادیوتراپی در تومورهای بدخیم کنترالرسی است (61). در مطالعه ما بیمار دچار آنژیوسارکوم چند دوره تحت شیمی درمانی با آدریاماایسین و دوکسوروبیسین قرار گرفته بود. نقش پیوند قلب نیز برای تومورهای قلبی کنترالرسی است و پیوند قلب ممکن است برای بیماران با تومورهای بدخیم بدون متاستاز و تومورهای خوش خیم غیرقابل رزکسیون اندیکاسیون داشته باشد (62).

از نظر عوارض بعد از عمل - مورتالیته: مورتالیته جراحی رزکسیون میکسوم حدود 3 الی 8/2 درصد گزارش شده است (63, 64). در یک مطالعه، مورتالیته بیمارستانی یا 30 روزه جراحی برای تومورهای بدخیم 22 درصد و برای تومورهای خوش خیم

اکو مری یا TEE در ارزیابی کامل دیواره خلفی دهلیز چپ، سیتوم بین دهلیزی و دهلیز راست که اغلب در اکوی ترانس توراسیک یا TTE قابل ارزیابی دقیق نیستند، اهمیت ویژه‌ای دارد. بنابراین در مواردی که از اکوی ترانس توراسیک اطلاعات کافی حاصل نمی‌شود انجام اکو مری ضروری است (52, 53). اکو مری اطلاعات بهتری در مورد اندازه، محل، تحرک و چسبندگی‌های تومورهای قلبی به ما می‌دهد و از طرف دیگر اکو مری حین عمل - بعد از برداشتن تومور - به منظور اطمینان از کامل بودن برداشتن تومور توصیه می‌شود (36). در یک مطالعه نشان داده شده است که اکو مری، روش تشخیصی دقیق برای شناسایی و افتراق تومورهای خوش خیم از بدخیم می‌باشد (53).

سی‌تی‌اسکن و ام آر آی از روش‌های تشخیصی دیگر می‌باشند که به‌ویژه در تشخیص تومورهای بدخیم مفید بوده و در مواردی که اکو مری اطلاعات دوپهلوی و مبهم دارد بکار می‌رود (54). قدرت تشخیصی اکو مری (3-1 میلی متر) بیشتر از ام آر آی (5-3 میلی متر) در تشخیص تومورها می‌باشد ولی ام آر آی توانایی شناسایی ترکیب بافتی تومور از قبیل جامد یا آبکی بودن تومور، خونریزی ضایعه و مقدار چربی توده را دارد (55, 56).

در مطالعه حاضر در تمام موارد یافته‌های اکو مینی بر تعداد تومور، اندازه تومور، محل آن‌ها، پایه و تحرک تومور و ضایعات همراه دقت کافی داشت. فقط در تشخیص جنس توده، در دو مورد که ترومبوز قلبی و دیگری آنژیوسارکوم قلبی بودند به‌عنوان میکسوم تشخیص داده شده بودند. که علت آن ممکن است ناشی از محل نامعمول آنژیوسارکوم در دهلیز چپ و نمای خاص و ارگانیزه لخته و همچنین محل اتصال توده به دیواره بین دهلیزی باشد.

تکته قابل ذکر مهم، همراهی قابل توجه نارسایی دریچه میترا در اکثر موارد در اکو قبل از عمل بود که به‌ویژه در 38/5 درصد موارد شدت آن متوسط بود. ارتباط معنی داری بین اندازه تومور و شدت نارسایی دریچه میترا وجود نداشت. در مطالعات مشابه اشاره‌ای به مشکلات دریچه‌ای همراه نشده بود. ترمیم دریچه میترا فقط در یک مورد انجام شد و سایر بیماران با نارسایی دریچه میترا که شدت آن حداکثر متوسط بودند، صرفاً با برداشتن تومور درمان شدند. در بررسی‌های بعدی با اکو نتایج رضایت بخش بود.

نیاز به آنژیوگرافی عروق کرونری، عمدتاً به منظور رد بیماری عروق کرونری می‌باشد که در بیماران بالای 40 سال و بیماران با احتمال درگیری عروق کرونری انجام می‌شود (42). در مطالعه ما آنژیوگرافی عروق کرونری در 92/3 درصد موارد انجام شد. که در 33/3 درصد موارد مشکل عروق کرونری داشتند.

تومورهای میکسوم در مطالعه ما هیچ موردی از عود گزارش نشد که شاید به این علت باشد که موری از میکسوم فامیلی یا متعدد نداشتیم. ولی در مورد آنژیوسارکوم مهاجم حدود ۲۱ ماه بعد عود لوکال صورت گرفت که در بررسی‌های انجام شده برای ارزیابی متاستازهای دوردست، متاستازهای مغزی، ریوی و کبدی رویت شد. باتوجه به اینکه میانگین بقای بیماران سارکوم قلبی عمل شده حدود ۴ الی ۱۱ ماه می‌باشد (67)، سورویوال ۲۴ ماهه بعد از عمل می‌تواند قابل توجه باشد.

نتایج مطالعه ما نشان می‌دهد که نتایج ما مطابق با بررسی‌های اخیر در رابطه با بروز و نتایج بعد از عمل تومورهای قلبی می‌باشد. رزکسیون جراحی تومورهای قلبی خوش‌خیم با مورتالیتی و موربیدیتی و میزان عود اندکی انجام شده و سورویوال طولانی‌مدت عالی حاصل می‌شود. از طرف دیگر، تومورهای بدخیم علیرغم جراحی و درمان‌های کمکی، به علت متاستازهای دوردست و عود موضعی، کماکان پروگنوز بدی دارند ولی مطالعات به امید بدست آوردن تشخیص زودرس و درمان مناسب در جریان است.

حدود ۳ درصد گزارش شده بود. موربیدیتی جراحی برای تومورهای بدخیم ۶۷ درصد، که دو برابر موارد خوش‌خیم بود و ریسک فاکتورهای مورتالیتی جراحی: داشتن کوموربیدیتی‌های متعدد، تشخیص و درمان تاخیری، جراحی هم‌زمان بای پس عروق کرونری و اعمال دریچه‌ای قلب، تومورهای بدخیم و علائم شدید کلاً ۴ قبل از عمل ذکر شده‌اند (22). در مطالعه ما، مورتالیتی جراحی بیمارستانی یا ۳۰ روزه وجود نداشت.

در دوره بعد از عمل، تکیکاری‌های سوپراونتریکولار، آریتمی‌های جانکشنال دوره‌ای و بلوک کامل قلبی ممکن است دیده شود و تعداد قابل‌توجهی از این بیماران نیاز به درمان‌های آنتی آریتمی و تعداد اندکی به پیس‌میکر قلبی نیاز پیدا می‌کنند (65). در مطالعه ما هم بروز ناهنجاری‌های ریتم قلبی بیمار و آریتمی‌های قلبی نسبتاً قابل‌توجه بود و در ۵ مورد (38/5 درصد) دیده شده بود.

میزان عود میکسوم‌ها حدود ۵ درصد بوده و معمولاً در طی ۵ سال اول بعد از عمل روی می‌دهند (66). به دنبال جراحی

References:

1. Straus R, Merliss R. Primary tumors of the heart. Arch Pathol 1945;39:74.
2. Reynen K. Cardiac myxomas. N Engl J Med 1995; 333:1610.
3. Fine G. Neoplasms of the pericardium and heart, in Gould (SEed). Pathology of the Heart and Blood Vessels. Springfield, IL, Charles C Thomas; 1968. P. 851.
4. Pollia JA, Gogol LJ. Some notes on malignancies of the heart. Am J Cancer 1936; 27:329.
5. Wold LE, Lie JT. Cardiac myxomas: A clinicopathologic profile. Am J Pathol 1980 101:219.
6. McAllister HA, Fenoglio JJ Jr. Tumors of the cardiovascular system, in Atlas of Tumor Pathology, Series 2. Washington: Armed Forces Institute of Pathology; 1978.
7. Silverman NA. Primary cardiac tumors. Ann Surg 1980; 91:127.
8. Reynan K. Frequency of primary tumors of the heart. Am J Cardiol 1996;77:107-16.
9. Song Y, Hu R, Yao Q. Pathological analysis of 268 cases of tumors in the heart and the pericardium. J SUN Yat-sen-Univ Med Sci 2003;24:197-201.
10. Roberts WC. Primary and secondary neoplasms of the heart. Am J Cardiol 1997;80:671-82.
11. Holley DG, Martin GR, Brenner JI, Fyfe DA, Hunta JC, Kleinman CS, Ritter SB, Silverman NH. Diagnosis and management of fetal cardiac tumors: a multicenter experience and review of published reports. J Am Coll Cardiol 1995;28:516-20.
12. Antonuzzo L, Rotella V, Mazzoni F, Doni L, Bianchini D, Garbini F, et al. Primary cardiac angiosarcoma: a fatal disease. Case Rep Med 2009;2009:591512.
13. Jain D, Maleszewski JJ, Halushka MK. Benign cardiac tumors and tumorlike conditions. Ann Diagn Pathol 2010;14(3):215-30.
14. Burke A, Jeudy J Jr, Virmani R. Cardiac tumours: an update. Heart 2008;94:117-23.
15. Reeder GS, Khandheria BK, Seward JB, Tajik AJ. Transesophageal echocardiography and cardiac masses. Mayo Clin Proc 1991;66(11):1101-9.

16. Fussen S, De Boeck BWL, Zellweger MJ, Bremerich J, Goetschalckx K, Zuber M, et al. Cardiovascular magnetic resonance imaging for diagnosis and clinical management of suspected cardiac masses and tumours. *Eur Heart J* 2011;32(12):1551-60.
17. Effert S, Domanig E. Diagnostik intraaurikularer Tumoren an grosser Thromben mit dem Ultraschall-Echoverfahren. *Dtsch Med Wochesch* 1959;84:6.
18. Crafoord C. Panel discussion of late results of mitral commissurotomy. In: Lam CR, editor. *Henry Ford Hospital international symposium on cardiovascular surgery*. Philadelphia: WB Saunders; 1955. P.202-3.
19. Elbardissi AW, Dearani JA, Daly RC, Mullany CJ, Orszulak TA, Puga FJ, et al. Survival after resection of primary cardiac tumors: a 48-year experience. *Circulation* 2008;118(14 Suppl):S7-15.
20. MacGowan SW, Sidhy P, Aherne T et al. Atrial myxoma: national incidence, diagnosis and surgical management. *Ir J Med Sci* 1993; 162: 223-6.
21. Sezai Y. Tumors of the heart. Incidence and clinical importance of cardiac tumors in Japan and operative technique for large left atrial tumors. *Thorac Cardiovasc Surg* 1990; 38:201-4.
22. Bakaen FG, Reardon MJ, Coselli JS, Miller CC, Howell JF, Lawrie GM, et al. Surgical outcome in 85 patients with primary cardiac tumors. *Am J Surg* 2003;186(6):641-7; discussion 647.
23. Yu K, Liu Y, Wang H, Hu S, Long C. Epidemiological and pathological characteristics of cardiac tumors: a clinical study of 242 cases. *Interact Cardiovasc Thorac Surg* 2007;6(5):636-9.
24. Askari B, Hasani E, Guilani L, Salehi Sh, Babakan R. A Rare Case Report of Left Atrial Angiosarcoma. *Iran J Cardiac Surg* 2013;5(1):30.
25. Pinede L, Duhaut P, Loire R: Clinical presentation of left atrial cardiac myxoma: A series of 112 consecutive cases. *Med* 2001; 80:159.
26. Carney JA. Differences between nonfamilial and familial cardiac myxoma. *Am J Surg Pathol* 1985; 64:53.
27. Coard KCM. Primary tumors of the heart: experience at the University Hospital of the West Indies. *Cardiovasc Pathol* 2007;16(2):98-103.
28. Bjessmo S, Ivert T. Cardiac myxoma: 40 years' experience in 63 patients. *Ann Thorac Surg* 1997; 63: 697-700.
29. Gelder HM, O'Brian DJ, Staples ED, Alexander JA. Familial cardiac myxoma. *Ann Thorac Surg* 1992;53:419-24.
30. Carney JA, Hruska LS, Beauchamp GD. Dominant inheritance of the complex of myxomas, spotty pigmentation, and endocrine overactivity. *Mayo Clin Proc* 1986;61:165-72.
31. Farrah MG. Familial cardiac myxoma: study of patients with myxoma. *Chest* 1994;105:65-8.
32. Tazelaar HD, Locke Pinede L, Duhaut P, Loire R. Clinical presentation of left atrial cardiac myxoma: a series of 112 consecutive cases. *Medicine* 2001;80:159-72.
33. Prichard RW. Tumors of the heart: review of the subject and report of one hundred and fifty cases. *Arch Pathol* 1951;51:98-128.
34. Garatti A, Nano G, Canziani A, Gagliardotto P, Mossuto E, Frigiola A, et al. Surgical excision of cardiac myxomas: twenty years experience at a single institution. *Ann Thorac Surg* 2012;93(3):825-31.
35. Burke AP, Virmani R. Cardiac myxoma: a clinicopathologic study. *Am J Clin Pathol* 1993;100:671-80.
36. Esmaeilzadeh M. Echocardiographic Evaluation of Intracardiac Masses. *J Teh Univ Heart Ctr* 2008; 2: 59-76.

37. St John Sutton MG, Mercier LA, Giuliani ER, Lie JT. Atrial myxomas: a review of clinical experience in 40 patients. *Mayo Clin Proc* 1980;55(6):371-6.
38. Ipek G, Erentug V, Bozbuga N, Polat A, Guler M, Kirali K, et al. Surgical management of cardiac myxoma. *J Card Surg* 2005;20(3):300-4.
39. Seino Y, Ikeda U, Shimada K. Increased expression of interleukin-6 mRNA in cardiac myxomas. *Br Heart J* 1993; 69:565.
40. Kamiya H, Yasuda T, Nagamine H, Sakakibara N, Nishida S, Kawasuji M, Watanabe G. Surgical treatment of primary cardiac tumors: 28 years experience in Kanazawa University Hospital. *Jpn Circ J* 2001;65:315-9.
41. Barreiro M, Renilla A, Jimenez JM, Martin M, Al Musa T, Garcia L, et al. Primary cardiac tumors: 32 years of experience from a Spanish tertiary surgical center. *Cardiovasc Pathol* 2013;22(6):424-7.
42. Perek B, Misterski M, Stefaniak S, Ligowski M, Puślecki M, Jemielity M. Early and long-term outcome of surgery for cardiac myxoma: experience of a single cardiac surgical centre. *Kardiologia Pol* 2011;69(6):558-64.
43. Blackmon SH, Reardon MJ. Surgical treatment of primary cardiac sarcomas. *Tex Heart Inst J* 2009;36(5):451-2.
44. Kodali D, Seetharaman K. Primary cardiac angiosarcoma. *Sarcoma* 2006;2006:39130.
45. Ho CKL, Wang E, Au WK, Cheng LC. Primary cardiac angiosarcoma of left atrium. *J Card Surg* 2009;24(5):524-5.
46. Brandt RR, Arnold R, Bohle RM, Dill T, Hamm CW. Cardiac angiosarcoma: case report and review of the literature. *Z Kardiologie* 2005;94(12):824-8.
47. Bouma W, Lexis CPH, Willems TP, Suurmeijer AJH, van der Horst ICC, Ebels T, et al. Successful surgical excision of primary right atrial angiosarcoma. *J Cardiothorac Surg* 2011;6:47.
48. Hanfling SM. Metastatic cancer to the heart: Review of the literature and report of 127 cases. *Circulation* 1960; 2:474.
49. Weinberg BA, Conces DJ Jr, Waller BF. Cardiac manifestation of non cardiac tumors: I. Direct effects. *Clin Cardiol* 1989; 12:289.
50. Miller DV, Edwards WD. Cardiovascular tumor-like conditions. *Semin Diagn Pathol* 2008;25(1):54-64.
51. Matebele MP, Peters P, Mundy J, Shah P. Cardiac tumors in adults: surgical management and follow-up of 19 patients in an Australian tertiary hospital. *Interact Cardiovasc Thorac Surg* 2010;10(6):892-5.
52. Samdarshi TE, Mahan EF, Nanda NC, Guthrie FW, Bernstein IJ, Kirklin JW. Transesophageal echocardiographic diagnosis of multicentric left ventricular myxomas mimicking a left atrial tumor. *J Thorac Cardiovasc Surg* 1992;103(3):471-4.
53. Assadian Rad M, Emkanjoo Z, Alizadeh A, Besharati S, Sadeghi M, Maleki M. Distribution of Primary Cardiac Mass in Iranian Population and Transesophageal Echocardiography Diagnostic Accuracy. *Iran Heart J* 2013; 13 (1):6-10.
54. Araoz PA, Mulvagh SL, Tazelaar HD, Julsrud PR, Breen JF. CT and MR imaging of benign primary cardiac neoplasms with echo-radiographic correlation. *Radiographics* 2000;20:1303-19.
55. Hoey E, Ganeshan A, Nader K, Randhawa K, Watkin R. Cardiac neoplasms and pseudotumors: imaging findings on multidetector CT angiography. *Diagn Interv Radiol* 2012;18:67-77.
56. Beroukhim RS, Prakash A, Buechel ER, Cava JR, Dorfman AL, Festa P, et al. Characterization of cardiac tumors in children by cardiovascular magnetic resonance imaging: a multicenter experience. *J Am Coll Cardiol* 2011;58:1044-54.

57. Perchinsky MJ, Lichtestein SV, Tyers GF. Primary cardiac tumors: forty years experience with 71 patients. *Cancer* 1997;79:1809-15.
58. Samanidis G, Perreas K, Kalogris P, Dimitriou S, Balanika M, Amanatidis G, et al. Surgical treatment of primary intracardiac myxoma: 19 years of experience. *Interact Cardiovasc Thorac Surg* 2011;13(6):597-600.
59. McCarthy PM, Piehler JM, Schaff HV, Pluth JR, Orszulak TA, Vidaillet HJ Jr, et al. The significance of multiple, recurrent, and "complex" cardiac myxomas. *J Thorac Cardiovasc Surg* 1986;91:389-96.
60. Dato GM, Benedictus M, Dato AA, et al. Long-term follow-up of cardiac myxomas (7-31 years). *J Cardiovasc Surg* 1993;34:141.
61. Herrmann MA, Shankerman RA, Edwards WD, Shub C, Schaff HV. Primary cardiac angiosarcoma: a clinicopathologic study of six cases. *J Thorac Cardiovasc Surg* 1992;103(4):655-64.
62. Gowdamarajan A, Michler RE. Therapy for primary cardiac tumors: is there a role for heart transplantation?. *Curr Opin Cardiol* 2000;15:121-5.
63. Kosuga T, Fukunaga S, Kawara T, Yokose S, Akasu K, Tayama E, et al. Surgery for primary cardiac tumors. Clinical experience and surgical results in 60 patients. *J Cardiovasc Surg (Torino)* 2002;43:581-7.
64. Bossert T, Gummert JF, Battellini R, Richter M, Barten M, Walther T, Falk V, Mohr FW. Surgical experience with 77 primary cardiac tumours. *Interact CardioVasc Thorac Surg* 2005;4:311-5.
65. Bateman TM, Gray RJ, Raymond MJ: Arrhythmias and conduction disturbances following cardiac operation for the removal of left atrial myxomas. *J Thorac Cardiovasc Surg* 1983;86:601-60.
66. Jones DR, Warden HE, Murray GF. Biatial approach to cardiac myxomas: a 30-year clinical experience. *Ann Thorac Surg* 1995; 59: 851-6.
67. Putnam JB, Sweeney MS, Colon R. Primary cardiac sarcomas. *Annal Thoracic Surgery* 1991;51(6):906-10.

PRIMARY CARDIAC TUMORS: 5 YEARS OF EXPERIENCE IN SEYED-AL-SHOHADA CARDIOVASCULAR CENTER, URMIA, IRAN

Mohammadreza Dehghani,¹ Alireza Mahoori,² Hamid Mehdizade,³ Roghie Babakan,⁴ Kamal KhademVatani⁵, Mir-Hosein Seyed Mohammadzad⁶, Behnam Askari^{7*}

Received: 6 Nov, 2015; Accepted: 15 Jan, 2016

Abstract

Background & Aims: Primary cardiac tumors are rare entities with an autopsy frequency ranging between 0.017% and 0.19%. The present study aimed to summarize 5 years of our clinical experience with surgical resection of intracardiac tumors.

Materials & Methods: In this study, 3245 consecutive cases of cardiac operations performed at Seyed-al-Shohada Cardiovascular Center between November 2009 and December 2014 were retrospectively reviewed. The data of 13 patients with open heart surgery due to cardiac tumors were selected and analyzed. All patients underwent median sternotomy and cardiopulmonary bypass.

Results: The prevalence of cardiac operations for primary cardiac tumors was 0.4% among the corresponding period cardiac operations. Of 13 operated patients, 6 were female (46.2%) and 7 male (53.8%). The average age of the patients was 15 to 82 (mean 55.1 ± 16.2). The typical presentations were cardioembolic stroke in 30.8% and congestive symptoms in 46.2%. It was an incidental finding in 23% of cases (3 patients). Myxoma (84.6%) was the most common diagnosis, typically affecting the left atrium (81.8%). Malignant tumors represented 7.7% of cases. Mean tumor dimension was 5.2 cm in largest diameter. Three patients (23%) had concomitant surgery together with tumor resection. Papillary myxoma was found in 54.5% of patients (6 of 11 myxoma) and strongly was associated with preoperative cardioembolic stroke (CVA). There were no early hospital deaths in the perioperative period, and follow-up ranged from 6 to 44 months (mean 23 months). Only one patient died during follow-up after 2 years of surgery for malignant tumor. None of the myxoma patients had tumor recurrence. At the last follow-up examination, all of patients were in functional NYHA classes I or II.

Conclusion: Surgical resection provides excellent outcome in patients with benign cardiac tumors and surgery for cardiac myxoma is associated with low long-term mortality and morbidity. Malignant tumors are a challenge despite good local tumor control because local recurrence and metastatic disease lead to limited survival.

Keywords: Cardiac myxoma, Cardiac tumors, Angiosarcoma, Primary cardiac tumors

Address: Seyed-al-Shohada Cardiovascular Center, Urmia University of Medical Sciences, Urmia, Iran

Tel: +989144414856

Email: askaribehnam@ymail.com

SOURCE: URMIA MED J 2016; 27(1): 73 ISSN: 1027-3727

¹ Assistant Professor, Fellowship in Electrophysiology, Cardiology Department, Seyed-al-Shohada Cardiovascular Center, Urmia University of Medical Sciences, Urmia, Iran

² Professor of Anesthesiology, Seyed-al-Shohada Cardiovascular Center, Urmia University of Medical Sciences, Urmia, Iran

³ Assistant Professor, Department of Cardiac Surgery, Seyed-al-Shohada Cardiovascular Center, Urmia University of Medical Sciences, Urmia, Iran

⁴ General Physician, Urmia University of Medical Sciences, Urmia, Iran

⁵ Associate Professor, Fellowship in Advanced Echocardiography, Cardiology Department, Seyed-al-Shohada Cardiovascular Center, Urmia University of Medical Sciences, Urmia, Iran

⁶ Associate Professor, Fellowship in Interventional Cardiology, Cardiology Department, Seyed-al-Shohada Cardiovascular Center, Urmia University of Medical Sciences, Urmia, Iran

⁷ Assistant Professor, Cardiac Surgery Department, Seyed-al-Shohada Cardiovascular Center, Urmia University of Medical Sciences, Urmia, Iran (Corresponding Author)