

## شکستگی ساب کاپیتال گردن فمور بعد از جوش خوردگی شکستگی اینترتروکانتریک

نسرین نوایی فر\*<sup>۱</sup>، فردین میرزا طلوعی<sup>۲</sup>، فائز باقری<sup>۳</sup>

تاریخ دریافت ۱۳۹۴/۰۷/۰۱ تاریخ پذیرش ۱۳۹۴/۰۹/۰۳

## چکیده

**مقدمه:** مورد گزارش خانم ۷۱ ساله‌ای است که بعد از تثبیت شکستگی اینترتروکانتریک هیپ و جوش خوردگی، دچار درد هیپ همان سمت شده بود و در گرافی درخواستی در مراجعه دو ماه بعد از شروع درد، شکستگی ساب کاپیتال گردن فمور همان سمت مشاهده شد. شکستگی ساب کاپیتال گردن فمور به دنبال تثبیت شکستگی اینترتروکانتریک هیپ با وسیله‌های مختلف از جمله پیچ دینامیک هیپ (Dynamic Hip Screw, DHS) در موارد نادری رخ می‌دهد. کم‌تر از ۱۲ مورد از این شکستگی در مقالات گزارش شده است. اکثر موارد گزارش شده در زنان سالمند بوده است. این شکستگی‌ها همگی بدون تروما ایجاد شده‌اند. ما در این مورد، شکستگی ساب کاپیتال را در یک خانم ۷۱ ساله بعد از جوش خوردن شکستگی اینترتروکانتریک به دنبال تثبیت با DHS گزارش می‌کنیم.

مجله پزشکی ارومیه، دوره بیست و ششم، شماره دهم، ص ۹۱۱-۹۰۸، دی ۱۳۹۴

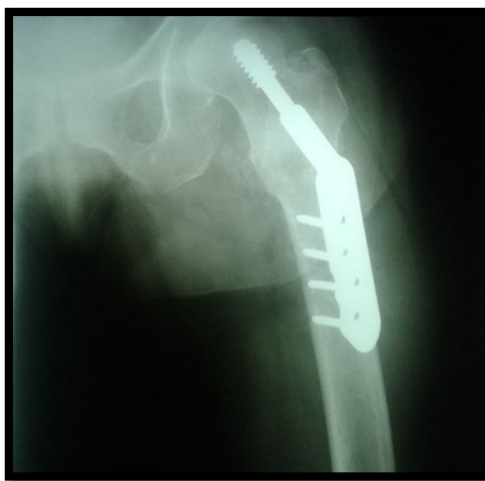
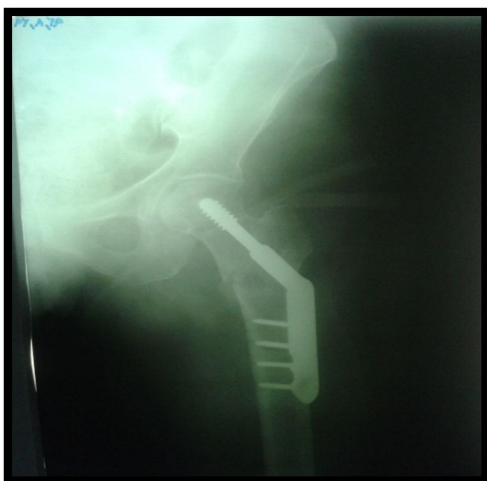آدرس مکاتبه: ارومیه، دانشگاه علوم پزشکی ارومیه، مرکز آموزشی و درمانی امام خمینی (ره)، تلفن: ۰۹۱۱۱۳۵۸۴۲۶

Email: navaeifarnasrin@yahoo.com

با جایابی مشاهده شد. شکستگی تقریباً در رأس نیل DHS (Nail) ایجاد شده بود. بیمار سابقه‌ای از تروما را ذکر نمی‌کرد. نهایتاً DHS خارج شد و بیمار تحت همی آرتروپلاستی به ای‌پولار قرار گرفت.

## گزارش مورد

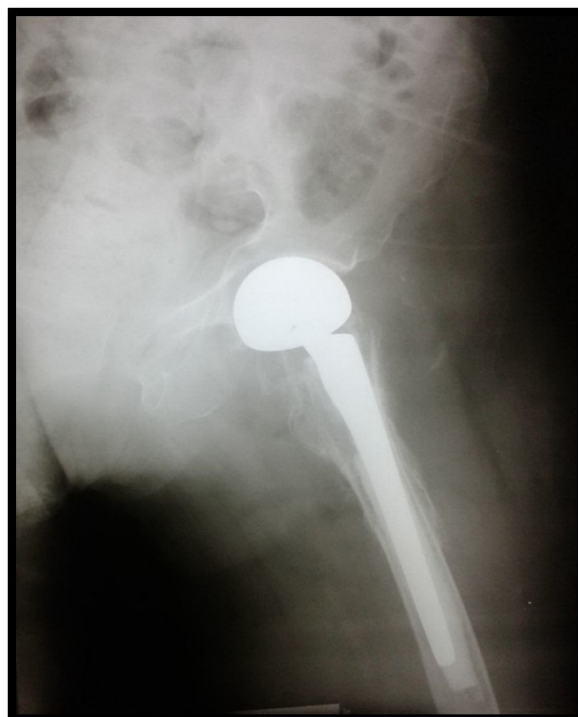
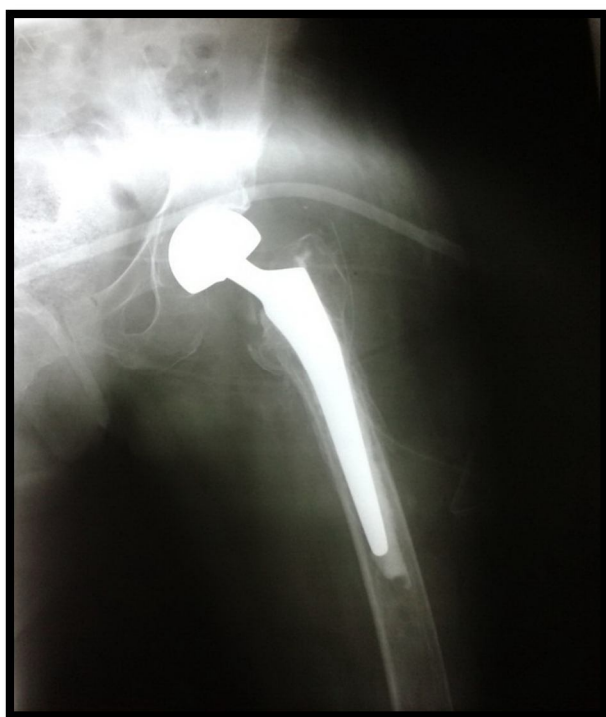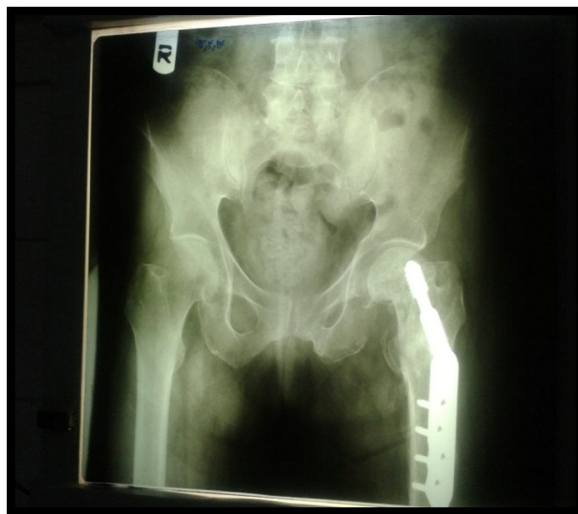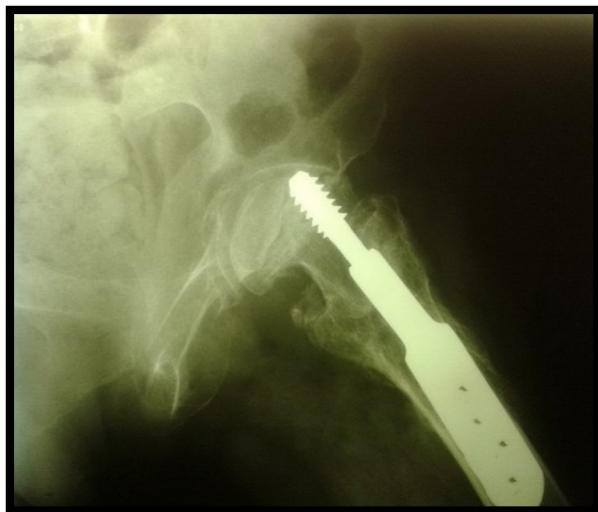بیمار خانم ۷۱ ساله ایست که ۱۲ ماه بعد تثبیت شکستگی اینترتروکانتریک هیپ چپ با DHS با شکایت درد هیپ چپ از حدود ۴ ماه قبل مراجعه کرده بود. در گرافی جدید هیپ، شکستگی ساب کاپیتال گردن فمور همان سمت



<sup>۱</sup> استادیار ارتوپدی، دانشگاه علوم پزشکی ارومیه، ارومیه، ایران (نویسنده مسئول)

<sup>۲</sup> استاد ارتوپدی، دانشگاه علوم پزشکی ارومیه، ارومیه، ایران

<sup>۳</sup> دستیار ارتوپدی، دانشگاه علوم پزشکی ارومیه، ارومیه، ایران



تثبیت کرد. زمانی که از نیل به همراه پلاک استفاده می‌شود، جهت جلوگیری از خروج نیل از سر فمور (cut out) باید Tip- Apex Distance (TAD) کمتر از ۲۵ میلی‌متر باشد. TAD مجموع فاصله رأس پیچ از آپکس سر فمور در دو نمای رخ و

### بحث

شکستگی‌های اینترتروکانتریک را می‌توان توسط وسیله‌های مختلفی از جمله پلاک DHS، ابزارهای سفالومدولاری مانند گاما نیل و پیچ‌های اینترامدولاری هیپ

در بیمار مورد گزارش این مقاله، عوامل خطر سن بالا، استئوپروز و جنس مؤنث وجود داشت. علاوه بر این، TAD در این بیمار ۲۸ میلی‌متر اندازه‌گیری شد که بالاتر از میزان موردقبول بود.

اقدامات لازم جهت جلوگیری از بروز این عارضه باید انجام گیرد. اکثر فاکتورهای مؤثر در بروز این عارضه، عوامل غیرقابل کنترل هستند. بنابراین در تعیین دقیق محل نیل باید دقت کافی را انجام داد تا حتی‌المقدور از بروز اشتباهات تکنیکی که جزو عوامل خطر قابل کنترل است، پیشگیری شود.

نیمرخ است (۳-۱). شکستگی ساب کاپیتال به دنبال تثبیت شکستگی اینترتروکانتریک با تمام ابزارهای فوق‌الذکر به صورت موردی و نادر گزارش شده است. عوامل خطر ذکر شده برای این شکستگی‌ها، استئوپروز شدید، جنس مؤنث، سن بالا و اشتباهات تکنیکی بوده است (۲، ۴، ۵).

در مواردی که وسیله تثبیت کوتاه انتخاب شده باشد، ممکن است این عارضه رخ دهد. موقعیت ایده‌آل وسیله تثبیت مانند پیچ Lag فاصله ۲۵-۵ میلی‌متری از استخوان ساب کندرال و موقعیت مرکزی به سمت ربع تحتانی در هر دو نمای رخ و نیمرخ است.

## References:

1. Wilson-MacDonald J. Subcapital fracture complicating an intertrochanteric fracture. Clin Orthop Relat Res 1985;201:147-50.
2. Mariani EM, Rand JA. Subcapital fractures after open reduction and internal fixation of intertrochanteric fractures of the hip. Report of three cases. Clin Orthop Relat Res 1989;245:165-8.
3. Parker MJ, Walsh ME. Importance of sliding screw position in trochanteric fracture. 4 cases of secondary cervical fracture. Acta Orthop Scand 1993;64(1):73-4.
4. Gogan WJ, Daum WJ, Simmons DJ, Evans EB. Subcapital fracture of the hip following an intertrochanteric fracture. A case report and literature review. Clin Orthop Relat Res 1988;232:205-9.
5. Heck BE, Ebraheim NA, Bielski RJ, Jackson WT. Femoral neck fracture following intertrochanteric fracture. J Arthroplasty 1996;11(7):873-9.

## SUBCAPITAL FEMORAL NECK FRACTURE COMPLICATING AN INTERTROCHANTERIC FRACTURE

Nasrin Navaeifar<sup>1\*</sup>, Fardin Mirzadolouei<sup>2</sup>, Faez Bagheri<sup>3</sup>

Received: 23 Sep, 2015; Accepted: 24 Nov, 2015

### Abstract

We report a 71 year-old patient with intertrochanteric fracture who had been managed with DHS and her healed fracture complicated by a subcapital femoral neck fracture.

A subcapital femoral neck fracture complicating a healed intertrochanteric fracture is rare but catastrophic event. Such cases are managed in a heterogeneous manner, i.e. there exists a mixture of cases treated by either fixed angle devices or dynamic compression hip screws (DHS). We report on a patient who developed subcapital femoral neck fractures after open reduction and internal fixation of an intertrochanteric hip fracture with a dynamic hip screw. We found 5 cases in literature with similar complication.

**Address:** Orthopedic Surgery Department, Imam Khomeini Hospital, Urmia University of Medical Sciences, Urmia, Iran

**Tel:** +98 9111358426

**Email:** navaeifarnasrin@yahoo.com

SOURCE: URMIA MED J 2016; 26(10): 911 ISSN: 1027-3727

<sup>1</sup> Assistant Professor, Orthopedic Surgery Department, Faculty of Medicine, Imam Khomeini Hospital, Urmia University of Medical Sciences, Urmia, Iran (Corresponding Author)

<sup>2</sup> Professor, Orthopedic Surgery Department, Faculty of Medicine, Imam Khomeini Hospital, Urmia University of Medical Sciences, Urmia, Iran

<sup>3</sup> Resident, Orthopedic Surgery Department, Faculty of Medicine, Imam Khomeini Hospital, Urmia University of Medical Sciences, Urmia, Iran