

استفاده توأم از اسکوربیک اسید و آگونیست آدنوزین رسپتور A1 به عنوان درمانی جدید برای ایسکمی قشر مغز - بررسی در مدل حیوانی

جلال حسن‌شاهی^۱، محمد زمانی^{۲*}، منصوره سلیمانی^۳، فهیمه زمانی^۴

تاریخ دریافت 1392/06/27 تاریخ پذیرش 1392/08/30

چکیده

پیش زمینه و هدف: امروزه سکنه مغزی یکی از علل اصلی مرگ در جهان است. متأسفانه تاکنون داروی مناسبی برای پیشگیری و درمان آن کشف نشده ولی با درمان به موقع بیماران، می‌توان عوارض آن را کاهش داد. هدف ما در این مطالعه، بررسی تأثیر نوروپروتکتیو اسکوربیک اسید و آگونیست A1 رسپتور بر عوارض ایسکمی مغزی است.

مواد و روش‌ها: این پژوهش بر روی لوب تمپورال مغز هشت گروه موش سوری انجام شد. ایسکمی با بستن شریان کاروتید مشترک القا شد و پس از آن با کاهش التهاب ناحیه ایسکمیک (به مدت یک هفته) داروها به صورت تزریق داخل صفاقی تجویز شد. اسکوربیک اسید از یک هفته قبل از ایسکمی هم تزریق شد تا اثر پیشگیرانه آن ارزیابی شود. بعد از تکمیل دوره درمان، مغز نمونه‌ها خارج گردید و فیکس شده و برای مطالعات بافت شناسی آماده شد.

یافته‌ها: رنگ‌آمیزی نیسل سلول‌های نکروتیک را در گروه‌های ایسکمیک نشان داد. تست تانل نشان داد که سلول‌های آپوپتوتیک در گروه‌های درمان به مراتب کمتر از گروه ایسکمی کنترل است. درمان تلفیقی با دو دارو اثر بسیار بهتری نسبت به درمان با یک دارو دارد.

نتیجه گیری: این مطالعه نشان داد که درمان با ویتامین C و آگونیست A1 رسپتور، مخصوصاً درمان تلفیقی این دو دارو می‌تواند کاهش چشمگیری را در ضایعات ایجاد شده توسط ایسکمی در لوب تمپورال داشته باشد.

واژگان کلیدی: ایسکمی مغزی، اثرات نوروپروتکتیو، آگونیست آدنوزین رسپتور A1، اسکوربیک اسید، مدل حیوانی

مجله پزشکی ارومیه، دوره بیست و چهارم، شماره یازدهم، ص ۸۷۱-۸۶۲، بهمن ۱۳۹۲

آدرس مکاتبه: اصفهان، دانشگاه علوم پزشکی اصفهان، تلفن: ۰۳۱۱-۶۶۸۵۴۹۰

Email: hasanshahij@gmail.com

مقدمه

مغز انسان از تعداد زیادی سلول عصبی به نام نورون ساخته شده است. (۱). کورتکس، نیم‌کره‌های مغزی را احاطه می‌کند و دارای چندین لایه سلولی است و در اعمال بسیاری مانند بازخوانی یک فکر یا تصویر از حافظه نقش دارد (۲). نورون‌های قشر مغز با دیگر نورون‌ها از طریق آکسون‌ها در ارتباط هستند.

سطح نیم‌کره‌های مغز به چهار لوب تقسیم شده است. لوب فرونتال، لوب پاریتال، لوب تمپورال، لوب اکسیپیتال (۳) لوب تمپورال زیر شیار طرفی قرار گرفته است. سطح تحتانی لوب تمپورال در امتداد سطح تحتانی لوب اکسی پیتال بوده و سطح تنتوریال نیمکره را تشکیل می‌دهد (۴).

مغز انسان از تعداد زیادی سلول عصبی به نام نورون ساخته شده است. (۱). کورتکس، نیم‌کره‌های مغزی را احاطه می‌کند و دارای چندین لایه سلولی است و در اعمال بسیاری مانند بازخوانی یک فکر یا تصویر از حافظه نقش دارد (۲). نورون‌های قشر مغز با دیگر نورون‌ها از طریق آکسون‌ها در ارتباط هستند.

^۱ کارشناسی ارشد فیزیولوژی، گروه فیزیولوژی، دانشکده پزشکی، دانشگاه علوم پزشکی تهران، ایران

^۲ دکترای آناتومی، گروه علوم تشریح، دانشکده پزشکی، دانشگاه علوم پزشکی اصفهان، ایران (نویسنده مسئول)

^۳ استادیار گروه بافت شناسی، دانشکده پزشکی، دانشگاه علوم پزشکی تهران، ایران

^۴ کارشناسی پرستاری، گروه پرستاری، دانشکده پرستاری، دانشگاه علوم پزشکی اصفهان، ایران

به کاهش خون‌رسانی به اندام یا ناحیه‌ای از بدن ایسکمی می‌گویند که در پی این ضایعه مقدار اکسیژن و مواد مغذی در بافت‌ها کاهش یافته و به دنبال آن معمولاً مرگ سلولی و اختلال در عملکرد آن قسمت مشاهده می‌شود (۷-۵).

ایسکمی مغزی به‌عنوان مهم‌ترین نوع ایسکمی شناخته شده است. به کاهش میزان متابولیت‌های مغزی در اثر کاهش جریان خون، ایسکمی مغزی می‌گویند که منجر به کاهش ذخیره اکسیژن در مغز و هایپوکسی مغزی می‌شود.

در نتیجه سکنه مغزی روی می‌دهد و بافت مغز می‌میرد (۹،۸). به دنبال اختلال در جریان خون مغزی و ایسکمی، تغییر در ارتباطات ساده بیوشیمیایی و فیزیولوژیکی ایجاد می‌شود. این تغییرات شامل: کاهش عوامل پارانرژی، اسیدوز ناشی از تولید بی‌هوای لاکتات و عدم جریان مجدد خون در اثر تورم آستروسیت‌ها و فشار به عروق مغزی است (۱۰).

آسیب‌های ریپرفیوژن به آسیب‌هایی می‌گویند که در اثر بازگشت مجدد خون به بافت پس از یک دوره ایسکمیک ایجاد می‌شود. زمانی که مقدار اکسیژن و مواد مغذی در بافت کاهش پیدا می‌کنند وضعیتی ایجاد می‌شود که در آن بازگشت جریان خون بجای بازگشت فعالیت نرمال بافت، باعث التهاب و آسیب‌های شدیدتری می‌شود. این آسیب‌ها از طریق القای استرس اکسیداتیو ایجاد می‌شوند (۱۲،۱۱). وقتی جریان خون به دنبال رفع عامل انسداد مجدداً برقرار می‌گردد، جریان بازگشتی به بافت‌ها باعث بازگشت اکسیژن به سلول‌ها می‌شود که منجر به تهاجم اکسیژن به بافت‌ها و آسیب‌های ناشی از تولید و تهاجم رادیکال‌های سوپراکسید می‌گردد که می‌تواند بر روی سلول‌ها تأثیر گذاشته و باعث نکرور و آپوپتوز بافتی گردد. کاهش اثرات ایسکمی به مداخلات سریع پزشکی برای کاهش دادن وسعت نکرور و آپوپتوز بستگی دارد. یکی از راه‌هایی که به کمک آن می‌توان، اثرات سوء ناشی از ایسکمی را در مغز کاهش داد استفاده از آنتی‌اکسیدان‌ها است (۱۳-۱۵). ویتامین C پالمیتات در آماده‌سازی آنتی‌اکسیدان‌های تجاری مورد استفاده قرار می‌گیرد. این ویتامین محلول در آب است و در تمامی مایعات بدن وجود دارد. به همین دلیل یکی از خطوط دفاعی بدن است. ولی نمی‌تواند در بدن ذخیره شود، بنابراین باید به طور منظم و پیوسته میوه و سبزی مصرف کرد. نیاز روزانه آن ۶۰ میلی‌گرم است و نگهداری طولانی مدت در یخچال، پختن، گرمای هوا، نور و دخانیات باعث از بین رفتن این ویتامین می‌شوند. از این رو افراد سیگاری به این ویتامین نیاز بیشتری دارند. همچنین شیر مادر نیز دارای مقادیری از ویتامین C می‌باشد و به همین جهت

زنان باردار باید مقدار بیشتری از این ویتامین مصرف کنند (۱۶). ویتامین C از جمله آنتی‌اکسیدان‌های قوی و در دسترس است که با یک رژیم غذایی مناسب می‌توان میزان آن را در بدن در حد مورد نیاز حفظ کرد. از منابع غذایی سرشار از ویتامین C می‌توان به: انواع مرکبات، فلفل سبز، سبزیجات برگ سبز، توت فرنگی و گوجه فرنگی اشاره کرد (۱۷-۱۹). رسپتور A₁ از خانواده رسپتورهای پورینرژیک است که توزیع گسترده‌ای در سراسر بدن دارد. این رسپتورهای گلیکوپروتئینی فعالیت‌های زیادی را بر روی سلول انجام می‌دهند که از آن جمله می‌توان به فعال کردن آدنوزین سیکلاز، فسفولیپاز C، جابه‌جایی سدیم و کلسیم و نیز اثر بر روی کانال‌های کلسیم و کلر و پتاسیم اشاره کرد. یکی از عملکردهای مهم این رسپتور، افزایش مقاومت سلول در برابر انواع استرس‌های محیطی است که به دنبال فعال شدن آن، مرگ برنامه‌ریزی شده سلول یا آپوپتوز به تأخیر افتاده و به سلول فرصت ترمیم می‌دهد (۲۰-۲۲).

هدف از این مطالعه بررسی اثر حفاظتی آگونیست آدنوزین رسپتور و نیز اسکوربیک اسید و تلفیق آن دو بر روی نورون‌های قشر تمپورال مغز در مواقع بروز ایسکمی است. ما به این علت نورون‌های موجود در ناحیه تمپورال را مورد بررسی قرار دادیم که از حساسیت فوق‌العاده بالاتری در برابر هایپوکسی برخوردارند و در برابر تجمع رادیکال‌های آزاد به دنبال عواملی مثل ایسکمی - ریپرفیوژن در این ناحیه فوق‌العاده آسیب پذیرند. هدف از انجام این تحقیق بررسی اثر حفاظتی آگونیست آدنوزین رسپتور و نیز اسکوربیک اسید و تلفیق آن دو بر روی نورون‌های قشر تمپورال مغز در مواقع بروز ایسکمی و نهایتاً کاهش عوارض متعاقب آن بوده است.

در این مطالعه از CPA به عنوان آگونیست اختصاصی و از DPCPX به عنوان آنتاگونیست اختصاصی A₁ رسپتور و از DMSO به عنوان حلال آن‌ها استفاده شد.

مواد و روش‌ها

حیوانات:

در این تحقیق از تعداد ۵۶ سر موش سوری نر بالغ نژاد-bulb با وزن ۳۵-۴۰ گرم و با سن چهار هفته (موسسه رازی ایران) برای ایجاد مدل استاندارد ایسکمی گلوبال مغزی استفاده شد. موش‌ها در یک اتاق مخصوص در دمای $21 \pm 1C$ نگهداری می‌شدند (با رطوبت $50 \pm 10\%$) و در یک سیکل ۲۴ ساعته که ۱۲ ساعت در نور و ۱۲ ساعت در تاریکی قرار داشتند. حیوان‌ها به آب

DPCPX+AA: گروه تلفیق اسکوربیک اسید و

آنتاگونیست.

• القای ایسکمی:

ابتدا موش‌ها با کتامین (100 mg/kg) و زایلوزین (10 mg/kg)

بیهوش شدند و بعد از آن ایسکمی با جراحی ناحیه قدامی - طرفی گردن با مشخص شدن غلاف کاروتید و سپس بستن شریان کاروتید مشترک توسط کلمپ میکروبولداگ به مدت ۱۵ دقیقه القا شد. تا یک هفته بعد از ایسکمی برای کاهش التهاب ناحیه ایسکمیک و به دلیل اینکه جذب این داروها در ناحیه التهاب کم است هیچ دارویی تزریق نشد و بعد از گذشت یک هفته، مجدداً به مدت یک هفته‌ی دیگر داروها به صورت داخل صفاقی به گروه‌های درمان تزریق شد و سپس مغز موش‌ها توسط پرفیوژن با پارافرمالدئید فیکس شد و نمونه‌ها برای بررسی میکروسکوپی آماده شدند. برای مطالعات میکروسکوپی رنگ‌آمیزی بافتی انجام شد که در این رنگ‌آمیزی از رنگ کرزیل ویوله (نیسل) برای نشان دادن سلول‌های نکروتیک و از تست تانل برای نشان دادن سلول‌های آپوپتوتیک استفاده شد.

پردازش آماری داده‌ها:

طرح کلی این تحقیق در قالب طرح کاملاً تصادفی (Randomized Design Completely) و کلیه اطلاعات ثبت شده در طول آزمایش به وسیله آنالیز واریانس یک طرفه (one-way ANOVA) و تست LSD به عنوان Post Hoc، جهت مقایسه میانگین‌ها مورد

تجزیه و تحلیل قرار گرفت. اختلافات بین میانگین‌ها در تیمارهای مختلف با سطح اطمینان $P < 0.05$ تعیین گردید. کلیه عملیات مربوطه به وسیله نرم‌افزار SPSS مورد سنجش قرار گرفت.

یافته‌ها

نتایج مورفولوژی بافتی و آنالیز اطلاعات حاصل از رنگ‌آمیزی نیسل (کرزیل ویوله):
عکس‌های حاصل از رنگ‌آمیزی نیسل تراکم سلول‌های سالم و نکروتیک را در گروه‌های مختلف نشان می‌دهد. این سلول‌های نکروتیک در تصاویر مربوطه با هسته‌های نامنظم و رنگ گرفتگی شدید هسته توسط رنگ کرزیل ویوله (نیسل) دیده می‌شوند.

لوله کشی و غذای مخصوص موش (شرکت خوراک دام پارس، کرج) دسترسی داشتند. در ضمن، بررسی بر اساس پروتکل‌ها و دستورالعمل‌های توصیه شده توسط انستیتو ملی بهداشت آمریکا برای نگهداری و استفاده از حیوانات آزمایشگاهی و راهکارهای علمی موجود در داخل کشور به انجام رسید.

• گروه‌های تحت بررسی:

۱- گروه Intact (n=7)

۲- گروه کنترل ایسکمی. (n=7)

۳- گروه ایسکمی که حامل آگونیست A1

رسپتور را دریافت کردند. (حامل آگونیست و آنتاگونیست DMSO است). (n=7)

۴- گروه درمان که شامل پنج زیر گروه است:

AA: Pre treatment که از یک هفته قبل از ایسکمی

اسکوربیک اسید دریافت کردند و پس از گذشت یک هفته از ایسکمی هم، روزانه و باز به مدت یک هفته اسید اسکوربیک را دریافت کردند (100mg/kg (n=7)).

CPA: Post treatment که آگونیست A1 رسپتور را از

روز هفتم بعد از ایسکمی به مدت هفت روز دریافت کردند (1mg/kg CPA. (n=7)).

CPA+AA: Pre & Post treatment که علاوه بر

اسکوربیک اسید قبل و بعد از ایسکمی، آگونیست A1 رسپتور را هم بعد از ایسکمی دریافت کردند (n=7).

DPCPX: Post treatment که آنتاگونیست A1

رسپتور را از روز هفتم بعد از ایسکمی به مدت ۷ روز دریافت کردند. (2.25mg/kg DPCPX (n=7)).

DPCPX+AA: Pre & Post treatment که علاوه بر

اسکوربیک اسید قبل و بعد از ایسکمی، آنتاگونیست A1 رسپتور را هم بعد از ایسکمی دریافت کردند (n=7).

• اختصارات:

AA: اسکوربیک اسید.

CPA: آگونیست آدنوزین رسپتور.

DPCPX: آنتاگونیست آدنوزین رسپتور.

CPA+AA: گروه تلفیق اسکوربیک اسید و آگونیست.

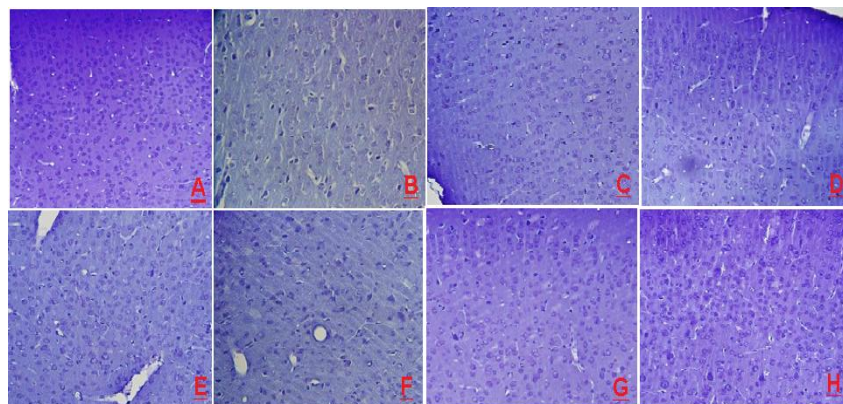
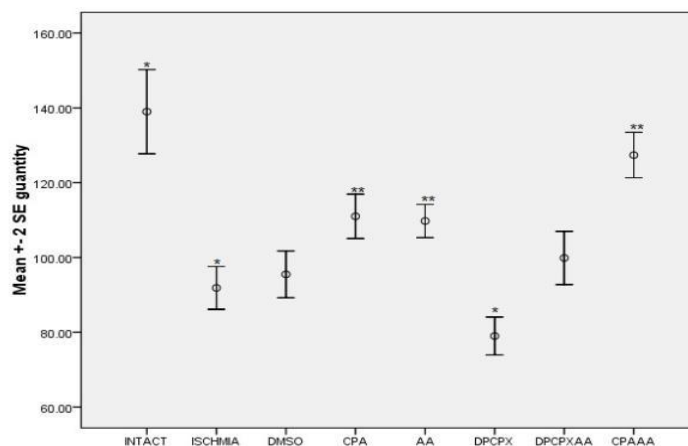


Fig 1

شکل شماره (۱):

A: رنگ آمیزی نیسل در گروه Intact (400x) هسته سلول‌ها در این تصویر نشانگر سالم بودن تمامی سلول‌ها است.
 B: رنگ آمیزی نیسل در گروه Ischemia (400x) هسته‌های تیره نشانگر سلول‌های نکروتیک متعاقب ایسکمی است.
 C: رنگ آمیزی نیسل در گروه DMSO (400x) تعداد سلول‌های نکروتیک (تیره) نشانگر عدم اثر قابل توجه این ماده بر عوارض ایسکمی است.
 D: رنگ آمیزی نیسل در گروه AA (400x) اسکور بیک اسید شمار سلول‌های نکروتیک (تیره) را کاهش داده است و باعث حفظ تراکم سلول‌های سالم (روشن) شده است.
 E: رنگ آمیزی نیسل در گروه CPA (400x) آگونیست اندوزین رسپتور باعث حفظ تراکم سلولی در لوب تمپورال و کاهش سلول‌های نکروتیک (تیره) شده است.
 F: رنگ آمیزی نیسل در گروه DPCPX (400x) آنتاگونیست اندوزین رسپتور باعث مرگ شدید سلولی در ناحیه ایسکمیک شده است.
 G: رنگ آمیزی نیسل در گروه DPCPX+AA (400x) اسکور بیک اسید تا حدودی اثرات مخرب آنتاگونیست اندوزین رسپتور را تعدیل کرده است.
 H: رنگ آمیزی نیسل در گروه CPA+AA (400x) تلفیق اسکور بیک اسید و آگونیست اندوزین رسپتور شمار سلول‌های نکروتیک (تیره) به شدت کاهش داده و تراکم سلولی ناحیه را حفظ کرده است.



نمودار شماره (۱): مقایسه تراکم سلول‌های سالم در لوب تمپورال مغز در گروه‌های تحت بررسی. شمار سلول‌های گروه intact و گروه‌های درمانی CPA, AA, CPA+AA با گروه ایسکمی تفاوت معنی‌داری نشان می‌دهد. DPCPX هم با گروه ایسکمی تفاوت معنی‌داری دارد که نشانگر تشدید عوارض ایسکمی با مصرف این ماده است. * $P < 0.001$ درمان تلفیقی نسبت به درمان مجزا با هر یک از داروها اختلاف معنی‌داری دارد ($P < 0.05$).

جداگانه کمتر بود. استفاده از آنتاگونیست A1 رسپتور باعث مرگ‌ومیر شمار زیادتری از نورون‌ها شد (حتی از گروه ایسکمی هم سلول نکروتیک بیشتری دیده شد) و تراکم سلولی به‌طور چشمگیری کاهش یافته بود. در گروه intact سلول نکروتیکی دیده نشد.

رنگ‌آمیزی‌های بافتی با کرزیل ویوله نسبت سلول‌های سالم به سلول‌های نکروتیک را در مقاطع بافتی نشان داد. در گروه‌های درمانی (آگونیست، اسکوربیک اسید) سلول نکروتیک به‌طور چشمگیری کمتر و تراکم نورون‌های سالم بیشتر از گروه ایسکمی کنترل بود. سلول نکروتیک در گروهی که هر دو دارو را به صورت تلفیقی دریافت کرده بودند نسبت به دریافت داروها به صورت

نتایج مورفولوژی بافتی و آنالیز اطلاعات حاصل از تست تانل:

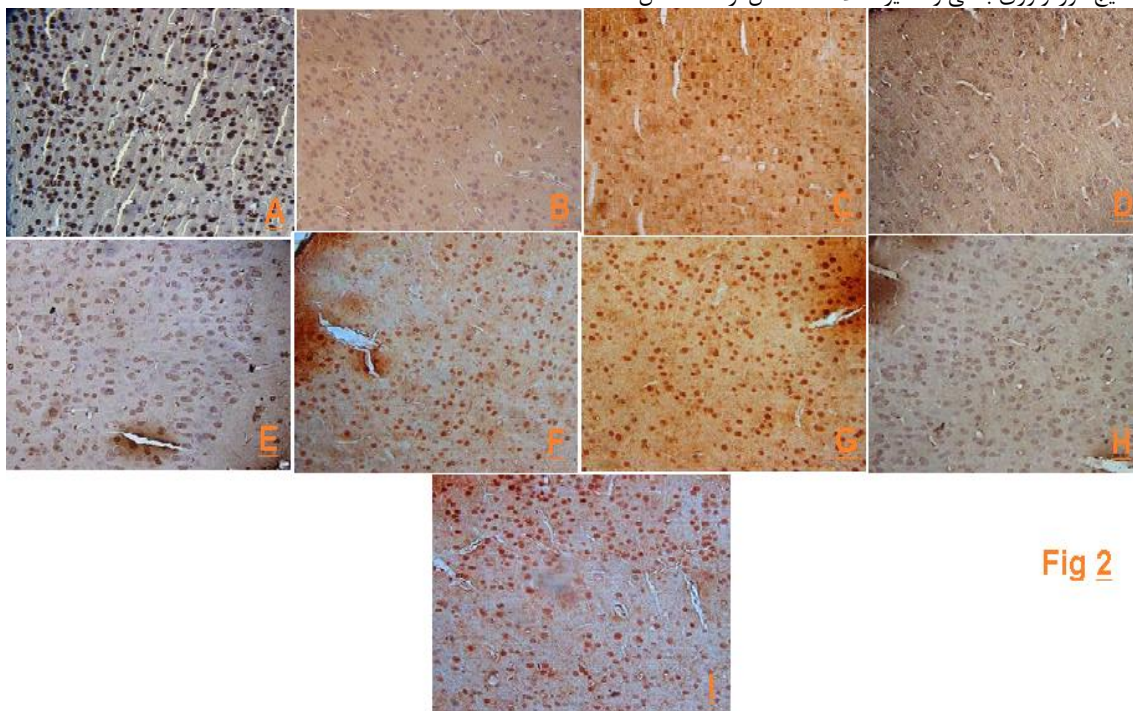
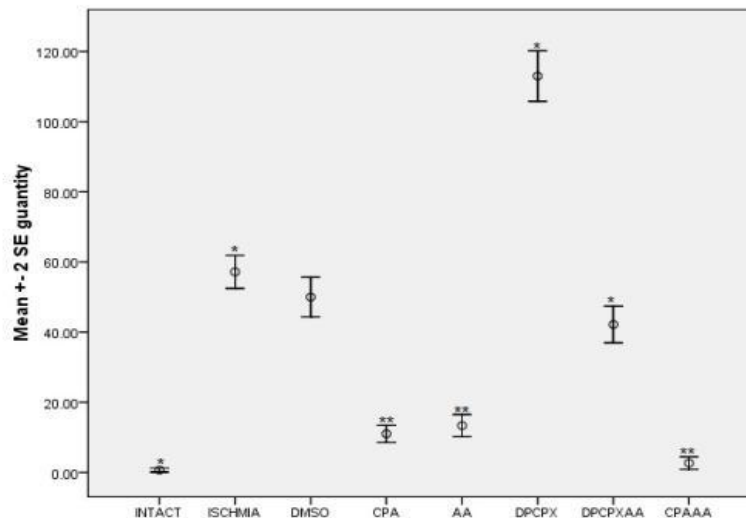


Fig 2

شکل شماره (۲):

- A : کنترل مثبت. شمار بسیار زیاد سلول تانل مثبت در این گروه دیده می‌شود که به دلیل استفاده از Danes با تانل رنگ می‌شوند. (400x)
- B : Intact. سلول تانل مثبتی دیده نمی‌شود. (400x)
- C : ایسکمی. شمار زیاد سلول‌های تانل مثبت در این گروه دیده می‌شود. (سلول‌های پر رنگ) (400x)
- D : AA. تعداد کمی سلول تانل مثبت در این گروه دیده می‌شود. (400x)
- E : CPA. تعداد کمی سلول تانل مثبت در این گروه دیده می‌شود. (400x)
- F : DMSO. شمار زیاد سلول‌های تانل مثبت در این گروه دیده می‌شود. (400x)
- G : DPCPX. شمار بسیار زیاد سلول‌های تانل مثبت در این گروه دیده می‌شود. (400x)
- H : CPA+AA. شمار بسیار کمی سلول تانل مثبت در این گروه دیده می‌شود. (400x)
- I : DPCPX+AA. شمار سلول تانل مثبت در این گروه هم زیاد است. (400x)



نمودار شماره (۲): مقایسه تراکم سلول‌های آپوپتوتیک در لوب تمپورال در گروه‌های تحت بررسی با تست تانل، شمار این سلول‌ها در گروه intact و گروه‌های درمانی با گروه ایسکمی کنترل تفاوت معنی‌داری دارد. $(P < 0.001)$ *. درمان تلفیقی نسبت به درمان مجزا با هر یک از داروها اختلاف معنی‌داری دارد. $(P < 0.05)$ *

که در این تحقیق استفاده شد نیز نشان داد که بستن هردو کاروتید مشترک (CCO) به مدت ۱۵ دقیقه موجب مرگ سلولی گسترده در لوب تمپورال مغز می‌شود، به طوری که کاهش معنی‌داری در میانگین تعداد سلول‌های سالم در کورتکس تمپورال در گروه ایسکمی کنترل و نیز گروه درمانی آنتاگونیست نسبت به سایر گروه‌های درمانی به وجود آمد.

مطالعات با کمک اتورادیوگرافی تجمع رسپتورهای A1 را در مغز نشان دادند و نقش نوروپروتکتیو آن در بیماری‌های مغز مغزی هم در سال ۲۰۰۷ تایید شد (۲۷). مطالعات قبلی نشان می‌دهند وقتی ایسکمی ایجاد می‌شود بیان این رسپتور در نورون‌های مغز افزایش می‌یابد (۲۸). همچنین بیان شد که آگونیست رسپتور آدنوزین می‌تواند مانع مرگ نورون‌های منطقه ایسکمیک در قشر مغز گردد و اثرات درمانی در برابر ایسکمی مغزی از خود نشان می‌دهد (۲۹).

تزریق CPA به‌عنوان آگونیست اختصاصی رسپتور آدنوزین نیز در این مطالعه اثر نوروپروتکتیو آن را بر روی نورون‌ها، به خصوص نورون‌های لوب تمپورال نشان داد.

مطالعات زیادی در زمینه نقش نوروپروتکتیو ویتامین C صورت گرفته و اثر حفاظتی آن حتی روی حیوانات دیابتی که دچار ایسکمی می‌شوند به اثبات رسیده است و نیز در مغز حیوانات تازه متولد شده نیز در هنگام هیپوکسی می‌تواند باعث کاهش مرگ و

تصاویر مربوط به تست تانل سلول‌های در حال آپوپتوز را در گروه‌های تحت بررسی نشان می‌دهد. این نورون‌ها در این تست با هسته‌های قهوه‌ای پر رنگ و البته کوچک و گرد شناخته می‌شوند. این نورون‌ها در گروه‌های درمان کمتر ولی در گروه ایسکمی کنترل به وفور دیده می‌شوند. آنتاگونیست A1 رسپتور هم شمار این نورون‌ها را بسیار افزایش می‌دهد.

در هر دو تست با استفاده از داروها شمار سلول‌های در حال آپوپتوز و سلول‌های نکروتیک کاهش قابل توجهی داشته است که نشان دهنده تأثیر این دو دارو در کاهش عوارض ایسکمی بوده است و مهم‌تر اینکه درمان ترکیبی این دو دارو با هم تأثیر بیشتری نسبت به درمان توسط این دو دارو به صورت جداگانه بود.

بحث

رادیکال‌های آزاد بر اثر متابولیسم طبیعی و همچنین به دنبال تنش‌های محیطی، در بدن تولید و تجمع می‌یابند. بدن برای حذف این رادیکال‌ها از آنتی‌اکسیدان‌ها استفاده می‌کند. هنگام بروز ایسکمی افزایش بالای این رادیکال‌ها را داریم (۲۴، ۲۳).

محققین در مطالعه‌ای نشان دادند که مدل ایسکمی گلوبال مغزی موجب نورودژنراسیون وسیع در مغز می‌شود (۲۵). مطالعات Juhani Sivenius و همکارانش هم نشان داد که ایسکمی گلوبال مغزی سبب مرگ نورون‌های مغزی می‌گردد (۲۶). مدل ایسکمی

می‌شود (که عمدتاً با فعالیت‌های خانواده کاسپازها و سیتوکروم C میتوکندری در ارتباط است). نورون در این حالت فرصت کافی برای ترمیم غشاء و ساختارهای آسیب دیده را بدست می‌آورند. مجدداً می‌توانند فعالیت طبیعی خود را از سر گیرند. با توجه به تست‌های انجام شده مشخص شد که استفاده از این دو ماده به صورت تلفیقی اثرات مطلوب تری را نسبت به مصرف هر دارو به تنهایی دارد بطوریکه هر یک از داروها با اثر متفاوت خود قسمتی از ضایعه را تعدیل می‌کند. هنگامی که میزان مواد مخرب در اطراف سلول‌های آسیب دیده زیاد باشد و میزان آنتی‌اکسیدان‌ها برای خنثی سازی آن کافی نباشد و آسیبی به اجزای نورون‌ها وارد آید، آگونیست A1 رسپتور مانع شروع فرآیندهای شروع کننده آپوپتوز شده و زمان لازم برای ترمیم را در اختیار نورون قرار می‌دهد. روی هم رفته مصرف این دو دارو به طور همزمان، کاهش مرگ و میر نورون‌ها به طور چشمگیر شده است که نتیجه آن کاهش عوارض متعاقب ایسکمی خواهد بود.

نتیجه گیری

استفاده از ویتامین C در رژیم غذایی علاوه بر تأمین مقدار مورد نیاز روزانه باعث ذخیره این ماده در بدن می‌شود. در هنگام بروز ایسکمی مغزی این ذخیره می‌تواند اثرات سوء ایسکمی را کاهش دهد. استفاده از این ماده بعد از بروز ایسکمی باعث کاهش تخریب نورون‌ها می‌شود. آگونیست آدنوزین رسپتور می‌تواند به عنوان یک داروی ارزشمند در کاهش عوارض ایسکمی مغزی مورد استفاده قرار گیرد. مهم‌تر اینکه هنگام بروز ایسکمی با استفاده تلفیقی از این دو دارو می‌توان وسعت ناحیه‌ی ایسکمیک را به شدت کاهش داد و در نتیجه عوارض بعدی به طور وسیع کاهش می‌یابد.

میر نورون‌ها شود. استفاده کافی از این آنتی‌اکسیدان در رژیم غذایی می‌تواند ذخیره مناسبی از آن را برای شرایط بحرانی در کبد فراهم آورد، میزان این ذخیره می‌تواند از ۱۵۰ تا ۴۰۰ میکروگرم در هر گرم بافت کبد متغیر باشد (۳۰).

در این مطالعه با تزریق اسکوربیک اسید قبل از القای ایسکمی نقش پیشگیرانه این آنتی‌اکسیدان در برابر عوارض ایسکمی و تأثیر درمانی آن بعد از القای ایسکمی مورد بررسی قرار گرفت. مشخص شد که در گروه تحت درمان با آن مرگ و میر نورونی نسبت به گروه ایسکمی کنترل کاهش محسوسی دارد.

در این مطالعه ما با استفاده از رنگ‌آمیزی بافتی نیسل و تست تانل سعی کردیم تا کلیه نتایج بدست آمده را از همه زوایا مورد بررسی قرار دهیم و بتوانیم داده‌های مربوط به هر تست را با سایر داده‌ها مقایسه کنیم تا از صحت آن اطمینان حاصل کنیم. در رنگ‌آمیزی نیسل کاهش سلول‌های نکروتیک در گروه‌های درمانی دیده شد و تست تانل این کاهش را در مورد سلول‌های آپوپتوتیک اثبات کرد. در مجموع آنالیز داده‌های بدست آمده از تست‌های این مطالعه نشان داد که استفاده از آنتی‌اکسیدان‌هایی مثل ویتامین C به صورت یک عامل پیشگیرانه و نیز یک عامل درمانی می‌تواند با کاهش آسیب‌های ناشی از رادیکال‌های آزاد در شرایط استرس‌زا، آسیب‌های وارده به نورون‌ها را کاهش و در نتیجه بقای نورون‌های لوب تمپورال مغز افزایش دهد. چون این ویتامین در مرکبات و سبزی‌ها به مقدار فراوانی یافت می‌شود و برای اکثر افراد قابل دسترس می‌باشد لذا می‌توان از آن به راحتی در گروه‌های در معرض خطر استفاده کرد. با برنامه غذایی مناسب ذخیره‌ای کافی از آن را برای مواقع ضروری در بدن ایجاد کرد. فعال کردن آدنوزین رسپتورهای غشای این نورون‌ها نیز مانع شروع آپوپتوز سلولی

References:

1. Bedard A-C, Nichols S, Barbosa JA, Schachar R, Logan GD, Tannock R. The development of selective inhibitory control across the life span. *Dev Neuropsychol* 2002;21(1):93-111.
2. Silva-Gomez AB, Rojas D, Juarez I, Flores G. Decreased dendritic spine density on prefrontal cortical and hippocampal pyramidal neurons in postweaning social isolation rats. *Brain Res* 2003; 983: 128-13.
3. Noroozian M, Lotfi J, Ghassemzadeh H. Academic achievement and learning abilities in left handers: guilt or gift *Cortex* 2002;38(5):779-85.
4. Knake S, Haag A, Hamer HM, Dittmer C, Bien S, Oertel WH, et al. Language lateralization in patients with temporal lobe epilepsy: a comparison of functional transcranial Doppler sonography and the Wada test. *Neuroimage* 2003;19(3):1228-32.
5. Ragusa M, Vannucci J, Cagini L. Left main bronchus resection and reconstruction. A single

- institution experience. *J Cardiothorac Surg* 2012;7:29.
6. Hadjinikolaou L, Kotidis K, Galinanes M. Relationship between reduced elasticity of extra cardiac vessels and left main stem coronary artery disease. *Eur Heart J* 2004; 25: 508–13.
 7. Bernard SA, Gray TW, Buist MD, Jones BM, Silvester W, Gutteridge G, et al. Treatment of comatose survivors of out-of-hospital cardiac arrest with induced hypothermia. *N Engl J Med* 2002;346(8):557–63.
 8. Nussmeier NA. A review of risk factors for adverse neurologic outcome after cardiac surgery. *J Extra Corpor Technol* 2002;34:4–10
 9. Wityk RJ, Goldsborough MA, Hillis A, Beauchamp N, Barker PB, Borowicz LM Jr, et al. Diffusion- and perfusion-weighted brain magnetic resonance imaging in patients with neurologic complications after cardiac surgery. *Arch Neurol* 2001;58(4):571–6.
 10. Doyle KP, Simon RP, Stenzel-Poore MP. Mechanisms of ischemic brain damage. *Neuropharmacology* 2008;55(3):310–8.
 11. Huang L, Chen N, Ge M, Zhu Y, Guan S, Wang J-H. Ca²⁺ and acidosis synergistically lead to the dysfunction of cortical GABAergic neurons during ischemia. *Biochem Biophys Res Commun* 2010;394(3):709–14.
 12. Simonová Z, Sterbová K, Brozek G, Komárek V, Syková E. Postnatal hypobaric hypoxia in rats impairs water maze learning and the morphology of neurones and macroglia in cortex and hippocampus. *Behav Brain Res* 2003;141(2):195–205.
 13. Ge P, Zhao J, Li S, Ding Y, Yang F, Luo Y. Inhalation of hydrogen gas attenuates cognitive impairment in transient cerebral ischemia via inhibition of oxidative stress. *Neurol Res* 2012;34(2):187–94.
 14. Smith ML, Auer RN, Siesjö BK. The density and distribution of ischemic brain injury in the rat following 2-10 min of forebrain ischemia. *Acta Neuropathol* 1984;64(4):319–32.
 15. Elzawahry H, Hernandez-Frau PE. Reperfusion Injury in Stroke. 2013 [cited 2014 Jan 11]; Available from: <http://emedicine.medscape.com/article/1162437-overview>
 16. Frei B, Trabe MG. The new US Dietary Reference Intakes for vitamins C and E. *Redox Rep* 2001;6(1):5–9.
 17. Iwata N, Okazaki M, Kamiuchi S, Hibino Y. Protective Effects of Oral Administrated Ascorbic Acid against Oxidative Stress and Neuronal Damage after Cerebral Ischemia/Reperfusion in Diabetic Rats. *J Health Sci* 2010;56(1):20–30.
 18. Iwata N, Okazaki M, Kamiuchi S, Hibino Y. Protective Effects of Oral Administrated Ascorbic Acid against Oxidative Stress and Neuronal Damage after Cerebral Ischemia/Reperfusion in Diabetic Rats. *J Health Sci* 2010;56(1):20–30.
 19. Miura S, Ishida-Nakajima W, Ishida A, Kawamura M, Ohmura A, Oguma R, et al. Ascorbic acid protects the newborn rat brain from hypoxic-ischemia. *Brain Dev* 2009;31(4):307–17.
 20. Yang J-N, Chen J-F, Fredholm BB. Physiological roles of A1 and A2A adenosine receptors in regulating heart rate, body temperature, and locomotion as revealed using knockout mice and caffeine. *Am J Physiol Heart Circ Physiol* 2009;296(4):H1141–H1149.
 21. Stone TW, Forrest CM, Mackay GM, Stoy N, Darlington LG. Tryptophan, adenosine, neurodegeneration and neuroprotection. *Metab Brain Dis* 2007;22(3-4):337–52.

22. Liu AMF, Wong YH. G16-mediated activation of nuclear factor kappaB by the adenosine A1 receptor involves c-Src, protein kinase C, and ERK signaling. *J Biol Chem* 2004;279(51):53196–204.
23. Henshall DC. Apoptosis signalling pathways in seizure-induced neuronal death and epilepsy. *Biochem Soc Trans* 2007;35(Pt 2):421–3.
24. Traystman RJ, Kirsch JR, Koehler RC. Oxygen radical mechanisms of brain injury following ischemia and reperfusion. *J Appl Physiol* 1991;71(4):1185–95.
25. Henrich-Noack P, Krautwald K, Reymann KG, Wetzel W. Effects of transient global ischaemia on freezing behaviour and activity in a context-dependent fear conditioning task--implications for memory investigations. *Brain Res Bull* 2011;85(6):346–53.
26. Pamenter ME, Ali SS, Tang Q, Finley JC, Gu XQ, Dugan LL, et al. An in vitro ischemic penumbral mimic perfusate increases NADPH oxidase-mediated superoxide production in cultured hippocampal neurons. *Brain Res* 2012;1452:165–72.
27. Dai Q-X, Wang L-L, Chao J. [Effects of injecting adenosine A1 receptor agonist into baihui (GV20) on the cerebral cortex in ischemia/reperfusion injury model rats]. *Zhongguo Zhong Xi Yi Jie He Za Zhi* 2012;32(3):390–3.
28. Ordonez AN, Jessick VJ, Clayton CE, Ashley MD, Thompson SJ, Simon RP, et al. Rapid ischemic tolerance induced by adenosine preconditioning results in Bcl-2 interacting mediator of cell death (Bim) degradation by the proteasome. *Int J Physiol Pathophysiol Pharmacol* 2010;2(1):36–44.
29. Boison D, Shen H-Y. Adenosine kinase is a new therapeutic target to prevent ischemic neuronal death. *Open Drug Discov J* 2010;2(3):108–18.
30. Ekici F, Ozyurt B, Erdogan H. The combination of vitamin D3 and dehydroascorbic acid administration attenuates brain damage in focal ischemia. *Neurol Sci* 2009;30(3):207–12.

TREATMENT OF CORTICAL BRAIN ISCHEMIA WITH USAGE OF ASCORBIC ACID AND AGONIST OF ADENOSINE RECEPTOR (A1)

Jalal Hassanshahi¹, Mohammad Zamani^{2*}, Mansoure Soleimani³, Fahime Zamani⁴

Received: 18 Sep , 2013; Accepted: 21 Nov , 2013

Abstract

Background & Aims: Today stroke is a leading cause of death in the world. Early treatment can reduce the complications of the disease. The aim of this study was to examine the effect of A1 receptor agonists and Neuroprotective effects of ascorbic acid on brain ischemia.

Materials & Methods: This study was done on temporal lobe of the brain and performed on eight groups of mice. Ischemia was induced by ligation of common carotid artery and after the induction inflammation ischemic area (for a week) medications were given via intraperitoneal injection. Ascorbic acid was injected one week prior to the ischemic in order to evaluate its preventive effect. After completion of the treatment, the brains were removed and fixed specimens were prepared for histological studies.

Result: Nissl staining showed more cells necrotic in the ischemic ones. Tunnel tests showed apoptotic cells in the treatment group is far less than the control group. Concurrent treatment of CPA and vitamin C significantly reduced neuronal death in temporal lobe.

Conclusion: This study showed that the use of vitamin C and A1 receptor agonist particularly concurrent treatment of these can significantly reduce the damage caused by ischemia, in temporal lobe.

Keywords: Cerebral ischemia, Neuroprotective effects, Adenosine receptor agonists, A1, Ascorbic acid, Animal model

Address: Department of Anatomy, Isfahan University of Medical Sciences, Isfahan, Iran

Tel: +311 6685490

E-mail: hasanshahij@gmail.com

SOURCE: URMIA MED J 2014; 24(11): 871 ISSN: 1027-3727

¹ M.Sc in Physiology Science, Department of Physiology, Tehran University of Medical Sciences, Tehran, Iran

² PHD in Anatomy, Department of Anatomy, Isfahan University of Medical Sciences, Isfahan, Iran

(Corresponding Author)

³ Assistant Professor, Department of Histology, Tehran University of Medical Sciences, Tehran, Iran

⁴ Researcher, Department of Nursing, School of Nursing, Isfahan University of Medical Sciences, Isfahan, Iran