

اثر حفاظتی پپتید غنی از پرولین هیپوتالاموس (PRP-1) روی بیماری آلزایمر ایجاد شده بوسیله بتا آمیلوئید (A β 25-35) در موش صحرایی

ناصر خلجی*^۱، واغیناک سرگیسیان^۲، جون سرگیسیان^۳، ورژینه چاوشیان^۴

تاریخ دریافت 1392/03/01 تاریخ پذیرش 1392/05/31

چکیده

پیش زمینه و هدف: بیماری آلزایمر یک بیماری پیش‌رونده تخریبی غیر قابل برگشت مغزی است که به آهستگی حافظه و مهارت‌های تفکری را از بین برده و در نهایت سبب ناتوانی فرد در انجام وظایف روزمره زندگی می‌گردد. این بیماری درمان به خصوصی ندارد. اخیراً پپتید غنی از پرولین از هیپوتالاموس (PRP-1) استخراج شده که طیف وسیعی از عمل بیولوژیکی روی ایمنی و سیستم عصبی دارد. هدف از پژوهش حاضر بررسی اثر محافظتی PRP-1 روی بیماری آلزایمر ایجاد شده توسط پروتئین بتا آمیلوئید می‌باشد.

مواد و روش کار: مطالعه تجربی حاضر روی ۲۴ سر موش صحرایی نر بالغ از نژاد ویستار با سن ۳ الی ۴ ماهگی و با وزن ۲۰۰ تا ۲۶۰ گرمی انجام گرفت. ابتدا موش‌های صحرایی به صورت تصادفی به سه گروه هشت‌تایی تقسیم شدند (گروه کنترل، گروه تزریق آمیلوئید و گروه تزریق آمیلوئید به همراه PRP-1). در گروه کنترل بدون تزریق محلول بتا آمیلوئید و PRP-1، در گروه بتا آمیلوئید بعد از تزریق ۳ میکرولیتر بتا آمیلوئید و در گروه بتا آمیلوئید به همراه PRP-1 بعد از تزریق بتا آمیلوئید و درمان با PRP-1 آزمایشات مرفولوژی به صورت آشکارسازی فعالیت یون کلسیم وابسته به اسید فسفاتاز انجام گرفت.

یافته‌ها: نتایج مرفولوژی نشان داد که بعد از استفاده از بتا آمیلوئید، فعالیت فسفاتاز بطور سریع کاهش و یک فقدان کامل پاسخ فیبرهای عصبی در سلول‌های هرمی بزرگ ایجاد شد و نیز انهدام واکنش نورون‌ها در لایه‌های ساختاری سلولی قشر مغز به صورت منطقه‌ای ایجاد شد. اما هنگام استفاده از PRP-1 افزایش متابولیسم، افزایش دانسیته قرار گیری نورون‌ها در محدوده هیپوکامپ و لایه هرمی کورتکس که بقاء سلولی را تعیین می‌کند مشاهده می‌شود. نتیجه گیری: مطالعه ما با استعمال PRP-1 اثر کمی از تظاهرات پاتولوژی نشان داد، در شرایط مطلوب و به موقع درمان قسمت عمده‌ای از تغییرات سلولی برگشت پذیر می‌باشد.

کلید واژه‌ها: پپتید غنی از پرولین، هیپوتالاموس، بیماری آلزایمر، پپتید بتا آمیلوئید

مجله پزشکی ارومیه، دوره بیست و چهارم، شماره هفتم، ص ۵۱۷-۵۰۹، مهر ۱۳۹۲

آدرس مکاتبه: ارومیه، دانشگاه علوم پزشکی ارومیه، دانشکده پزشکی، گروه فیزیولوژی، تلفن: ۲۷۸۰۸۰۳

Email: khalaji.naser@gmail.com

مقدمه

از نظر پاتولوژی، مقادیر افزایش یافته پروتئین بتا آمیلوئید در مغز بیماران مبتلا به بیماری آلزایمر یافت شده (۵، ۴) و اثر سیتوتوکسیک روی نورون‌ها داشته (۳) و نقش اصلی در پاتولوژی بیماری آلزایمر دارد (۶). سایر جنبه‌های پاتولوژی بیماری آلزایمر عملکرد غیرطبیعی میتوکندری‌ها، صدمه اکسیداتیو نورون‌ها، از بین رفتن سیناپس‌ها و تخریب نورونی می‌باشد (۷).

بیماری آلزایمر یک بیماری پیش‌رونده تخریبی غیر قابل برگشت مغزی است که سبب جنون در کوهن‌سالی می‌شود (۱). خصیصه بالینی این بیماری به وسیله پیشرفت در کاهش حافظه و اعمال تشخیصی در اواخر دوران زندگی فردی می‌باشد (۲). در این بیماری پیشرفت عملکرد غیر طبیعی و مرگ برنامه ریزی شده سلول‌ها در مناطق معینی از سیستم عصبی مرکزی ایجاد می‌گردد (۳).

^۱ استادیار فیزیولوژی، دانشگاه علوم پزشکی ارومیه، دانشکده پزشکی (نویسنده مسئول)

^۲ استاد نوروفیزیولوژی، دانشگاه ملی ایروان، انستیتو نوروفیزیولوژی اوربیلی

^۳ استاد نوروفیزیولوژی، دانشگاه ملی ایروان، انستیتو نوروفیزیولوژی اوربیلی

^۴ استاد نوروفیزیولوژی، دانشگاه ملی ایروان، انستیتو نوروفیزیولوژی اوربیلی

مواد و روش کار

مطالعه تجربی حاضر روی ۲۴ سر موش صحرایی نر بالغ از نژاد ویستار با سن ۳ الی ۴ ماهگی و با وزن ۲۰۰ تا ۲۶۰ گرمی انجام گرفت. ابتدا موش‌های صحرایی به صورت تصادفی به سه گروه هشت تایی تقسیم شدند (گروه کنترل، گروه تزریق آمیلوئید و گروه تزریق آمیلوئید با PRP-1). موش‌های صحرایی در حیوانخانه استاندارد با ۱۲ ساعت روشنایی و ۱۲ ساعت تاریکی با درجه حرارت ۲۰ الی ۲۲ درجه سانتی‌گراد و بدون محدودیت آب و غذا نگهداری می‌شدند و از اصول (NIH publication no. 85-23, revised 1985) پیروی گردیدند.

در گروه کنترل ابتدا آمپول پنتاباریتال به مقدار ۴۰ میلی‌گرم بر کیلوگرم (یک میلی‌لیتر برای هر موش صحرایی) به صورت داخل صفاقی تزریق شد و بعد از بی‌هوشی عمیق نواحی آهیانه‌ای، فرونتال و هیپوکامپ بر اساس اطلس پاگزینوس و واتسون روی دستگاه استریوتاکسی علامت‌گذاری و محل‌های تعیین شده به‌طور جداگانه جدا و در داخل محلول فرمالین ۵ درصد با $pH=7.4$ با ۴ درجه سانتی‌گراد به مدت ۴۸ ساعت جهت ثابت شدن بافت برای بررسی مورفولوژی و هیستوکیماکال قرار داده شد.

در گروه آمیلوئیدی بعد از بی‌هوشی و تعیین محل تزریق محلول بتا آمیلوئید (A β 25-35) به مقدار ۳ میکرولیتر با غلظت ۱۰ مولاری به صورت داخل مغزی بطنی (ICV) تزریق (محل تزریق بر اساس اطلس پاگزینوس و واتسون تعیین گردید) و بعد از ۱۲ هفته آزمایش مورفولوژی و هیستوکیماکال انجام گرفت.

در گروه PRP-1 ۲۴ ساعت بعد از تزریق ۳ میکرولیتر بتا آمیلوئید، محلول PRP-1 به مقدار ۰/۱ میلی‌گرم بر کیلوگرم هر روز به صورت داخل صفاقی به مدت ۳ هفته تزریق گردید و ۹ هفته بعد از اتمام تزریق آزمایش مورفولوژی و هیستوکیماکال انجام گرفت.

در تمام نمونه‌ها بعد از فیکس شدن برش انجام گرفت. ابتدا توسط دستگاه تیشوپروسزور آبگیری و بعد قالب‌گیری و در آخر توسط دستگاه میکروتوم با ضخامت ۵۰ میکرومتری برش داده شد.

جهت آشکار سازی فعالیت یون کلسیم وابسته به اسید فسفاتاز به صورت زیر عمل گردید. ابتدا محلول میکس که حاوی ۲۰ میلی‌لیتر از محلول ۰/۳۸ درصد استات سرب، ۵ میلی‌لیتر از محلول ۱ مولاری استات بافر با $pH=5/6$ و ۵ میلی‌لیتر از محلول ۲ درصد بتا گلیسرو فسفات سدیم تهیه و سپس این محلول میکس را با ۳/۳ لیتر محلول ۳ درصد کلراید کلسیم مخلوط می‌کنیم و بعد از مخلوط کردن، این محلول بدست آمده را توسط صافی

پروتئین بتا آمیلوئید آلزایمر یک پپتید ۳۹ تا ۴۳ اسید آمینه‌ای است که ترکیب اصلی پلاک عصبی در بیماری آلزایمر می‌باشد (۸). این پروتئین از پروتئین‌های پیشرو آمیلوئید مشتق شده است (۲). پروتئین پیشرو آمیلوئید در داخل غشاء بیشتر بافت‌ها موجود می‌باشد (۹) و در بیان ژن نقش داشته و در نهایت مسیر آپتوزیس را فعال می‌کند (۱۰).

در بیماری آلزایمر تجمع پلاک‌های آمیلوئیدی در قشر مغز، هیپوکامپ، عقده‌های قاعده‌ای مغز، تالاموس و مخچه انجام می‌گیرد و مانع از انتقال پیام عصبی نیز می‌شود (۴). داده‌های اخیر پیشنهاد کردند که فرآیند تولید آمیلوئید در بیماری آلزایمر ممکن است به علت مکانیسم‌های متعدد داخلی باشد (۱۱).

مطالعات انجام گرفته در مورد بیماری آلزایمر پیشنهاد کرده‌اند که مکانیسم‌های ایمنی نقش بنیادی در ایجاد بیماری آلزایمر بازی می‌کنند (۱۳، ۱۲).

بعضی محققان پیشنهاد کرده‌اند که مرگ برنامه ریزی شده سلول‌ها در بیماری آلزایمر به علت عوامل ژنتیکی، محیطی، فاکتورهای داخلی و همچنین فعالیت غیر طبیعی پروتئین‌ها می‌باشد (۳). با این وجود علل اصلی بیماری آلزایمر و درمان آن تاکنون کاملاً شناخته نشده است (۱۴، ۱۲، ۱۱).

در این مطالعه از پپتید بتا آمیلوئید (A β 25-35) استفاده شده که همانند نوروپپتیدهای تاکی کینین و نوروکینین، نوروتوکسیک می‌باشد (۸) و باعث بیماری آلزایمر می‌شود (۶).

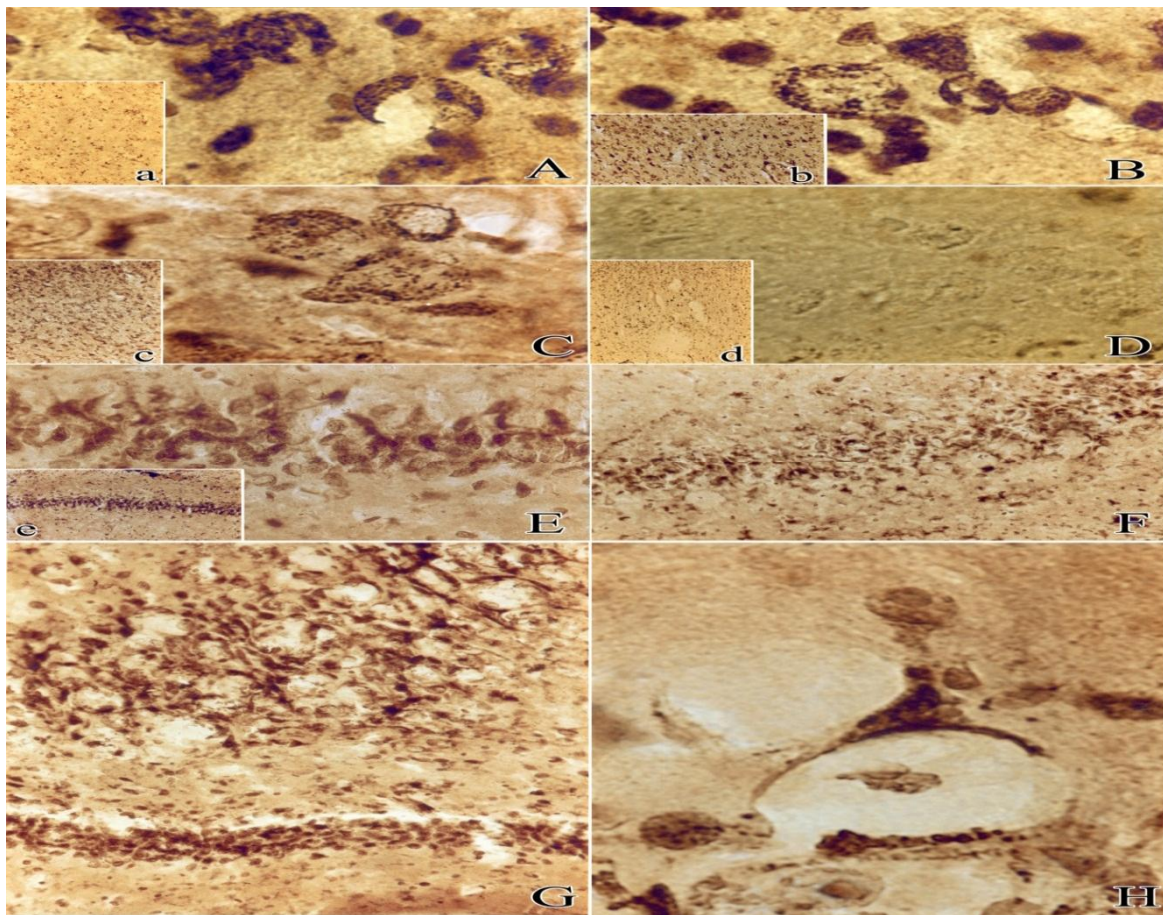
هیپوتالاموس بخشی از انتهای قدامی دیانسفال می‌باشد (۱۵) که نقش اصلی در هماهنگی سیستم عصبی مرکزی، تنظیم اتونومیک، اعمال رفتاری و آندوکرینی دارد (۱۶). اخیراً PRP-1 از سلول‌های مترشحه پاراونتریکولار و سوپرا اپتیک هیپوتالاموس استخراج شده است که اثر بیولوژیک فعال روی ایمنی، سیستم عصبی و همچنین اثر محافظتی عمومی روی فرآیند تخریب نورونی دارد (۱۸، ۱۷).

مطالعه اخیر الکتروفیزیولوژی و مورفولوژی که توسط گالویان و همکارانش انجام گرفته بود نشان داد که PRP-1 باعث تسریع در جبران دهلیزی و ترمیم نورون‌های هسته‌های دهلیزی بعد از لابی‌رنتکتومی می‌شود (۱۹).

با توجه به تحقیقاتی زیادی که در بیماری آلزایمر صورت گرفته است هنوز چگونگی علت بیماری، روش پیشگیری و درمان آن مشخص نشده است و با توجه به اینکه PRP-1 اثر ترمیم نورونی در مطالعات قبلی ما نشان داد. لذا ما تصمیم گرفتیم در مطالعه حاضر اثر PRP-1 مترشحه از هیپوتالاموس را روی بیماری آلزایمر بررسی کنیم.

محدوده CA1 و CA3 سلول‌ها گرد و با تنه ملتهب مشاهده شدند. (شکل ۲ قسمت E) دندریت نورون‌های شکاف برداشته و بوسیله حالات کیسه‌ای- اسفنجی سیتوپلاسم سلولی همراهی شدند (شکل ۲ قسمت F و G). سلول‌های هرمی بزرگ از شکنج زاویه‌ای ثبات بیشتر نسبت به آمیلوئید داشتند اما تمایل آشکار به کم رنگی سیتوپلاسم نشان دادند. ظاهراً هستک‌ها به تغییرات متابولیک از طریق تغییر مکان در پیرامون گرانول‌های معلق آدپتاسیون دادند. برای مثال در آنجا افزایش فعالیت اسید فسفاتاز مشاهده گردید. بعضی از اثراتی که شباهت مورفولوژی پلاک‌ها مربوط به سالمندی باشد بندرت رخ داده بود و این تشکیلات گرد و بزرگ داخلی واحدهای ساختمانی احاطه شده بوسیله توده شیشه‌ای روشن و الیاف ضخیم هسته‌های نوروگلیا بود (شکل ۲ قسمت H).

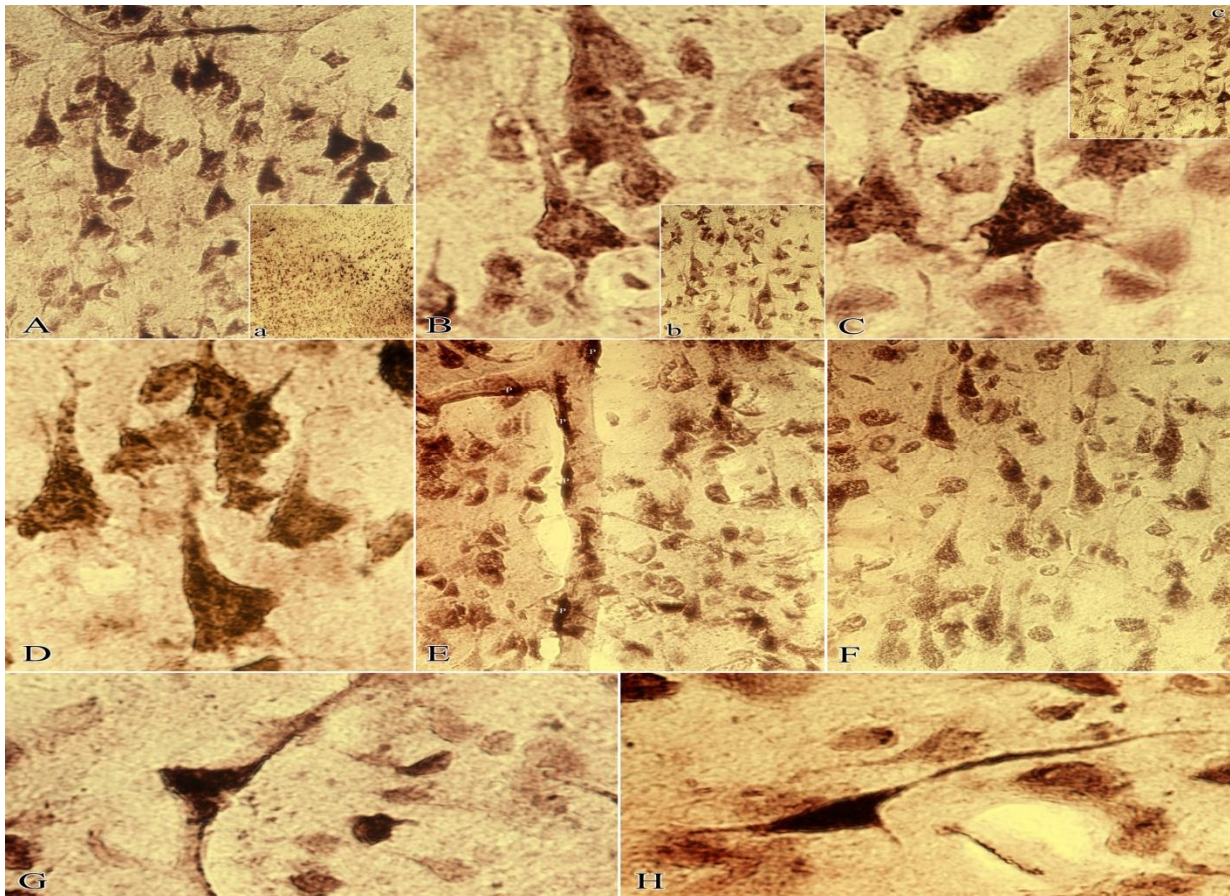
یافته‌های بدست آمده در گروه بتا آمیلوئید A β 25-35 در شکل ۲ فقدان واقعی پیوستگی در قشر مغز را آشکار ساخت. برای مثال بعضی از نواحی قشر تحت تاثیر پر قدرت و بعضی نواحی به‌طور کامل سالم باقی مانده بود. آنالیز داده‌ها مربوط به گسترش دندریت‌ها به عنوان مثال در عمق به علاوه در طول قشر نشان داد که اثر بیشتر روی لایه هرمی داشت و ثبات بیشتر در بخش پلی مورفیک نشان داد. در سیتوپلاسم نورون‌های ملتهب بدون دندریت‌ها بتدریج عدم ظهور گرانول‌های معلق اتفاق می‌افتاد. بی رنگی مرکزی (شکل ۲ قسمت C و B) اغلب شکل جدا شده نورون‌ها اتفاق افتاده بود (شکل ۲ قسمت A). سلول‌های کم رنگ تیره یا کاملاً غیرواضح شده بودند (شکل ۲ قسمت D و a). هسته‌های سلول‌ها در حالت تورم و موقعیت‌های غیرعادی داشتند. شکل‌های مشابه در بخش‌های هیپوکامپ نیز مشاهده گردید. در



شکل شماره (۲): فوتومیکروگرافی نورون‌های قشری لایه III و IV ناحیه ارتباطی حسی آهیانه‌ای، ناحیه حرکتی ۱، ناحیه حرکتی ۲ و هیپوکامپ در موش‌های صحرایی تزریق شده محلول بتا آمیلوئید 25-35 β به صورت دو طرفه داخل قشری - بطنی می‌باشد. در این شکل بخش A، B و D نورون‌های ناحیه ارتباطی حسی آهیانه‌ای - بخش نورون‌های ناحیه حرکتی ۱ - بخش C نورون‌های ناحیه حرکتی ۲ - بخش E نورون‌های ناحیه CA3 هیپوکامپ - بخش F و G و D نورون‌های ناحیه CA1 هیپوکامپ و بخش H از شکنج دندان‌های هیپوکامپ می‌باشد. a، d، e با بزرگنمایی 100، b، c، f با بزرگنمایی ۱۶۰، (G، D، E) با بزرگنمایی 400، (H، C، B، A) با بزرگنمایی ۱۰۰۰ می‌باشد.

قشر فزونی سلول‌های مارکدار ثبت شد. در سیتوپلاسم این سلول‌ها هماهنگی مثبت گرانول‌ها مشاهده گردید. گرانول‌ها به صورت گرد، بیضی، عصایی شکل با اندازه‌های مختلف و به تدریج تنه سلول را پر کرده بودند ولی در دندریته‌ها به شکل گرد و غبار مانند بودند (شکل ۳ قسمت D و F). در برخی از مناطق لایه هرمی همگرایی بزرگ، پراکنده و تاریک سلول‌ها با فعالیت فسفاتاز بالا در دندریته‌های دور جانبی مشاهده گردید (شکل ۳ قسمت G و H).

در گروه بتا آمیلوئید به همراه PRP-1 واکنش‌های سلول‌های قشر همانند گروه بتا آمیلوئید مشاهده نگردید (شکل ۳). در سیتوپلاسم سلول‌ها گرانول‌های معلق از فسفات سرب پدیدار شد اما نازک و طویل بودند. در داخل سیتوپلاسم آن‌ها به شکل مارپیچی مانند یا ساختار قطعات مختلف که نوعی نورون‌های تحریک شده اولیه در مرحله بهبودی هستند مشاهده گردید. در تمام نورون‌های هرمی نه تنها دندریته‌های راسی بلکه شاخه‌های جانبی نیز مشاهده شد (شکل ۳ قسمت C). در بخش‌های مختلف



شکل شماره (۳): فوتومیکروگرافی نورون‌های قشری لایه III و IV ناحیه ارتباطی حسی آهیانه‌ای، ناحیه حرکتی 1، ناحیه حرکتی ۲ و هیپوکامپ در موش‌های صحرایی تزریق شده محلول بتا آمیلوئید 25-35 Aβ به صورت دو طرفه داخل قشری - بطنی به همراه تزریق داخل صفاقی PRP-1 می‌باشد. در این شکل بخش A, B, C, D نورون‌های ناحیه ارتباطی حسی آهیانه‌ای - بخش E نورون‌های ناحیه حرکتی ۱ - بخش F نورون‌های ناحیه حرکتی ۲ - بخش G و H نورون‌های ناحیه هیپوکامپ می‌باشد. (a) با بزرگنمایی ۱۶۰، (A, B, C, E, F) با بزرگنمایی 400، (B, C, D, G, H) با بزرگنمایی ۱۰۰۰ می‌باشد.

ناحیه فرونتال، آهیانه‌ای و گیجگاهی می‌گردد و در بعضی مواقع باعث از بین رفتن میلین آن‌ها نیز می‌شود (۹) چنانچه در نتایج ما نیز مشابه چنین حالاتی نظیر عدم پیوستگی قشر مغز، التهاب، کم رنگی و کاهش فعالیت نورون‌ها و نیز ناپدید شدن آن‌ها اتفاق افتاد. تحقیقی که جندرون و پتروسلی روی تخریب نورونی در بیماری

بحث

نتایج مطالعه حاضر نشان داد هنگام استفاده از بتا آمیلوئید نتایج پاتولوژیک نظیر بیماری آلزایمر ایجاد می‌کند همان‌طوری که می‌دانید بیماری آلزایمر یک بیماری تخریبی پیش‌رونده مغزی است که باعث تخریب نورون‌ها (۲۰، ۳) و آتروفی قشر مغز در

اما نتایج حاصل از این پژوهش با استعمال PRP-1 تظاهرات پاتولوژیک حاصل از بتا آمیلوئید را کم کرده بود و قسمت عمده‌ای از تغییرات سلولی برگشت پذیر شده بود بطوری که باعث افزایش متابولیسم سلولی، افزایش فعالیت کلسیم وابسته به اسید فسفاتاز و حفظ زنده ماندن سلول شده بود.

در تحقیق قبلی ما نیز PRP-1 باعث تسریع جبران دهلیزی و ترمیم نورون‌های هسته‌های دهلیزی بعد از لابی‌رنتکتومی یک طرفه شده بود (۱۹). ترشح PRP-1 توسط سلول‌های پاروانتریکولار و سوپراپتیک هیپوتالاموس می‌باشد و توسط گالویان در سال‌های اخیر کشف گردیده است (۲۸) و نقش گسترده بیولوژیک آن نیز ثابت شده است (۱۹، ۲۸). چهار نوع پپتید PRP در بدن شناسایی شده‌اند که هر کدام عمل متفاوت بخصوصی را دارند (۲۹). PRP-1 در تجلی مکانیسم‌های اینترلوکین‌های (iL1, TNF, iL6) در فیبروبلاست‌ها، ماکروفاژها و آستروسیت‌ها دخالت دارد (۲۸).

با توجه به اینکه PRP-1 باعث فعالیت ایمنولوژیک و همچنین اثر محافظتی عمومی روی فرآیند تخریب نورونی دارد و نیز باعث گسترش فعالیت نوروگلیاها می‌گردد (۲۸، ۱۹) و سلول‌های گلیا موادی تولید می‌کنند که برای نورون‌ها حالت تروفیک دارد (۳۰). به احتمال زیاد PRP-1 با مکانیسم‌های ذکر شده تغییرات برگشت‌پذیر سلولی برای بقاء در بیماری آلزایمر را می‌تواند ایجاد بکند.

نتیجه‌گیری

با توجه به نتایج بدست آمده از این مطالعه و مقایسه با مطالعات قبلی، بتا آمیلوئید ایجاد بیماری آلزایمر و گسترش پلاک‌های عصبی کرد و PRP-1 باعث از بین رفتن پلاک‌های عصبی و حفظ زنده ماندن سلول‌های عصبی و ادامه حیات آن‌ها شد. به احتمال زیاد PRP-1 با تحریک سیستم ایمنی و تحریک سلول‌های گلیا این فرایند را پیش برده است.

Reference:

1. Meamar R, Dehghani L, Ghasemi M, Saadatnia M, Basiri K, Alaei N, et al. Enalapril protects endothelial cells against induced apoptosis in Alzheimers disease. J Res Med Sci 2013; 18: 1-5.
2. Mohaddes Ardebili SM, Yeghaneh T, Gharesouran J, Rezazadeh M, Farhoudi M, Ayromlou H, et al. Genetic association of TNF- α -308G/A and -863 C/A polymorphisms with late

آلزایمر انجام داده بودند همسو با نتایج ذکر شده ما می‌باشد بطوری که در نتایج آن‌ها نقصان کامل واکنش‌های فیبرهای نورونی و تغییرات شدید این فیبرها و نیز کاهش عملکرد نورونی مشاهده شده بود (۲۱). همانطوری که مشهود است خصیصه اصلی پاتولوژی بیماری آلزایمر تجمع غیرطبیعی میوفیبریل‌ها در داخل نورون‌ها و تجمع پلاک‌های آمیلوئیدی در خارج سلول‌های عصبی می‌باشد (۲۲).

التهاب نورون‌ها در این فرآیند ممکن است اثرات پاتولوژیک مختلف از منشاء داخلی و یا خارجی باشد که یکی از این دلایل از منشاء داخلی می‌تواند به علت اختلالات تنفسی سلول‌ها و یا کاهش فعالیت آنزیمی باشد. زیرا کاهش فعالیت تنفسی سلول‌ها باعث عملکرد غیرطبیعی پمپ سدیم - پتاسیم شده و در نتیجه ورود الکترولیت‌ها به داخل سلول‌ها، اسمز آب را به همراه خود داشته و باعث توروم آن‌ها می‌شود (۲۳).

التهاب نورون‌ها از منشاء خارجی می‌تواند به علت فعال شدن سیستم کمپلمان در فرآیند تجمع پلاک‌های آمیلوئیدی باشد. به طوری که یافته‌های بدست آمده از مطالعات اخیر نشان می‌دهد که تجمع مواد خارجی در خارج از سلول‌های عصبی واکنش‌های التهابی را فعال می‌کند (۲۴).

مطالعات ایمنوهیستوکمیکال اخیر نشان دادند که پلاک‌های آمیلوئید باعث تجمع گسترده پروتئین‌های التهابی سیستم کمپلمان و همچنین تجمع خوشه‌ای میکروگلیاها در فعال در بیماری آلزایمر می‌شود که این مواد باعث التهاب می‌شوند (۲۵).

در بیماری آلزایمر تجمع پاتولوژیک پلاک‌های بتا آمیلوئیدی عامل اصلی مرگ سلولی و عمل غیر طبیعی حافظه می‌باشد (۲۶). مطالعه‌ای که توسط ویکلون و همکارانش انجام گرفت نشان داد هنگام استفاده از بتا آمیلوئید تعدادی از اعمال نورونی کاهش یافته و بتا آمیلوئید باعث تخریب نورونی و تحریک مسیر آپتوزیس می‌گردد (۲۷).

onset Alzheimers disease in Azeri Turk population of Iran. J RES Med Sci 2011; 16(8): 1006-13.

3. Jellinger KA. Recent advances in our understanding of neurodegeneration. J Neural Transm 2009; 116(9): 1111-62.
4. Guyton AC, Hall JE. Guyton and Hall text book of medical physiology 20th ed. Philadelphia: PA 19103-2899. USA; 2011. P. 727-8.

5. Findeis M A. The role of amyloid beta peptide 42 in Alzheimer's disease. *Pharmacol Ther* 2007; 116(2): 266-86.
6. Pereira C, Agostinho P, Moreira PI, Cardoso SM, Oliveira CR. Alzheimer's Disease-Associated Neurotoxic Mechanisms and Neuroprotective Strategies. *Current Drug Targets - CNS & Neurological Disorders* 2005; 4: 383-403.
7. Koudinov A, Kezlya E, Koudinova N, Berezova T. Amyloid- β , Tau Protein, and Oxidative Changes as a Physiological Compensatory Mechanism to Maintain CNS Plasticity under Alzheimer's Disease and Other Neurodegenerative Conditions. *J Alzheimer's disease* 2009; 18(2): 381- 400.
8. Bond JP, Deverin SP, Inouye H, el-Agnaf OMA, Teeter MM, Kirschner DA. Assemblies of Alzheimer's peptides A beta 25-35 and A beta 31-35: reverse-turn conformation and side-chain interactions revealed by X-ray diffraction. *J Struct Biol* 2003;141(2):156-70.
9. Rowland CP, Pedley TA. *Merritt's Neurology*. 12th Ed. Philadelphia: 530 Walnut Street. PA 19106. USA; 2010. P. 713-716.
10. Dehgani L, Hashemi-Beni B, Pooraziz E, Khorvash F, Shaygannejad V, Sedghi M, et al. Evaluation of neural gene expression in serum treated embryonic stem cells in Alzheimer's patients. *J Res Med Sci* 2013;18(Suppl 1):S20-3.
11. Mena MA, Rodríguez-Navarro JA, de Yébenes JG. The multiple mechanisms of amyloid deposition. The role of parkin Prion 2009; 3(1): 5- 11.
12. McGeer PL, Rogers J, McGeer EG. Neuroimmune mechanisms in Alzheimer disease pathogenesis. *Alzheimer dis Assoc Disord* 1994; 8(3): 149-58.
13. Tan ZS, Beiser AS, Vasan RS, Roubenoff R, Dinarello CA, Harris TB, et al. Inflammatory markers and the risk of Alzheimer disease: the Framingham study. *Neurology* 2007; 68 (22): 1902-8.
14. Lio D, Annoni G, Licastro F, Crivello A, Forte GI, Scola L, et al. Tumornecrosisfactor- alpha -308A/G polymorphism is associated with age at onset of Alzheimer's disease. *Mech Ageing Dev* 2006; 127(6): 567-71.
15. Vrang N. Anatomy of hypothalamic CART neurons. *Peptides* 2006; 27: 1970- 80.
16. Ettrup KS, Sørensen JC, Bjarkam CR. The anatomy of the Göttingen minipig hypothalamus. *J Chem Neuroanat* 2010;39(3):151-65.
17. Galoyan AA. Brain neurosecretory cytokines. Immune response and neuronal survival. Kluwer Acad. Plenum Publishers. New York; 2004. p. 188.
18. Galoyan A. The Brain Immune System: Chemistry and Biology of the Signal Molecules. In: Lajtha A, Galoyan A, Besedovsky HO, editors. *Handbook of Neurochemistry and Molecular Neurobiology*. Springer US; 2008. p. 155-95.
19. Galoyan A, Khalaji N, Hambarzumyan L, Manukyan L, Meliksetyan I, Chavushyan V, et al. Protective Effects of Hypothalamic Proline-Rich Peptide and Cobra Venom Naja Naja Oxiana on Dynamics of Vestibular Compensation Following Unilateral Labyrinthectomy. *Neurochem Res* 2010; 35: 1747-60.
20. Zeiger W, Vetrivel KS, Buggia-Prévot V, Nguyen PD, Wagner SL, Villereal ML, et al. Ca²⁺ Influx through Store-operated Ca²⁺ Channels Reduces Alzheimer Disease β -Amyloid Peptide Secretion. *J Biol Chem* 2013;288(37):26955-66.
21. Gendron TF, Petrucelli L. The role of tau in neurodegeneration. *Molecular Neurodegeneration* 2009; 4: 1-73.
22. Selkoe DJ. Translating cell biology into therapeutic advances in Alzheimer's disease. *Nature* 1999; 399: A23- A31.
23. Guyton AC, Hall JE. *Text book of medical physiology*. 22th ed. Philadelphia; 2011. P. 52-4.

24. Fischer O. Die presbyoph rene Demenz, deren anatomische Grundlade und klinische Abgrenzung. *Z. Ges Neurol uPsychiat* 1910; 3: 371-471.
25. Eikelenboom P, Veerhuis R, Scheper W, Rozemuller AJ, van Gool WA, Hoozemans JJ. The significance of neuroinflammation in understanding Alzheimer's disease. *J Neural Transmission* 2006; 113(11): 1685-95.
26. Kamynina AV, Filatova MP, Koroev DO, Abramov AY, Volpina OM. Antibodies to Synthetic fragment 95-123 of the prion protein protect neurons and astrocytes from Beta – Amyloid to toxicity. *Bioorganicheskaya khimiya* 2013; 39(2): 131-40.
27. Wicklund L, Leao RN, Stromberg AM, Mousavi M, Hovatta O, Nordberg A, et al. B-amyloid 1-42 oligomers impair function of human embryonic stem cell-derived forebrain cholinergic neurons. *J pone PLoS One* 2010; 5(12): 15600-9.
28. Galoyan AA. Neurochemistry of Brain neuroendocrine immune system: signal molecules. *Neurochem Res* 2001; 25(9-10): 1343-55.
29. Galoyan A, Sarkissian JS, Kipriyan TK, Sarkissian EJ, Grigorian YK, Sulkhanyan RM, et al. Protection against neuronal injury by hypothalamic peptides and by dexamethasone. *Neurochem Res* 2000; 25(12): 1567-78.
30. Ganong WF. Review of medical physiology. *A Lange Medical Physiology*. 22nd Ed. New York: McGraw-Hill, Appleton & Lange; 2005. P. 61.

PROTECTIVE EFFECT OF PROLINE-RICH PEPTIDES' HYPOTHALAMUS (PRP-1) ON THE ALZHEIMER'S DISEASE INDUCED BY AMYLOID PEPTIDE AB25-35 IN RATS

Naser Khalaji^{*1}, Vaghinak Sargsyan², John Sarkissyan³, Vergine Chavoshian⁴

Received: 22 May , 2013; Accepted: 22 Aug , 2013

Abstract

Background & Aims: Alzheimer's disease is an irreversible, degenerative, and progressive brain disease that slowly destroys the memory and thinking skills and the ability to carry out the simplest tasks. Proline rich peptide (PRP-1) is produced from neurosecretory cells of hypothalamus that has large spectrum of biological action on immune and nervous system. The aim of this research was to study the protective effect of PRP-1 on the model of Alzheimer's disease induced by β amyloid protein.

Materials & Methods: The present experimental study was carried out on 24 adult male Wistar rats weighing 230 ± 30 grams and 3-4 months old. At first, the rats were randomly divided into three groups (normal, Amyloid and Amyloid with PRP-1). In the control group without injection of β amyloid solution and PRP-1, in the amyloid group after injection of β amyloid $3 \mu\text{L}$ and the amyloid with PRP-1 group after injection of β amyloid and treatment with PRP-1 experiments of morphology for reviling of Ca^{2+} depended acidic phosphates were performed.

Results: It was observed that a characteristic morphological sign in $\text{A}\beta$ -induced neurodegeneration are the sharp fall in phosphatase activity, a complete lack of neurofibrils response in large pyramidal cells and mosaic extinction of the reaction of neurons in the architectonics of the cerebral cortex cellular layers. The results of studies after the introduction of $\text{A}\beta$ suggests that when PRP-1 positive changes are observed in the structural properties of neurons such as the increase of metabolism, increase of the density of the location of neurons in the fields of the hippocampus, and pyramidal layer of the cortex determines cell survival.

Conclusion: Our studies on the application of PRP-1 have a tendency to show that given the small effect of the pathological manifestations, the favorable conditions for the timely and vigorous treatment of a significant part of cellular changes is reversible.

Keywords: Proline rich peptide, Hypothalamus, Alzheimer's disease, Amyloid peptide

Address: Department of Physiology, Faculty of Medicine, Urmia Medical Science University, Nazlo road, Urmia, Iran **Tel:** +98 4412770698

E-mail: khalaji.naser@gmail.com

SOURCE: URMIA MED J 2013; 24(7): 517 ISSN: 1027-3727

¹ Assistant Professor of Physiology, Faculty of Medicine, Urmia University of Medical Sciences, Urmia, Iran (Corresponding Author)

² Professor of Neurophysiology, Orbeli Institute of Neurophysiology, Yerevan State University, Yerevan, Armenia

³ Professor of Neurophysiology, Orbeli Institute of Neurophysiology, Yerevan State University, Yerevan, Armenia

⁴ Professor of Neurophysiology, Orbeli Institute of Neurophysiology, Yerevan State University, Yerevan, Armenia