

ویرتوپسی، مکملی برای اتوپسی

لادن سلطانزاده^۱، دکتر مهرداد ایمانزاده^۲، دکتر حمید کشوری^{۳*}

تاریخ دریافت 1391/11/15 تاریخ پذیرش 1392/01/20

چکیده

مقدمه: کالبد شکافی به عنوان یکی از روش‌های ارزشمند پزشکی به رسمیت شناخته شده است. تعدادی از تکنیک‌های رادیولوژی دیجیتال، از جمله MRI multislice CT دارای پتانسیل لازم برای تغییر کالبد شکافی سنتی و بهبود قابلیت اطمینان از نتایج می‌باشد. کالبد شکافی مجازی یک روش غیرتهاجمی بدون آسیب به بافت است. کالبدشکافی غیرتهاجمی مجازی در برخی موارد، می‌تواند جایگزین کالبدشکافی سنتی تهاجمی شود. استفاده از ابزار تصویربرداری و سیستم (PACS) را می‌توان از ابزارهای مفید در تحقیقات پزشکی قانونی در نظر گرفت. هدف از این مطالعه "آشنایی با Virtopsy است"

مواد و روش‌ها: مطالعه مروری نظاممند حاضر با استفاده از کلمات کلیدی انگلیسی و معادل فارسی مرتبط با "کالبدشکافی مجازی"، "کاربرد سیستم‌های تصویربرداری"، "پزشکی قانونی" و "تکنیک‌ها" و "تجهیزات" و "PACS" به منظور جستجوی مقالات در پایگاه‌های اطلاعاتی Proquest, Pubmed, Science Direct, Elsevier, Google Scholar, Magiran و SID از ۱۹۹۷ تا ۲۰۱۳ بر اساس معیارهای ورود به مطالعه، صورت پذیرفته است. معیارهای ورود به مطالعه عبارت بودند از: مقالات به زبان انگلیسی یا فارسی باشند.

کلید واژه‌های "کالبد شکافی مجازی"، "فن‌آوری‌های تصویربرداری"، "پزشکی قانونی" و "تکنیک" و "PACS". در عنوان، متن و کلمات کلیدی مقالات موجود باشند و مقالات در مجلات دارای ISI به چاپ رسیده و به صورت Peer Review مورد بررسی و داوری قرار گرفته باشند تا از اعتبار علمی برخوردار باشند. در بررسی با توجه به این معیارها و حذف مقالاتی که به صورت چکیده یا برداشت سردبیر بودند، از ۳۲۵ مقاله مرتبط یافت شده تنها ۸۳ مقاله مورد بررسی قرار می‌گرفت.

یافته‌ها: نتایج حاصل از این مطالعه نشان می‌دهد که نرخ کالبد شکافی پزشکی در سراسر جهان در حال کاهش است. تکنیک‌های جدید تصویربرداری رادیولوژی پتانسیل برای تبدیل کالبد شکافی پزشکی سنتی را دارند. طبیعت کالبدشکافی مجازی باعث مقبولیت کالبدشکافی در مواردی که دغدغه‌های مذهبی و یا اخلاقی به وجود می‌آیند می‌شود. یافته‌های کالبد شکافی مجازی با استفاده سیستم PACS می‌تواند با استفاده از رادیولوژی از راه دور به بررسی و تشخیص بپردازد.

نتیجه گیری: مطالعات نشان می‌دهد که یافته‌های مشخص شده در طی کالبد شکافی فیزیکی اغلب سؤالاتی را ایجاد می‌کنند که فقط با کالبد شکافی مجازی پاسخ داده می‌شوند. در برخی از کشورها، برای کالبدشکافی پزشکی قانونی از کالبد شکافی مجازی استفاده می‌شود و مشاهدات ما نشان می‌دهد که کالبد شکافی مجازی یک ابزار ارزشمند برای مستندسازی یافته‌های پاتولوژیک است.

کلمات کلیدی: کالبد شکافی مجازی، فن‌آوری‌های تصویربرداری، پزشکی قانونی، تکنیک، PACS، پزشکی از راه دور

مجله پزشکی ارومیه، دوره بیست و چهارم، شماره چهارم، ص ۲۷۶-۲۶۳، تیر ۱۳۹۲

آدرس مکاتبه: تهران، خیابان حافظ، دانشگاه صنعتی امیرکبیر (پلی تکنیک تهران)، گروه مهندسی پزشکی، ۴۴۱۳-۱۵۸۷۵ تلفن: ۰۲۱-۶۴۵۴۲۴۸۱

Email: Keshvari@aut.ac.ir

^۱ دانشجوی کارشناسی ارشد مهندسی پزشکی گرایش مدیریت فناوری اطلاعات پزشکی دانشگاه صنعتی امیرکبیر و کارشناس دانشگاه علوم پزشکی ارومیه

^۲ مدرس گروه مهندسی پزشکی دانشگاه صنعتی امیرکبیر

^۳ دانشیار گروه مهندسی پزشکی دانشگاه صنعتی امیرکبیر (نویسنده مسئول)

مقدمه

کالبدشکافی^۱!

برش دادن و جدا کردن بافت‌های بدن برای مطالعه را کالبدشکافی می‌نامند(۳).

کالبدشکافی به روش سنتی:

کالبد شکافی تهاجمی به صورت "بدن باز" یک روش سنتی پس از مرگ جهت تحقیق و تفحص در بدن انسان است. نوع و محل برش‌ها نیاز به تبحر خاصی دارد تا اندام‌ها و عضلات به خوبی نمایش داده شوند (۴، ۳). کالبدشکافی از قرن‌ها پیش برای مقاصد مختلف در کشورهای مختلف انجام می‌شد، مثلاً در مصر و بین‌النهرین برای مومیایی اجساد، در هند و یونان برای شناخت آناتومی اندام‌ها و بیماری‌ها انجام می‌شد(۵).

مطالعات کالبدشکافی از قرن هفدهم رونق یافت و در قرن نوزدهم توسط Osler در جهت آموزش بالینی مرسوم شد و دانشجویان انجام آموزش اتوپسی را بخشی از تحصیل خود پذیرفتند (۴). در حال حاضر، کالبدشکافی اغلب در سالن تشریح بخش‌های آناتومی دانشگاه‌ها یا در پزشکی قانونی برای بررسی علت مرگ انجام می‌گیرد. کالبد شکافی یک ابزار ضروری برای آموزش دانشجویان و رزیدنت‌های پاتولوژی و در عین حال، مقیاسی جهت ارزیابی عملکرد هر بیمارستان است (۶). کالبد شکافی می‌تواند عواقب اقتصادی و قانونی بسیار مهمی برای بیمارستان‌ها و پزشکان به همراه داشته باشد (۷).

علاوه بر مقاصد آموزشی در دانشگاه‌ها، کالبدشکافی به دو علت قضایی (۸) و تشخیصی (۹) انجام می‌شود. نوع قضایی به دستور مقام قضایی و بنابر شکایت اولیای دم متوفی توسط پزشکی قانونی صورت می‌گیرد تا معلوم گردد که آیا متوفی در اثر بیماری یا سانحه فوت شده و یا به قتل رسیده است. نتایج حاصله از این نوع اتوپسی به صورت محکمه پسند بوده به بررسی دقیق بیماری‌های جسد نمی‌پردازد(۸). برعکس در کالبدشکافی تشخیصی که توسط پاتولوژیست صورت می‌گیرد هدف کشف بیماری مسبب مرگ متوفی است تا موجب آرامش خاطر بازماندگان شده نگرانی ایشان از بابت کوتاهی‌های بالقوه خودشان یا کادر پزشکی رفع گردد (۹). در اروپا، نرخ کالبد شکافی رو به کاهش است (۱۰-۱۳) در ایالات متحده آمریکا، استرالیا و آسیا، روند یکسان هستند (۱۴-۱۶) روش کالبدشکافی استفاده شده توسط گروه آسیب شناسی در سراسر جهان در طول قرن گذشته تغییر نکرده است. در واقع، آسیب‌شناسان بر مورفولوژی اندام‌های ماکروسکوپی و میکروسکوپی تکیه می‌کنند (۱۷).

کاهش تمایل به کالبدشکافی سنتی:

استفاده از کالبدشکافی تهاجمی و سنتی رو به کاهش است (۱۸). در کاهش تمایل به کالبدشکافی به شیوه سنتی عواملی موثر هستند.

عوامل عاطفی، فرهنگی و مذهبی حاکم بر جوامع از عوامل موثر در عدم تمایل جوامع به کالبدشکافی به شیوه سنتی می‌باشد، ضمناً نیاز به رضایت نامه وراث و فقدان آموزش در خصوص مزایای کالبدشکافی نیز در نگرش مردم به کالبدشکافی موثر است (۲۲، ۱۹، ۱۸). فرآیند کسالت‌آور کسب رضایت‌نامه از وراث، مخالفت خانواده داغ‌دیده با کالبدشکافی در کنار پیشرفت تکنیک‌های تشخیص علت مرگ نیز مانع تمایل پزشکان بالینی به کالبد شکافی سنتی می‌باشد (۲۲، ۱۹). علاوه بر این کالبدشکافی در برخی دپارتمان‌های پاتولوژی از جایگاه پایین‌ترین برخوردار است(۲۰) تأخیر، گزارش‌های نامتناقض و ناقص، ناخوشایند بودن، گران و وقت‌گیر بودن فرآیند کالبدشکافی نیز و خطر انتقال پاتوژن‌های خونی نظیر HIV+ و هیپاتیت C (بیشتر در قدیم) از عوامل عدم تمایل پاتولوژیست‌ها به کالبدشکافی می‌باشد (۲۲، ۲۱، ۱۹).

ضمناً پیشرفت تکنیک‌های تشخیصی و تصویربرداری زمینه‌های آموزش مناسب را برای دانشجویان فراهم می‌نماید.

عوامل موثر در اجرای کالبدشکافی عبارتند از:

- میزان درخواست توسط پزشکان
- قوانین تعیین رضایت کالبد شکافی قانونی
- میزان رضایت (۲۲)

روش کار

مطالعه مروری نظاممند حاضر با استفاده از کلمات کلیدی انگلیسی و معادل فارسی مرتبط با "کالبدشکافی مجازی"، "کاربرد سیستم‌های تصویربرداری"، "پزشکی قانونی" و "تکنیک‌ها" و "تجهیزات" و "PACS" به منظور جستجوی مقالات در پایگاه‌های اطلاعاتی Pubmed، Proquest، Science Direct، Google Scholar، Elsevier، SID و Magiran از ۱۹۹۷ تا ۲۰۱۳ بر اساس معیارهای ورود به مطالعه، صورت پذیرفته است. معیارهای ورود به مطالعه عبارت بودند از:

مقالات به زبان انگلیسی یا فارسی باشند.

کلید واژه‌های "کالبدشکافی مجازی"، "کاربرد سیستم‌های تصویربرداری"، "پزشکی قانونی" و "تکنیک‌ها" و "تجهیزات" و "PACS" در عنوان، متن و کلمات کلیدی مقالات موجود باشند. مقالات در مجلات دارای ISI به چاپ رسیده و به صورت Peer Review مورد بررسی و داوری قرار گرفته باشند تا از اعتبار علمی

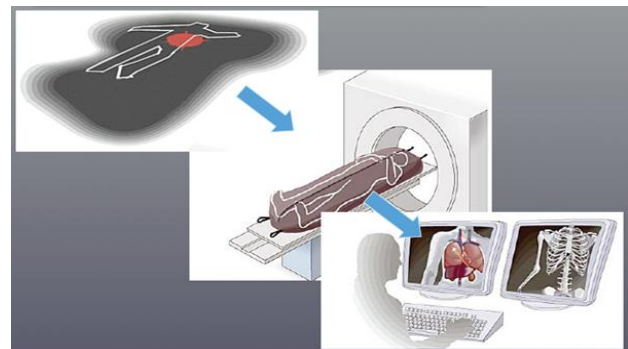
¹ Autopsy

برخوردار باشند. در بررسی با توجه به این معیارها و حذف مقالاتی که به صورت چکیده یا برداشت سردبیر بودند، از ۳۲۵ مقاله مرتبط یافت شده تنها ۸۳ مقاله مورد بررسی قرار می‌گرفت.

یافته‌ها

کالبدشکافی مجازی^۱:

یک روش غیرتهاجمی در انجام کالبد شکافی انسان است که بدون آسیب رسیدن به بافت‌های بدن، بررسی و تشخیص صورت می‌گیرد. این روش در سال‌های اخیر عنوان مکمل به کالبد شکافی متعارف بکار می‌رود. این شامل انواع تکنیک‌های مدرن تصویربرداری پزشکی با تعدادی برنامه کاربردی ویژه در پزشکی قانونی است (۲۳).



پروژه ویرتوپسی^۲:

اصطلاح VIRTOPSY از واژه‌های virtual و autopsy

تشکیل شده است. virtual از کلمه لاتین 'Virtus' که به معنی مفید، کارآمد و خوب می‌باشد مشتق شده است. Autopsy از واژه قدیم یونانی 'autos' به معنی "خود" و 'Opsomei' به معنی "می‌بینم" تشکیل شده است. بنابراین Autopsy "دیدن با چشم‌های خود" معنی می‌دهد. "مایکل تالی" استاد دانشگاه برن و همکارانش سیستمی را با نام "ویرتوپسی یا کالبد شکافی مجازی" ابداع کرده‌اند، که به کمک آن می‌توان بدون شکافتن جسد، علت مرگ آن را مشخص کرد (۲).

این روش از سال ۲۰۰۶ برای کشف علت همه مرگ‌های ناگهانی در پایتخت سوئیس استفاده شده است. که در آن بدون شکافتن جسد می‌توانند ۶۰ تا ۸۰ درصد جراحات یا علل مرگ را شناسایی کنند (۲۴، ۲۳). مزایای کالبد شکافی مجازی این است که اطلاعات آن به‌طور دیجیتالی و دائمی ثبت می‌شود، و امکان تبادل و انتشار آن از طریق اینترنت وجود دارد. کالبد شکافی

مجازی که حدود ۳۰ دقیقه طول می‌کشد (۲۴). جسد روی سطحی قرار داده می‌شود و اسکن‌های سه بعدی اطلاعات آن را ثبت می‌کنند سپس این اطلاعات پس از آن به شکل رایانه‌ای ارزیابی می‌شود. سیستم ویرتوپسی با بهره‌گیری از یک پرتونگاری مقطعی (توموگرافی) کامپیوتری یا سی تی اسکن به همراه تصویربرداری ام آر آی با تشدید مغناطیسی یک نمای تفصیلی از بدن بدست می‌آورد (۲۴-۲۶). پزشکی قانونی و پاتولوژیست از تصاویر ام آر آی و ترکیب اشعه X برای ایجاد نمای سه بعدی کامل از بدن برای بررسی وضعیت از رگ‌های خونی، اندام‌ها، استخوان‌ها و بافت‌های بدن استفاده می‌کنند که می‌تواند در تعیین نتیجه علت مرگ و شیوه‌ای که در آن بیمار فوت کرده است بکار رود.

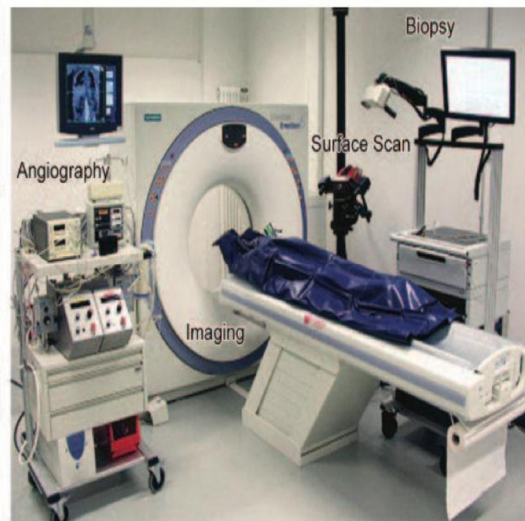
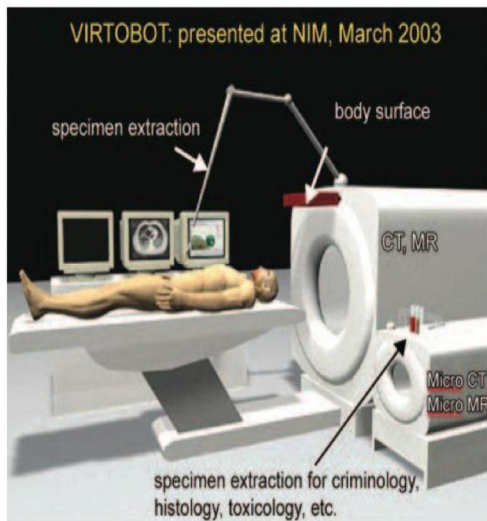
کالبد شکافی مجازی حتی می‌تواند برخی از اطلاعات حیاتی در مورد بدن که به دست آوردن آن با استفاده از ابزار معمولی مشکل و یا وقت‌گیر است، روشن کند. با این روش تصویری از شکستگی‌های استخوانی، آسیب‌های مغزی و حتی تصویری از بافت‌های نرم بدن و رگ‌های خونی فراهم می‌شود (۲۴-۲۶). در این روش، جسد روی سطحی قرار می‌گیرد و با استفاده از ابزارهای تصویربرداری رادیولوژی از قبیل سی تی اسکن، ام آر آی و آنژیوگرافی و با استفاده از سیستم‌های نرم افزاری براساس دانشسته بافت‌ها شفافیت آن‌ها و سایر معیارها فیلتر انجام می‌شود، اطلاعات لازم در سیستم کامپیوتری ذخیره می‌شود و سپس این اطلاعات توسط نرم افزار ویژه‌ای ارزیابی می‌شود، سپس بازسازی تصاویر اتوپسی صورت می‌گیرد و نتایج در اختیار محققان پزشکی قانونی قرار می‌دهند (۲۷-۲۴). که این فرایند منجر به بهبود کیفی در تحقیقات پاتولوژی پزشکی قانونی می‌شود. تکنیک‌های پس پردازش مختلف می‌تواند شواهد پزشکی قانونی قوی را برای استفاده در روند مراحل قانونی ارائه نماید.

Virtobot

در انستیتوی پزشکی قانونی دانشگاه برن روباتی به نام virtobot ابداع شده است که اتوپسی (کالبد شکافی) مجازی انجام می‌دهد. روبات حدود و بافت بدن مرده را با تابش ستون‌های نور و گرفتن عکس‌های با کیفیت بالا اسکن می‌کند. در همان اتاق تصویری توسط CT scan نیز از بدن مرده تهیه می‌شود. سپس از ترکیب اطلاعات فوق تصاویر سه بعدی تهیه می‌گردد که می‌توان آن‌ها را به مدت طولانی نگهداری کرد و در آزمایشات پزشکی قانونی استفاده نمود. علاوه بران روبات قادر است تحت هدایت CT نمونه برداری نیز انجام دهد. در واقع، Virtobot یک یونیت تحقیقاتی که کلیه تکنولوژی‌های اتوپسی را به هم ملحق می‌نماید (۲۸، ۳۱).

¹ Virtual Autopsy

² Virtopsy



- کنترل دندان‌ها و انگشت نگاری
- CT & MRI مالتی اسلایس
- ماشین قلب ریه و آنژیوگرافی سی تی اسکن
- بازوی رباتیک هدایت کننده تصویر برداری اتوپسی و بیوپسی
- هیستوپاتولوژی و سیتولوژی
- مطالعات سم شناسی، بیوشیمیایی و مولکولی
- ضمناً، از مالتی سی تی اسکن و ام آر ای در تشخیص موارد زیر استفاده می‌شود:
 - شکستگی‌های شدید
 - پوسیدگی
 - مسیر گلوله
 - جراحات‌های عروقی
 - غرق شدگی
 - خون لخته
 - جسم خارجی
 - مغز و ریه
 - مستند سازی آسیب
 - برنامه ریزی کالبد شکافی
 - اتوپسی محدود (۲۴-۲۸)
- کاربرد PACS در کالبدشکافی مجازی^{۱۲}
- سرویس ارتباطات و آرشیو تصاویر^{۱۳} وظیفه گرفتن تصاویر، بایگانی تصاویر، انتقال تصاویر، بازسازی تصاویر و نمایش و پردازش

¹² Virtual Autopsy

¹³ Picture Archiving & Communication Service (PACS)

تجهیزات مورد استفاده در کالبدشکافی مجازی^۱

تجهیزات ضروری ویرتوپسی^۲ عبارتند از:

۱. انواع دستگاه توموگرافی کامپیوتری یا سی تی اسکن (میکرو سی تی اسکن^۳ و سی تی اسکن مولتی اسلایس^۴ (۲۹-۲۴))
۲. دستگاه ام آر آی^۵ و دستگاه ام آر آی میکروسکوپی^۶
۳. دستگاه اسپکتروسکوپی با جذب اتمی^۷
۴. دستگاه فتوگرامتری CAD سه بعدی^۸ (۲۸-۲۴)

و در کنار این ابزار دستگاه‌های دیگری نظیر دستگاه‌های زیر

به کار می‌روند:

اسکنر نوری سه بعدی سطح بدن، ماژول نمونه برداری یا بیوپسی^۹، یونیت آنژیوگرافی^{۱۰} و یک سیستم نابری (بازو) که برای هدایت تصویربرداری استفاده می‌شود. ضمناً یک سیستم کامپیوتری جهت مستند سازی، مجهز به نرم افزارهای شبیه ساز سه بعدی نیز وجود دارد (۲۸-۲۴).

در واحد تحقیقاتی ویرتوپسی^{۱۱} اعمال زیر انجام می‌شود:

- اسکن نوری سه بعدی سطح بدن و عکاسی

¹ Virtual Autopsy

² Virtopsy

³ Micro CT

⁴ Multi-Slice Computed Tomography (MSCT)

⁵ Magnetic Resonance Imaging (MRI)

⁶ Microscopic (MRI)

⁷ Magnetic Resonance Spectroscopy

⁸ 3-D CAD/Photogrammetry

⁹ Biopsy Module

¹⁰ Angiography unit

¹¹ Virtopsy

۲- تبدیل داده دریافت شده به فرمت استاندارد

ACR – NEMA یا همان DICOM

۳- ارسال داده‌های استاندارد به کنترل کننده

PACS (۳۹-۴۲)

۳- کنترل کننده PACS:

اجزای اصلی قسمت کنترل کننده در سیستم PACS عبارتند از: سرویس دهنده / پایگاه داده / و قسمت آرشیو. که به منظور دریافت تصاویر پزشکی از کامپیوتر اخذ داده، استخراج اطلاعات متن موجود در تصاویر، به هنگام کردن اطلاعات مربوط به شبکه سیستم، تعیین اینکه تصاویر باید به کدام ایستگاه‌های نمایش فرستاده شوند، بازیابی خودکار تصاویر مقایسه‌ای از آرشیو، تعیین کنتراست و روشنایی بهینه برای نمایش تصاویر، فشرده سازی تصاویر، آرشیو کردن تصاویر جدید در دیسک‌های نوری، حذف تصاویر آرشیو شده از کامپیوتر اخذ داده، ایجاد قابلیت بازیابی تصاویر از ایستگاه‌های کاری مختلف به کار می‌رود (۳۹-۴۴).

۴- نحوه ارتباط:

نحوه ارتباط اجزاء PACS در قالب یک شبکه با رعایت استانداردهایی برای عملکرد یکپارچه و هماهنگ هر سیستمی از جمله سیستم PACS امکان پذیر است. از DICOM برای تبادل تصاویر پزشکی و اطلاعات مرتبط با آن استفاده می‌شود. در واقع هدف آن ایجاد ارتباط و بهبود تأثیر جریان کاری میان سیستم‌های تصویربرداری و سایر سیستم‌های اطلاعاتی می‌باشد (۸۰). استاندارد DICOM واجد سطوح مختلف پشتیبانی می‌باشد.

امروزه تمام وسایل تصویربرداری که در رادیولوژی، استفاده می‌شوند: مثل MRI، CT، سونوگرافی از استاندارد DICOM برای تبادل تصاویر و اطلاعات مرتبط استفاده می‌کنند. استفاده سایر ابزارهای تخصصی (مانند اندوسکوپ، پاتولوژی، افتالموسکوپ و درماتولوژی) از DICOM نیز آغاز شده است. دایکام یک سند چند بخشی برای پردازش و ذخیره سازی تصاویر پزشکی است و باید آرشیو تصاویر دیجیتال پزشکی با فرمت دایکام DICOM در سیستم PACS وجود داشته باشد. همچنین سیستم PACS باید امکان ارسال و دریافت تصاویر دیجیتال پزشکی با فرمت دایکام DICOM به ایستگاه‌های کاری DICOM WorkStations داخل مرکز درمانی را داشته باشد (۳۹-۴۴).

ضمناً نرم افزار نمایش دهنده که فقط تصاویر را نشان می‌دهد و در اکثر ایستگاه‌ها نصب می‌شود. این نرم افزار نمایش دهنده، علاوه بر نمایش، امکان پردازش تصاویر دیجیتال پزشکی با فرمت دایکام DICOM را فراهم می‌آورد و سیستم PACS امکان ارسال و دریافت تصاویر دیجیتال پزشکی با فرمت DICOM به خارج مرکز درمانی را دارد. علاوه بر آن سیستم PACS امکان اتصال به

تصاویر را در شبکه‌های دیجیتال بر عهده دارد. این سیستم شامل یک مجموعه نرم افزار تحت شبکه است که به صورت کلی، تصاویر را از دستگاه‌های تصویربرداری با خروجی دیجیتال مانند Ct اسکن، MRI، رادیوگرافی دیجیتال دریافت می‌کند (۳۵-۳۳، ۲۴) و در کالبدشکافی مجازی یا ویرتوئسی جهت دریافت تصاویر، بایگانی تصاویر، انتقال تصاویر، بازسازی تصاویر و نمایش و پردازش تصاویر به کار می‌رود (۳۵-۳۳، ۲۴).

در یک مجموعه تصویربرداری، شامل دستگاه‌های تصویربرداری، دستگاه‌های چاپ فیلم و نرم افزار PACS، استاندارد تحت عنوان DICOM حاکم است که از عبارت Digital Imaging and Communication in Medicine استخراج شده است. در واقع استاندارد در زمینه ارتباط سیستم‌ها است که کلیه سیستم‌های تصویربرداری می‌بایست با آن هم‌خوانی داشته باشند (۳۵-۳۳، ۲۴).

سیستم ارتباطات و بازیابی تصاویر (PACS):

PACS سیستمی است که ذخیره، پردازش و مشاهده تصاویر و اطلاعات مربوط به آن را برای پزشکان تسهیل می‌کند. معرفی سرویس گیرنده / سرویس دهنده، بهبود تصویر برداری دیجیتال و فناوری‌های شبکه سازی، همراه با پیشرفت و استاندارد HL7 و DICOM در کنار سیستم‌های اطلاعاتی راه حل ایده آلی برای مدیریت تصاویر است.

بخش‌های مختلف PACS عبارتند از:

۱- سیستم‌های تصویرگری:

سیستم‌های تصویربرداری مختلف نظیر: اولتراسون، MRI، رادیوگرافی کامپیوتری (CT) و غیره که تصاویر حاصل از آن‌ها دیجیتال است (۳۶-۳۳، ۲۴).

اگر خروجی سیستم تصویربرداری نظیر تصاویری که به وسیله اشعه X گرفته می‌شوند غیر دیجیتال باشند برای استفاده در سیستم PACS و رادیولوژی دیجیتال باید با کمک دیجیتالیزرها به فرمت دیجیتال درآیند (۴۰-۳۷).

۲- اخذ داده‌ها:

برای دریافت تصاویر به همراه گزارش آن‌ها از دستگاه‌های پزشکی PACS از یک کامپیوتر اخذ داده که در بلوک کلی در قسمت Interface قرار دارد استفاده می‌شود. این کامپیوتر بین دستگاه تصویر برداری و سایر قسمت‌های PACS قرار می‌گیرد و سه وظیفه اصلی دارد که عبارتند از:

۱- گرفتن داده تصویری از دستگاه تصویر

برداری

است. در مقایسه با سی تی اسکن حساس تر و اختصاصی تر است و برای بررسی اشیا یا ضایعات کوچک و جزئی می توان از آن استفاده کرد. (۲۴-۲۸، ۱) تصویر برداری در پزشکی قانونی، پس از مرگ و کالبدشکافی دارای پیشینه ای طولانی است. گروه هایی جهت پژوهش در پزشکی قانونی اروپا، انگلستان، ایالات متحده آمریکا، استرالیا و آسیا تشکیل شده اند اهمیت ویژه ای به استفاده از ابزار تصویر برداری به جای کالبد شکافی قائل هستند (۶۶-۶۲) در حال حاضر به منظور پاتولوژی کالبد شکافی در پزشکی قانونی، تصویر برداری پس از مرگ، هنوز به حد قابل مقایسه با آسیب شناسی که در پزشکی قانونی استفاده می شود نیست و به ندرت در تشخیصات پزشکی قانونی استفاده می شود (۶۸، ۳۷). در شرایط خاص، نمونه بافت استخوان با Micro-CT و Micro-MR مورد بررسی قرار می گیرد. زمان اسکن کوتاه از ۱ تا ۱۰ دقیقه می باشد (۶۹). در بسیاری از موارد، وضوح اسکنهای بالینی برای پاسخ به سؤالات پزشکی قانونی کافی نیست و این به نفع ایده استفاده از روش های تصویر برداری میکرواسکوپینگ غیرتهاجمی با وضوح بسیار بالا برای تجسم نمونه های پزشکی قانونی است (۲۷، ۲۴). اسپکتروسکوپی تشدید مغناطیسی MRS همراه با MRI، دارای پتانسیل بسیار زیادی در مستند سازی متابولیسم غلظت در بافت ها قبل از مرگ و پس از مرگ می باشد. از آنجا که تجزیه به طور مداوم انجام می شود، غلظت ترکیبات شیمیایی تغییر نموده بنابراین MRS در تعیین زمان مرگ مفید می باشد (۷۲-۷۰). در بسیاری از موارد، از میکرو توموگرافی یا میکرو-CT در موارد پزشکی قانونی برای تعیین الگوی آسیب سلاح درگیر (شی کوچک) در داخل استخوان استفاده می شود (۲۴-۲۸، ۱).

پزشکی قانونی برای مطالعه آسیب های بافت نرم، خونریزی شبکیه و صدمه الکتریکی به پوست از میکرو MR استفاده می کند (۲۴، ۲۷). در حالت کلی، جهت تصویر برداری پس از مرگ، MRI در ترکیبی با سی تی اسکن مورد استفاده قرار می گیرد (۷۹، ۷۸، ۲۷، ۲۴). ام آر آی وقت گیر تر است و گران تر از سی تی اسکن است و دسترسی به اسکنر MRI محدود است. کالبد شکافی مجازی نشان دهنده ابزاری ارزشمند جهت جمع آوری مدارک نتایج پاتولوژیکی مانند ضایعات آهکی سیستم قلبی عروقی، شکستگی استخوان، ضایعات سیستم عضلانی، تجمع هوا در پزشکی روز است (۲۴، ۲۷).

دو شیوه جدید مستند سازی قانونی تلفیق تصویر برداری با روش های تصویر برداری سطحی (نظیر فتوگرامتری یا اسکن سه بعدی)، ترکیب روش های تصویر برداری غیرتهاجمی با نمونه برداری بافتی تحت هدایت تصویر شکل گرفته است.

اینترنت Web PACS جهت ارتباطات شبکه ای را دور و همچنین قابلیت امکان آرشیو و بازیابی تصاویر در SQL را دارد (۴۵-۳۹).

تکنیک کالبدشکافی مجازی یا ویرتوپسی:

توموگرافی کامپیوتری پس از مرگ^۱ به شیوه تصویر برداری با استفاده از دستگاه های تصویر بردار پس از مرگ جهت روشن نمودن علت مرگ (۵۰-۴۵، ۲۷) در زمینه هایی که کالبدشکافی جهت تشخیص علت مرگ غیر عملی یا غیر ممکن باشد، اطلاق می شود. به عنوان مثال گزارشاتی که در زمینه بررسی توزیع گاز (۶۰-۵۰) یا تعیین بلوغ اسکلتی (۶۱) منتشر شده است، نشان داده که استفاده از آن مفید واقع شده است. شیوه های تصویر برداری نظیر توموگرافی کامپیوتری یا سی تی اسکن (CT) و تصویر برداری با تشدید مغناطیسی یا ام آر آی (MRI) پزشکی نه تنها به منظور دلایل تشخیصی در طب بالینی، بلکه به عنوان سند و مدرک، دادگاه ها را نیز متحول ساخته است.

در کنار این ها استفاده از تکنیک های جدید رادیولوژی دیجیتال مانند توموگرافی کامپیوتری چند تکه (MSCT) (۲۷) که برای ایجاد تصاویر زنده از داخل بدن انسان بکار می روند یا اسکنهای نوری سه بعدی که تصاویر سه بعدی از اجساد و نواحی آسیب دیده در مصدومان تهیه کنند یا فتوگرامتری با اسکن سطح سه بعدی، نیز خدمات عالی برای بررسی ارائه نموده و تبدیل به ابزار اصلی آسیب شناسان پزشکی قانونی در آینده شوند. بنابراین، پزشکان نیاز به درک اصول هر یک از تکنیک ها و نیز محدودیت های آن ها برای استفاده بهینه از توانمندی های هر یک از روش ها می باشند. اسکن MSCT زمانی بسیار کمتر از یک کالبد شکافی فیزیکی را نیاز دارد. معاینه مجازی همچنین می تواند زمان لازم برای یک تحقیق فیزیکی را کاهش دهد زیرا آسیب شناس با دانش قبلی مسلح است. استفاده از تصاویر سی تی اسکن در کالبد شکافی مجازی اشکالات مخصوص به خود را دارد. سی تی اسکن در نشان دادن استخوان و فلز بسیار خوب است، اما بافت های نرم مختلف اغلب در یک تصویر ظاهری شبیه به هم دارند و حجم تصویر سی تی اسکن جهت ذخیره سازی نیز بسیار بالا و زمان بر است. به عنوان مثال تجسم کردن استخوان، گاز و فلز با MSCT نسبتاً آسان است، شده اما افتراق بافت نرم محدود است. سی تی اسکن در تشخیص شکستگی ها تجمع غیر طبیعی گاز در نسوج (نظیر آمبولی هوا، آمفیژم زیر جلدی، ترومای هیپر بار، یا تجمع گاز ناشی از فساد نعشی) و صدمات ماکروسکوپیک نسوج از دقت بالایی برخوردار است. ام آر آی برای تشخیص صدمات نسوج نرم و ضایعات تروماتیک و غیر تروماتیک مغزی دقت بیشتری داشته

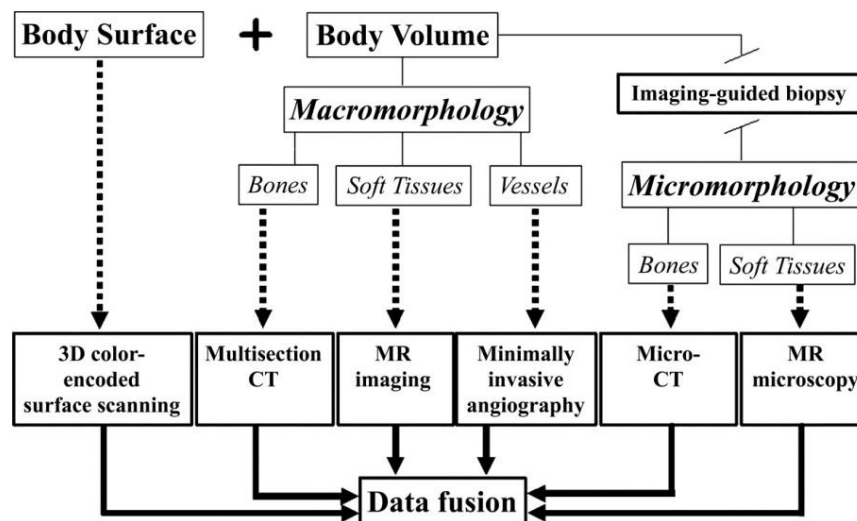
¹ Post-mortem computed tomography (PMCT)

در کالبدشکافی مجازی موجب فراهم آوردن امکان تبادل و انتشار آن از طریق اینترنت را فراهم می‌آورد، بنابراین علاوه بر سهولت دستیابی به هدف کالبدشکافی، با این روش، امکان ارائه خدمات تشخیصی از راه دور که یکی از کاربردهای پزشکی از راه دور (Telemedicine) است فراهم می‌گردد (۲). داده‌هایی که با استفاده از تکنیک‌های رادیولوژی و تکنولوژی‌های مدرن تصویربرداری برای پاتولوژیست و پزشکی قانونی فراهم می‌شود اگر به دقت و با تخصص تفسیر شود به مراتب دقیق‌تر از چشم انسان است. تصویربرداری اولیه پزشکی قادر به شناسایی جزئیات مهم مربوط به جسد است در حالی که کالبد شکافی فیزیکی نمی‌تواند بدون دشواری بسیار، مواردی مانند مکان و تعداد اجسام خارجی (۷۴، ۶۹)، شکستگی‌های ریز استخوانی (۷۷، ۷۶) و میزان حجم گاز یا مایع را به خوبی مشخص کند (۷۴، ۶۹). ماهیت غیرتهاجمی بودن vritopsy در مواردی که دغدغه‌های مذهبی و یا اخلاقی به وجود می‌آیند، آن را قابل قبول‌تر می‌سازد (۷۵، ۷۴، ۲۷). کلاً، وظیفه بالا بردن و گذاشتن کیسه بدن روی میز اسکن و قرار دادن سوزن بیوپسی در اتوپسی مجازی به مراتب کمتر از پیچیده‌تر از شکافتن شکم جسد پیچیدگی دارد (۷۳). و نهایتاً بهتر است کالبدشکافی مجازی یا ویرتوپسی در کنار کالبدشکافی سنتی صورت پذیرد.

داده‌های کالبدشکافی مجازی

داده‌های حاصل از کالبدشکافی مجازی بر اساس دیاگرام زیر

بدست می‌آیند.



(مورفولوژی = ریخت شناسی) استخوان‌ها و بافت نرم و عضلات با استفاده از دستگاه سی تی اسکن چند بخشی، تصویربرداری آر ای و آنژیوگرافی غیرتهاجمی انجام می‌شود و بیوپسی با راهنمای

بسته‌های نرم افزاری که مشاهده و تفسیر مجموعه داده‌های با حجم بالا را ساده‌تر و سریع‌تر می‌کنند به منظور تسهیل ارائه تصویری از داده‌های تصویربرداری کالبدشکافی پس از مرگ در سیستم‌های کامپیوتری واحدهای ویرتوپسی وجود دارند.

تکنیک‌های پس پردازش مختلف می‌تواند شواهد پزشکی قانونی قوی را برای استفاده در روند مراحل قانونی ارائه نماید. شیوه‌های تصویربرداری و ثبت دیجیتال امکان آرشیو فشرده اطلاعات را فراهم کرده و از هزینه‌های اضافی بابت نگهداری مدارک به شیوه سنتی و نیز اختصاص فضای فیزیکی به مکانی جهت بایگانی جلوگیری می‌کند.

پروژه Virtopsy تعداد هنگفت از داده‌های DICOM دیجیتال را که می‌تواند به راحتی بر روی یک شبکه، انتقال و کپی، به لحاظ کمی تجزیه و تحلیل شود و بعد از پردازش بر روی یک ایستگاه کاری آرشیو شود ایجاد کرد. فرمت دیجیتال اجازه فشرده سازی آرشیو دیجیتال را می‌دهد (PACS = picture archiving and communication system) (۲۷، ۲۴).

داده‌های سه بعدی در یک ایستگاه کاری PACS به تصاویر دو بعدی قابل مشاهده بر روی مانیتور و یا فیلم تبدیل می‌شود. تصاویر مناسب ارائه شده باید بینندگان را به درک مناسبی از زمینه آناتومی جسم برساند. مزیت ثبت داده‌ها به صورت دیجیتال

بررسی سطح بدن با استفاده از اسکن ۳ بعدی رنگی کدگذاری شده انجام می‌شود و بررسی حجم بدن به صورت ماکرو مورفولوژی و میکرو مورفولوژی صورت می‌گیرد که در ماکرو مورفولوژی

پس از نابودی جسد، انجام اتوپسی به صورت مجازی امکان پذیر است. فراهم آمدن امکان مشاوره با سایر متخصصان از طریق آرشیو دیجیتال و معاینه اجساد در شرایطی که بنا به محدودیت‌های فرهنگی یا مذهبی امکان اتوپسی اجساد وجود ندارد را نام برد (۲۴-۲۷).

معایب:

- هزینه‌های قابل ملاحظه و بالا
- روش تصویربرداری با استفاده از دستگاه MRI قادر به انجام موارد زیر نیست:

تصویربرداری از ضایعات عروق کرونر (۸۱)
افتراق خون منعقد شده در رگ از لخته پس از مرگ (۸۲)
تمایز ترومبوز ریوی از ترشحات سینه پهلویی (۸۳)
موانع:

بعد از حدود یک دهه پژوهش، مشکلات مختلفی از جمله هزینه بالا، رقابت برای دسترسی به دستگاه‌های تصویربرداری و برخی محدودیت‌های ذاتی فن آوری از کالبد شکافی مجازی جلوگیری می‌کند. استاندارد سازی این فرایند، عوامل انسانی، هزینه اولیه برای راه اندازی این سیستم‌ها از جمله مشکلاتی هستند که مانع بکار گیری گسترده اتوپسی مجازی به ویژه در کشورهای در حال توسعه مانند کشور ما گردد. البته نباید فراموش شود که علیرغم هزینه اولیه بالا استفاده از این سیستم منجر به صرفه جویی اقتصادی خواهد شد (۲۴-۲۷). مهم‌ترین موانع احتمالی برای پیاده‌سازی سیستم ویرتوپسی در کشور این است که پزشکان قانونی و متخصصین پاتولوژی هنوز عادت به سیستم مجازی ندارند. همچنین هزینه پیاده‌سازی این سیستم بالا است. داده‌هایی که با استفاده از تکنیک‌های رادیولوژی و تکنولوژی‌های مدرن تصویربرداری برای پاتولوژیست و پزشکی قانونی فراهم می‌شود اگر به دقت و با تخصص تفسیر شود به مراتب دقیق‌تر از چشم انسان است.

تصویربرداری اولیه پزشکی قادر به شناسایی جزئیات مهم مربوط به جسد است در حالی که کالبد شکافی فیزیکی نمی‌تواند بدون دشواری بسیار، مواردی مانند مکان و تعداد اجسام خارجی، شکستگی‌های ریز استخوانی و میزان حجم گاز یا مایع را به خوبی مشخص کند. ماهیت غیرتهاجمی بودن virtopsy در مواردی که دغدغه‌های مذهبی و یا اخلاقی به وجود می‌آیند، آن را قابل قبول تر می‌سازد. کلاً، وظیفه بالا بردن و گذاشتن کیسه بدن روی میز اسکن و قرار دادن سوزن بیوپسی در اتوپسی مجازی به مراتب کمتر از پیچیده‌تر از شکافتن شکم جسد پیچیدگی دارد. و نهایتاً بهتر است کالبدشکافی مجازی یا ویرتوپسی به عنوان مکملی در کنار کالبدشکافی سنتی صورت پذیرد.

تصویری هم به صورت میکرو مرفولوژی از استخوان‌ها و بافت نرم توسط دستگاه ام آر ای میکروسکوپی. میکرو سی تی اسکن انجام شده و نتایج آن‌ها جمع‌آوری می‌شود.

بحث و نتیجه گیری

استانداردها، مزایا، معایب و موانع:

کالبدشکافی مجازی یک روش غیرتهاجمی و تجدید پذیر است. ایجاد پرونده‌های دیجیتالی و دائمی از بدن برای پاتولوژیست و پزشکی قانونی به همراه امکان برقراری ارتباط با یکدیگر و مشاوره پزشکی از راه دور پزشکی قانونی فراهم می‌شود. حمل و نقل نمونه‌های واقعی بین پاتولوژیست‌ها مشکل است، در حالی که تصویر دیجیتالی از بدن می‌تواند به صورت الکترونیکی در میان آسیب‌شناسان و پزشکی قانونی به اشتراک گذاشته و برای مطالعه در آینده ذخیره شود. پاتولوژیست و پزشکی قانونی می‌توانند کالبد شکافی را از طریق اینترنت انجام دهند، بنابراین برخی از بیمارستان‌ها دیگر نیازی به استخدام پاتولوژیست و پزشکی قانونی ندارند.

با بهره‌گیری از این تکنیک بررسی علل ۶۰ تا ۸۰ درصد مرگ‌های ناگهانی یا غیرطبیعی ممکن خواهد بود. همچنین این روش آمار دیجیتالی و دائمی را در اختیار پزشکان قرار می‌دهد که از طریق اینترنت قابلیت به اشتراک گذاشتن دارند (۲۴-۲۷).

Virtopsy خونریزی داخلی، مسیر گلوله و شکستگی پنهان و دشوار برای پیدا کردن در یک کالبد شکافی سنتی را تشخیص می‌دهد. همچنین به کمک MSCT و ام آر آی در تصویر الگوهای شکستگی استخوان، و تکه تکه شدن، کوفتگی مغز، محل گلوله، آمبولی و اسپیراسیون خون به ریه را تشخیص می‌دهد (۲۴-۲۷).

نظام قضایی نیز از این تکنولوژی جدید بهره‌مند می‌شود و می‌تواند تصاویر سه بعدی کالبد شکافی را به راحتی در دادگاه‌ها به جای تصاویر وحشتناک کالبد شکافی سنتی از بدن قربانی نگاه نشان داده شود. اگر چه تجهیزات مورد نیاز در انجام کالبد شکافی مجازی بسیار گران قیمت هستند، اما فرآیند کالبد شکافی مجازی در استفاده از منابع بسیار ارزان‌تر از کالبد شکافی متعارف و خیلی آسان تر خواهد بود. ضمناً در کالبد شکافی مجازی بدن سالم می‌ماند و بنابراین به احساس غم و اندوه خانواده قربانی نمی‌افزاید. این نیز بر موانع منع کالبد شکافی اجساد توسط ادیان غلبه می‌کند. مزایای اتوپسی مجازی رادیولوژیک را می‌توان سهولت ارزیابی و معاینه اجساد آلوده به مواد سمی، رادیواکتیو یا ارگانسیم‌های آلاینده، مستندسازی دقیق یافته‌های معاینه جسد به گونه‌ای که هر زمان و در هر مکانی از جمله دادگاه و مدت‌ها

References:

- Toorchian F. Special techniques: radiology, CT, MRI, and nuclear medicine. Tehran: Noore Danesh Press; 2003. (Persian)
- Sosa-Iudicissa M, Wooton R, Ferrer-Roca O. Historia de la Telemedicina. In: Telemedicina. Madrid: Panamericana; 2001. P.1-18.
- Rubin M A, Putzi M, Mucci N, Smith D C, Wojno K, Korenchuk S, et al. Rapid ("warm") autopsy study for procurement of metastatic prostate cancer. *J Clin Cancer Res* 2000;6(3): 1038-45.
- Rutty G N. Are autopsies necessary?. *Rechtsmedizin* 2007; 17(1): 21-8.
- Von Staden H. The discovery of the body: human dissection and its cultural contexts in ancient Greece. *Yale J Biol Med* 1992; 65(3): 223.
- Horowitz RE, Naritoku WY. The autopsy as a performance measure and teaching tool. *Human Pathol* 2007; 38(5): 688-95.
- Krukemeyer MG, Dankof A, Krenn V, Hansen D, Dietel M. Necessity of increasing autopsy frequency following the introduction of DRGs. *Der Pathologe* 2007;28(4): 294.
- Fisher R S, Spitz WU. *Medicolegal investigation of death: guidelines for the application of pathology to crime investigation*. Springfield, IL: Charles C. Thomas; 1980.
- Kaplan WD, Takvorian T, Morris JH, Rumbaugh CL, Connolly BT, Atkins HL. Thallium-201 brain tumor imaging: a comparative study with pathologic correlation. *J Nucl Med* 1987;28(1):47-52.
- Brinkmann B, Chesne A Du, Vennemann B. Recent data for frequency of autopsy in Germany. *Dtsch Med Wochenschr* 2002; 127(15): 791.
- Chariot P, Witt K, Pautot V, Porcher R, Thomas G, Zafrani E S, et al. Declining autopsy rate in a French hospital: physicians' attitudes to the autopsy and use of autopsy material in research publications. *Arch Pathol Lab Med* 2000; 124(5): 739-45.
- Lindstrom P, Janzon L, Sternby N H. Declining autopsy rate in Sweden: a study of causes and consequences in Malmo, Sweden. *J Intern Med* 1997; 242(2): 157-66.
- Start RD, McCulloch TA, Benbow E W, Lauder I, Underwood J C E. Clinical necropsy rates during the 1980s: the continued decline. *J Pathol* 1993; 171(1): 63-6.
- Harrington DE, Edward AS. Managed care and measuring medical outcomes: Did the rise of HMOs contribute to the fall in the autopsy rate?. *Soc Sci Med* 2010; 70(2): 191-8.
- Davies DJ, Graves, Landgren AJ, Lawrence CH, Lipsett J, MacGregor DP, et al. The decline of the hospital autopsy: a safety and quality issue for healthcare in Australia. *Med J Aust* 2004 ;(180): 281-5.
- Toyohiko M. A statistical study of lung cancer in the annual of pathological autopsy cases in Japan, from 1958 to 1997, with reference to time trends of lung cancer in the world. *Cancer Sci* 2002; 93(1): 15-23.
- Westphal SE, Apitzsch J, Penzkofer T, Mahnken AH, Knüchel R. Virtual CT autopsy in clinical pathology: feasibility in clinical autopsies. *Virchows Arch* 2012; 461(2): 211-19.
- Sebire NJ. Towards the minimally invasive autopsy?. *Ultrasound Obstet Gynecol* 2006; 28(7): 865-7.
- Oluwasola OA, Fawole OI, Otegbayo AJ, Ogun GO, Adebamowo CA, Bamigboye AE. The autopsy: knowledge, attitude, perceptions of doctors and relatives of the deceased. *Arch Pathol Lab Med* 2009; 133(1): 78-82.
- Burton, Julian L, Underwood J. Clinical, educational, epidemiological value of autopsy. *Lancet* 2007; 369(9571): 1471-80.

21. Said F, El Beshlawy A, Hamdy M, El Raziky M, Sherif M, Ragab L. Intrafamilial transmission of hepatitis c infection in egyptian multitransfused thalassemia patients. *Trop Paediatr J* 2013.
22. Hill RB, Anderson RE. The uses and value of autopsy in medical education as seen by pathology educators. *Acad Med* 1991; 66(2): 97-100.
23. Dirnhofer R, Jackowski C, Vock P, Potter K, Thali M J. Virtopsy: minimally invasive, imaging-guided virtual autopsy. *Radiographics* 2006;26(5): 1305-33.
24. Thali M J, Jackowski C, Oesterhelweg L, Ross S G, Dirnhofer R. VIRTOPSY—the Swiss virtual autopsy approach. *Leg Med* 2007;9(2): 100-4.
25. Thali M J, Yen K, Schweitzer W, Vock P, Boesch C, Ozdoba C, et al. Virtopsy, a new imaging horizon in forensic pathology: virtual autopsy by postmortem multislice computed tomography (MSCT; and magnetic resonance imaging) MRI a feasibility study. *J Forensic Sci* 2003; 48(2): 386-403.
26. Bolliger SA, Thali MJ, Ross S, Buck U, Naether S, Vock P. Virtual autopsy using imaging: bridging radiologic and forensic sciences. A review of the virtopsy and similar projects. *Eur Radiol* 2008;18(2): 273-82.
27. Thali M J, Yen K, Vock P, Ozdoba C, Kneubuehl BP, Sonnenschein M, Dirnhofer R. Image-guided virtual autopsy findings of gunshot victims performed with multi-slice computed tomography (MSCT; and magnetic resonance imaging)MRI; and subsequent correlation between radiology and autopsy findings. *Forensic Sci* 2003; 138(1): 8-16.
28. Ebert LC, Ptacek W, Naether S, Fürst M, Ross S, Buck U, Thali, M. Virtobot—a multi-functional robotic system for 3D surface scanning and automatic post mortem biopsy. *Int J Med Robot Comp* 2010;6(1): 18-27
29. Thali M J, Braun M, Buck U, Aghayev E, Jackowski C, Vock P, Dirnhofer R. Virtopsy—scientific documentation, reconstruction and animation in forensic: individual and real 3D data based geo-metric approach including optical body/object surface and radiological CT/MRI scanning. *J Forensic Sci* 2005;50(2): 428-42.
30. Ebert L C, Ptacek W, Naether S, Fürst M, Ross S, Buck U, et al. Virtobot—a multi-functional robotic system for 3D surface scanning and automatic post mortem biopsy. *Int J Med Robot Comp* 2010;6(1): 18-27
31. Jackowski C, Sonnenschein M, Thali M J, Aghayev E, von Allmen G, Yen K, et al. Virtopsy: postmortem minimally invasive angiography using cross section techniques—implementation and preliminary results. *J Forensic Sci* 2005; 50(5): 1175-86.
32. Faggioni L, Neri E, Castellana C, Caramella D, Bartolozzi C. The future of PACS in healthcare enterprises. *Eur J Radiol* 2011; 78(2): 253-8.
33. Aghayev E, Staub L, Dirnhofer R, Ambrose T, Jackowski C, Yen K, et al. Virtopsy—the concept of a centralized database in forensic medicine for analysis and comparison of radiological and autopsy data. *J Forensic Sci Leg Med* 2008; 15(3): 135-40.
34. Nissan E. Virtopsy: the virtual autopsy in computer applications for handling legal evidence, police investigation and case argumentation. Netherlands: Springer; 2012. P. 991-1015.
35. Faggioni L, Neri E, Castellana C, Caramella D, Bartolozzi C. The future of PACS in healthcare enterprises. *Eur J Radiol* 2011; 78(2): 253-8.
36. Caramella D. Is PACS research and development still necessary?. In *International Congress Series*. Philadelphia: Elsevier; 2005. P. 11-14.
37. Huang HK. Enterprise PACS and image distribution. *Comput Med Imaging Graph* 2003; 27(2): 241.
38. van de Wetering R, Batenburg R. A PACS maturity model: a systematic meta-analytic review

- on maturation and evolvability of PACS in the hospital enterprise. *Int J Med Sci Info* 2009;78(2): 127-40.
39. Warburton RN. Evaluation of PACS-induced organizational change. *Int J Biomed Comput* 1992; 30(3): 243-8.
40. Amis ES, Butler PF, Applegate KE, Birnbaum SB, Brateman LF, Hevezi JM, et al. White Paper on Radiation Dose in Medicine. *J Am Coll Radiol* 2007;4:272-84.
41. National Electrical Manufacturers Association. Digital Imaging and Communications in Medicine supplement 94: diagnostic x-ray radiation dose reporting (dose SR). Available at: ftp://medical.nema.org/medical/dicom/final/sup94_ft.pdf.
42. Graham RNJ, Perriss RW, Scarsbrook AF. DICOM demystified: a review of digital file formats and their use in radiological practice. *Clin Radiol* 2005; 60(11): 1133-40.
43. Mackinnon AD, Billington RA, Adam EJ, Dundas DD, Patel U. Picture archiving and communication systems lead to sustained improvements in reporting times and productivity: results of a 5-year audit. *Clin Radiol* 2008;63(7): 796-804.
44. Reijns GL. Integration in PACS of DICOM with TCP/IP, SQL, X Windows in medical imaging. *Int Soc Opt Photo* 1994: 744-53.
45. Krantz P, Holtas S. Postmortem computed tomography in a diving fatality. *J Comp Assist Tomography* 1983;7(1): 132-4.
46. Donchin Y, Rivkind AI, Bar-Ziv J, Hiss J, Almog J, Drescher M. Utility of postmortem computed tomography in trauma victims. *The J Trauma Acute Care Surg* 1994;37(4): 552-6.
47. Wallace S K, Cohen W A, Stern E J, Reay D T. Judicial hanging: postmortem radiographic, CT, MR imaging features with autopsy confirmation. *Radiology* 1994; 193(1): 263-7.
48. Shiotani S, Kohno M, Ohashi N, Yamazaki K, Nakayama H, Watanabe K, et al. Non-traumatic postmortem computed tomographic (PMCT; findings of the lung. *Forensic Sci Int* 2004; 139(1): 39-48.
49. Farkash, Uri, Alon Scope, Mauricio Lynn, Chen Kugel, Ron Maor, Avi Abargel, et al. Preliminary experience with postmortem computed tomography in military penetrating trauma. *J Trauma Acute Care Surg* 2000;48(2): 303-9.
50. Christian J, Thali M, Sonnenschein M, Aghayev E, Yen K, Dirnhofer R, et al. Visualization and quantification of air embolism structure by processing postmortem MSCT data. *J Forensic Sci* 2004;49(6): 1339-42.
51. Shiotani S, Kohno M, Ohashi N, Yamazaki K, Nakayama H, Watanabe K, et al. Non-traumatic postmortem computed tomographic (PMCT; findings of the lung. *Forensic Sci Int* 2004; 139(1): 39-48.
52. Aghayev E, Yen K, Sonnenschein M, Jackowski C, Thali MJ, Peter Vock, et al. Pneumomediastinum and soft tissue emphysema of the neck in postmortem CT and MRI; a new vital sign in hanging?. *Forensic Sci Int* 2005;153(2): 181-8.
53. Yokota H, Yamamoto S, Horikoshi T, Shimofusa R, Ito H. What is the origin of intravascular gas on postmortem computed tomography?. *Leg Med* 2009;11: 252-5.
54. Shiotani S, Ueno Y, Atake S, Kohno M, Suzuki M, Kikuchi K, et al. Hayakawa Nontraumatic postmortem computed tomographic demonstration of cerebral gas embolism following cardiopulmonary resuscitation. *JPN J Radiol* 2010;28: 1-7.
55. Germerott T, Flach PM, Preiss US, Ross SG, Thali MJ. Postmortem ventilation: a new method for improved detection of pulmonary pathologies in forensic imaging. *Leg Med* 2012; 14: 223-8.

56. Michiue T, Sakurai T, Ishikawa T, Oritania S, Maeda H. Quantitative analysis of pulmonary pathophysiology using postmortem computed tomography with regard to the cause of death. *Forensic Sci Int* 2012;220: 232-8.
57. Kohno SM, Ohashi N, Yamazaki K, Nakayama H, Watanabe K, Oyake Y, et al. Non-traumatic postmortem computed tomographic (PMCT) findings of the lung. *Forensic Sci Int* 2004; 139: 39-48.
58. Levy AD, Harcke HT, Getz JM, Mallak CT, Caruso JL, Pearse L, Frazier AA, et al. Virtual autopsy: two- and three-dimensional multidetector CT findings in drowning with autopsy comparison. *Radiology* 2007; 243:862-8.
59. Oyake Y, Aoki T, Shiotani S, Kohno M, Ohashi N, Akutsu H, et al. Postmortem computed tomography for detecting causes of sudden death in infants and children: retrospective review of cases. *Radiat Med* 2006; 24 :493-502.
60. Sakurai T, Michiue T, Ishikawa T, Yoshida C, Sakoda S, Kano T, Oritani S, Maeda H. Postmortem CT investigation of skeletal and dental maturation of the fetuses and newborn infants: serial case study. *Forensic Sci Med Pathol* 2012; 8:351-7.
61. Persson A, Jackowski C, Engström E, Zachrisson H. Advances of dual source, dual-energy imaging in postmortem CT. *Eur J Radiol* 2008;68(3): 446-55.
62. Rutty G N. Are autopsies necessary? *Rechtsmedizin* 2007; 17(1): 21-8.
63. Woodward P J, Sohaey R, Harris D P, Jackson G M, Klatt E C, Alexander A L, et al. Postmortem fetal MR imaging: comparison with findings at autopsy. *Am J Rhinol* 1997;168(1): 41-6.
64. O'Donnell C, Woodford N. Post-mortem radiology—a new sub-speciality?. *Clin Radiol* 2008;63(11): 1189-94
65. Shiotani S, Kohno M, Ohashi N, Yamazaki K, Nakayama H, Ito Y, et al. Hyperattenuating aortic wall on postmortem computed tomography PMCT. *Radiat Med* 2002;20(4): 201.
66. Westphal S E, Apitzsch J, Penzkofer T, Mahnken A H, Knüchel R. Virtual CT autopsy in clinical pathology: feasibility in clinical autopsies. *Virchows Arch* 2012;461(2): 211-19
67. Wichmann D, Obbelode F, Vogel H, Hoepker WW, Nierhaus A, Braune S, et al. Virtual Autopsy as an Alternative to Traditional Medical Autopsy in the Intensive Care Unit: A Prospective Cohort Study. *An Int Med* 2012;156(2): 123-30.
68. Christe A, Flach P, Ross S, Spendlove D, Bolliger S, Vock P, et al. Clinical radiology and postmortem imaging: Virtopsy; are not the same: specific and unspecific postmortem signs. *Leg Med* 2010; 12(5): 215-22.
69. Ith M, Bigler P, Scheurer E, Kreis R, Hofmann L, Dirnhofer R, et al. Observation and identification of metabolites emerging during postmortem decomposition of brain tissue by means of in situ ¹H-magnetic resonance spectroscopy. *Magn Reson Med* 2002; 48(5): 915-20.
70. Scheurer E, Ith M, Dietrich D, Kreis R, Hüsler J, Dirnhofer R, et al. Statistical evaluation of time-dependent metabolite concentrations: estimation of post-mortem intervals based on in situ ¹H-magnetic resonance spectroscopy of the brain. *NMR Biomed* 2005; 18(3): 163-72.
71. Delnomdedieu M, Hedlund LW, Johnson GA, Maronpot RR. Magnetic resonance microscopy-A new tool for the toxicologic pathologist. *Toxicol Pathol* 1996;24(1): 36-44.
72. Dirnhofer R, Jackowski C, Vock P, Potter K, Thali MJ. Virtopsy: minimally invasive, imaging-guided virtual autopsy. *Radiographics* 2006;26(5): 1305-33.

73. Grabherr S, Stephan BA, Buck U, Näther S, Christe A, Oesterhelweg L, et al. Virtopsy-radiology in forensic medicine. *Decisions MRI* 2007;11(1): 2-9 .
74. Flach PM, Ross SG, Bolliger SA, Preiss US, Thali MJ, Spendlove D . Postmortem whole-body computed tomography angiography visualizing vascular rupture in a case of fatal car crash. *Arch Pathol Lab Med* 2010; 134(1): 115-19.
75. O'Donoghue K, O'Regan KN, Sheridan CP, O'Connor OJ, Benson J, McWilliams S, et al. Investigation of the role of computed tomography as an adjunct to autopsy in the evaluation of stillbirth. *Eur J Radiol* 2012;81(7):1667-75.
76. Bolliger S A, Thali MJ, Ross S, Buck U, Naether S, Vock P. Virtual autopsy using imaging: bridging radiologic and forensic sciences: a review of the Virtopsy and similar projects. *Eur Radiol* 2008;18(2): 273-82.
77. Ikeda G, Yamamoto R, Suzuki M, Ishikawa H, Kikuchi K, Shiotani S. Postmortem computed tomography and magnetic resonance imaging in a case of terminal-stage small cell lung cancer: an experience of autopsy imaging in tumor-related death. *Radiat Med* 2007;25(2): 84-7.
78. Stawicki S P ,Gracias V H, Schrag S P, Martin N D, Dean A J , Hoey B A. The dead continue to teach the living: examining the role of computed tomography and magnetic resonance imaging in the setting of postmortem examinations. *J Surg Edu* 2008;65(3): 200-5.
79. Escott E, Rubinstein D. Free DICOM image viewing and processing software for your desktop computer: what's available and what it can do for you. *Radiographics* 2003;23(5): 1341-57.
80. OJ, Zaman AG, et al. Noninvasive in vivo magnetic resonance imaging of experimental coronary artery lesions in a porcine model. *Circulation* 2000; 101(25): 2956-61.
81. Roberts I S D, Benbow E W, Bisset R, Jenkins J P R, Lee S H, Reid H , et al. Accuracy of magnetic resonance imaging in determining cause of sudden death in adults: comparison with conventional autopsy. *Histopathology* 2003; 42(5): 424-30.

VIRTUAL AUTOPSY IS SUPPLEMENT FOR AUTOPSY

Ladan soltanzadeh¹, Mehrdad Imanzadeh², Hamid Keshvari^{3*}

Received: 5 Feb, 2013; Accepted: 9 Apr, 2013

Abstract

Background & Aims: Autopsies are recognized as valuable medical procedures. A number of digital radiology techniques, including multislice CT, MRI, and photogrammetry with 3D surface scanning have the potential to change traditional autopsy and improve the reliability of results. Virtual Autopsy is a non-invasive procedure with no damage to the tissues. Noninvasive virtual autopsying could, in some cases, replace the invasive examination altogether. Use of a Picture Archiving and Communications System (PACS) and teleradiology) can be considered useful tools in medico-legal investigations.

Materials & Methods: This study is a systematic review using key words "Virtual autopsy", "imaging technologies", "forensics" and "techniques" and "PACS", among about 325 research and review papers in Persian and English in the field of Virtual Autopsy from electronic databases such as CINAHL, Science direct, Ovid, Scopus, SID, Magiran, PubMed, Google scholar; and finally 82 article were assessed. This study has been in 15-year period from 1997 to 2013. Finally, 82 articles in Persian and English.

Results: The results of this study show that medical autopsies rates are declining worldwide. New radiology imaging techniques has the potential to transform the traditional medical autopsy. The minimally invasive nature of virtopsy makes it more acceptable in cases where religious or ethical concerns arise. Virtual autopsy findings can be reviewed and audited in an objective manner at any time by any professional via the use of a Picture Archiving and Communications System (PACS) and teleradiology.

Conclusion: Results of studies indicate that findings identified during physical autopsy often raise additional questions that can be answered by virtual autopsy. In some countries, virtual autopsy is now used routinely for forensic work. Concluding from our observations, unenhanced virtual autopsy represents a valuable tool for documentation of pathologic findings.

Key words: Virtual autopsy, imaging technologies, forensics, techniques, PACS, Telemedicine

Address: Departement of Biomedical Eng. , Amirkabir University of Technology, 424 Hafez Ave, Tehran, 15875-4413, Tel & Fax: (+98) 21 64 54 24 81

Email: Keshvari@aut.ac.ir

SOURCE: URMIA MED J 2013; 24(4): 276 ISSN: 1027-3727

¹ Msc in Biomedical Eng, Amirkabir University of Technology, Expert in Urmia University of Medical Sciences

² Member in Departement of Biomedical Eng. , Amirkabir University of Technology

³ Assistant professor of Departement of Biomedical Eng. , Amirkabir University of Technology (Corresponding Author)