

بررسی شیوع ضایعات ارتوپدیک در بیماران پیوند کلیه در دانشگاه علوم پزشکی ارومیه

دکتر فردین میرزا طلوعی^۱، دکتر احمد رضا افشار^۲، دکتر خدیجه مخدومی^۳، دکتر پدram احمدپور^۴، دکتر علی غفاری مقدم^۵

چکیده

پیش زمینه و هدف: به منظور مشخص کردن شیوع ضایعات ارتوپدیک در بیماران نارسایی کلیه که تحت عمل جراحی پیوند کلیه در بیمارستان امام خمینی دانشگاه ارومیه قرار گرفته اند مطالعه انجام شد.

مواد و روش کار: ۵۰۰ بیمار که تحت عمل جراحی پیوند کلیه قرار گرفته بودند و به درمانگاه نفرولوژی مراجعه کرده بودند برای وجود درد در اندام، دفورمیتی، شکستگی، محدودیت حرکتی، تاریخچه درد حاد استخوان و عفونت دستگاه اسکلتی عضلانی مورد بررسی قرار گرفتند. هر کدام از بیمارانی که دارای یکی از این شکایات یا علائم بودند جهت معاینه ارتوپدیک به درمانگاه ارتوپدی ارجاع می شدند و در صورت لزوم رادیوگرافی و MRI از آنها به عمل می آمد.

یافته ها: ۴ مورد نکروز آواسکولار، یک مورد سندرم درد حاد و ۲ مورد شکستگی مینور وجود داشت یکی از بیماران دارای استئومیلیت انگشت بود و سه تن از بیماران دارای کوتاهی قد با ژنوالگوم بودند.

نتیجه: شیوع نکروز آواسکولار در بیماران مورد مطالعه کمتر از گزارشات لیتراچراست. شکستگی و عفونت مشکل بزرگی در بین بیماران ما نبودند.

کلمات کلیدی: پیوند کلیه، نکروز آواسکولار، درد حاد استخوان

ضمیمه مجله پزشکی ارومیه، سال نوزدهم، شماره دوم، ص ۵۶-۵۲، بهار ۱۳۸۷

آدرس مکاتبه: مرکز آموزشی درمانی امام خمینی (ره) - بخش ارتوپدی ارومیه

E-mail: fardin.tolouei@yahoo.com

مقدمه

یک پیوند کلیه موفقیت آمیز متابولیسم مینرالها را در بدن اصلاح می کند این امر شامل اصلاح اورمی، نرمال شدن کلسیم و فسفر و تولید مجدد کلسی تونین نیز می شود. ولی علی رغم این مطلب هیپرپارا تیروئیدیسم ممکن است بعد از پیوند کلیه باقی بماند و اثرات عمیقی را بر روی متابولیسم استخوان بگذارد (۱-۳) بعلاوه داروهای ایمنوساپروسیو که جهت جلوگیری از رد پیوند بکار می روند تاثیر مخربی را بر روی استخوان می گذارند (۴،۵) ضمناً اسیدوز متابولیک و دیورتیکهای لوپ نیز متابولیسم استخوان را متاثر می کنند (۶). با در نظر گرفتن همه این عوامل ممکن است مجموع فاکتورهای مخرب بر فاکتورهای سودمند فایق آیند و به همین دلیل مشکلات دستگاه ماسکولواسکتال جزو شایع ترین علل موربیدیتی بعد از پیوند کلیه هستند. در این مطالعه ما سعی

کرده ایم مشکلات ارتوپدی را که باعث موربیدیتی در بیماران پیوند کلیه می شوند مورد ارزیابی قرار دهیم.

مواد و روش کار

۵۰۰ بیمار که تحت عمل جراحی پیوند کلیه قرار گرفته بودند از جهت مشکلات ارتوپدیک مورد بررسی قرار گرفتند. نحوه بررسی بدین ترتیب بود که یک نفر پرسشگر پرسشنامه هایی را که در این رابطه تهیه شده بودند با حضور در درمانگاه نفرولوژی پیوند کلیه برای تمام بیماران پر می کرد. در این پرسشنامه سئوالات به نحوی طرح شده بودند که ۴ مشکل اصلی ارتوپدیک این بیماران را که شامل نکروز آ و اسکولار، ادم حاد استخوانی، شکستگی و عفونت بودند را شامل شود. هر بیماری که حتی به یکی از این سئوالات جواب مثبت میداد جهت معاینه ارتوپدیک

^۱ ارتوپد و دانشیار بخش ارتوپدی دانشگاه علوم پزشکی ارومیه (نویسنده مسئول)

^۲ ارتوپد و دانشیار بخش ارتوپدی دانشگاه علوم پزشکی ارومیه

^۳ نفرولوژیست و دانشیار بخش نفرولوژی دانشگاه علوم پزشکی ارومیه

^۴ نفرولوژیست و استادیار بخش نفرولوژی دانشگاه علوم پزشکی ارومیه

^۵ نفرولوژیست و استادیار بخش نفرولوژی دانشگاه علوم پزشکی ارومیه

نشد. یک مورد از این بیماران تحت درمان تعویض مفصل هیپ قرار گرفت و تغییر واضحی در کیفیت زندگی او بوجود آمد.

مورد ۱

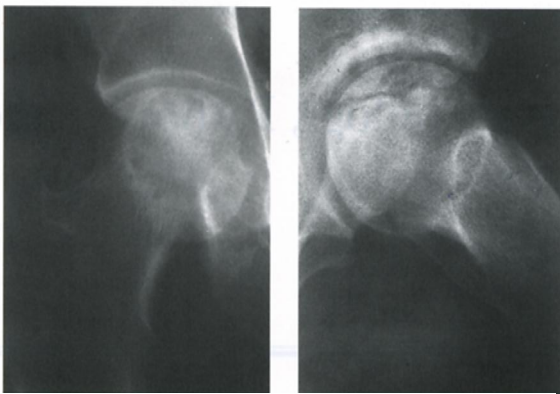
آقای ۶۰ ساله غیردیابتیکی بود که ۸ سال قبل تحت پیوند کلیه قرار گرفته بود و از ۶ سال پیش دارای درد در ناحیه هیپ راست بود، نامبرده هیچ شیمی درمانی به هنگام مراجعه دریافت نمی کرد حدود ۵ سال پیش به چند ارتوپد مراجعه کرده و به وی پیشنهاد عمل جراحی شده بود که به دلایل مالی عمل جراحی را انجام نداده بود. این بیمار توسط مجری طرح تحت عمل تعویض مفصل قرار گرفت.

مورد ۲

خانم چاق دیابتیکی ۴۶ ساله ای بود که با شکایت درد هیپ چپ که از ۲ ماه قبل بدتر شده بود مراجعه کرد وی به مدت ۲ سال بود که در حال دریافت شیمی درمانی بود و لنگش داشت معاینه ANTALGIC GAIT و محدودیت حرکتی در هیپ چپ را بدون تورم و اریتما را نشان داد.

مورد ۳

آقای دیابتیکی ۲۸ ساله ای بود که از درد هیپ چپ شکایت داشت. نامبرده اصرار داشت که قبل از عمل پیوند نیز دارای دردهای مشابهی بوده ولی علایم رادیولوژیکی به وضوح نکرور آواسکولار را در سر فمور چپ نشان می دادند. حدوداً ۶ ماه قبل از مراجعه عمل جراحی پیوند را انجام داده بود و در معاینه دارای لنگش بود (شکل ۱).



شکل (۱): نکرور آواسکولار در بیمار ۲۸ ساله

مورد ۴

خانم ۴۵ ساله ای بود که از درد زانو، که به صورت ناگهانی شروع شده بود شکایت داشت. علی‌رغم این‌که علایم رادیولوژیکی به نفع

به درمانگاه ارتوپد راهنمایی می شد. ارتوپد همکار این بیماران را مجدداً تحت معاینه ارتوپدیک قرار می داد و در صورت نیاز رادیوگرافی‌ها و MRI های لازم بعمل می آمد. تشخیص نهایی در خصوص مشکل ارتوپدیک بیمار توسط ارتوپد گذارده می شد و در صورت نیاز اقدام درمانی به عمل می آمد. بیمارانی که مشکل ارتوپدیک آنها در رابطه با پیوند کلیه نبود از مطالعه حذف می شدند. در راستای پیگیری سایر بیماران، پرونده پزشکی آنها از بایگانی استخراج می گشت و به لحاظ علت انجام عمل پیوند، نوع و مدت شیمی درمانی، وجود و یا عدم وجود دیابت، مشاوره ارتوپدیک و بیماری‌های زمینه ای دستگاه اسکلتی مورد بررسی قرار می گرفتند.

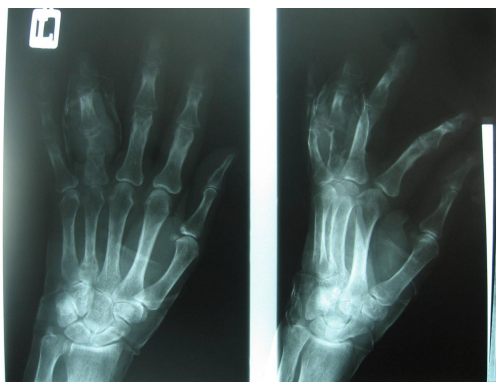
برگه‌های ارجاع به منظور ارجاع بیماران به درمانگاه ارتوپدی در ۲ برگ تنظیم شده بود و مشخصات بیمار شامل آدرس و شماره تلفن تماس بر روی آنها درج شده بود. بدین ترتیب بیمارانی که علی‌رغم ارجاع پرسش‌گر به درمانگاه ارتوپدی مراجعه نمی کردند مشخص شده و با تماس مجدد از آنها خواسته می شد که به درمانگاه ارتوپدی مراجعه کنند.

نتایج

از ۵۰۰ بیمار که مورد مطالعه قرار گرفتند، ۱۶۵ مورد توسط پرسشگر به درمانگاه ارتوپدی ارجاع شدند که از این میان در وهله اول ۱۱۰ مورد به درمانگاه ارتوپدی مراجعه نمودند. با ۵۰ موردی که به درمانگاه مراجعه نکرده بودند تماس برقرار شده که از این بین تماس تلفنی یا پستی با ۵۰ بیمار میسر شد که از ۵۰ بیمار، ۴۰ مورد در نهایت به درمانگاه ارتوپدی مراجعه کردند و در مجموع ۱۵۰ بیمار از ۱۶۵ بیمار توسط ارتوپد مورد معاینه قرار گرفتند و ۱۵ بیمار هرگز به درمانگاه مراجعه نکردند.

در بین ۱۵۰ مورد بیماری که توسط ارتوپد مورد معاینه ارتوپدیک قرار گرفته بودند ۱۴۱ مورد بعد از انجام معاینات و MRI به علت این‌که مشکل ارتوپدی موجود ربطی به پیوند کلیه آنها نداشت از مطالعه حذف شدند. شایع‌ترین بیماری‌های زمینه ای که در این افراد (۱۴۱ مورد) وجود داشت عبارت بودند از استئوآرتریت، استئوپروز بعد از یائسگی، تنگی کانال نخاعی دیسکوپاتی و نوروپاتی دیابتیک. یافته‌های ارتوپدیک در رابطه با پیوند کلیه به این قرار بود.

نکرور آواسکولار: به طور کلی ۴ مورد نکرور آواسکولار مشخص شد که ۳ مورد آن در هیپ و یک مورد در زانو اتفاق افتاده بود - ۲ مورد از ۳ موردی که نکرور آنها در هیپ اتفاق افتاده بود تحت MRI قرار گرفته مورد سوم علی‌رغم این‌که در رادیوگرافی رخ لگن به طور واضح دارای نکرور آواسکولار بود ولی حاضر به انجام MRI



شکل (۳): ستومیلیت مزمن انگشت در بیمار پیوندی

بحث

شیوع نکروز آواسکولار از ۳ تا ۳۰ درصد در گزارش‌های مختلف در این بیماران ذکر شده است. علت نکروز آواسکولار فمور در بیماران پیوند کلیه به درستی مشخص نیست. ولی بدون شک پردنیزولون در این رابطه نقش مهمی را ایفا می‌کند (۷).

در صورتی که رژیم ایمنوساپرشن عاری از پردنیزولون برای بیماران پیوند کلیه به کار رود کاهش چشمگیری در میزان نکروز آواسکولار پیش می‌آید (۸-۱۰).

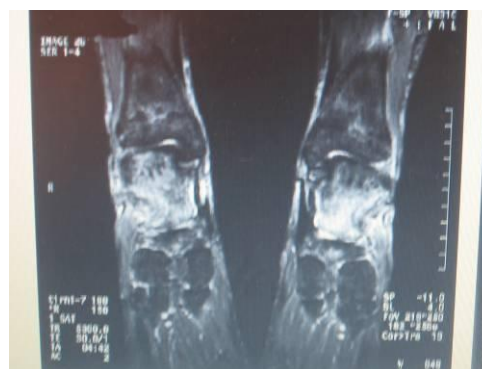Abbott مطالعه‌ای را در سطح ملی در آمریکا بر روی ۲۷۷۷۲ بیمار با پیوند کلیه انجام داد تا تاثیر سایر فاکتورها را مشخص کند. او متوجه شد، در بیمارانی که صرفاً CSA بیشتری به هنگام ترخیص از بیمارستان دریافت می‌کردند میزان شیوع نکروز آواسکولار بالاتر است (۱۱).

به نظر می‌رسد که بیماران پیوند کلیه همواره با ریسک بالاتری از نکروز آواسکولار مواجه هستند و زمانی که بیمار رژیم درمانی حاوی کورتیکواستروئید دریافت می‌کند خطر این مواجهه چندین برابر می‌شود. در این مطالعه ۴ مورد نکروز آواسکولار در بین بیماران یافت شد که چیزی در حدود یک درصد است در واقع یکی از کمترین شیوع نکروز، آواسکولار را از این مرکز می‌توان گزارش کرد. میزان رد پیوند در این مرکز مشابه سایر مراکز استاندارد پیوند کلیه است بنابراین استفاده بیماران از داروهای ایمنوساپرسیو نیز مشابه بوده است.

شاید نژاد در این رابطه موثر باشد. قبلاً هم Ferrari ارتباط ژن PAI-14G را با نکروز آواسکولار سر فمور نشان داده بود (۱۲). در خصوص سندرم درد حاد استخوانی یک مورد به طور کامل شفاف به اثبات رسید. در لیتزر شیوع این عارضه تا ۱۰ درصد ذکر شده است و معمولاً دو طرفه بوده و در ۶ ماه اول بعد از پیوند اتفاق می‌افتد (۱۳-۱۶).

استئوآرتریت بودند ولی MRI نامبرده توسط رادیولوژیست نکروز آواسکولار رپورت شد.

یک مورد با سندرم درد حاد استخوانی مشخص شد این مورد خانم ۴۴ ساله ای بود که ۱۲ هفته قبل تحت عمل پیوند کلیه قرار گرفته بود. شکایت اصلی درد عمیقی در هر دو ساق پا بود. سابقه ای از تروما، نفرس و آرتریت وجود نداشت و در معاینه مایع، اریتم یا تورم وجود نداشت هر دو مچ پا شدیداً حساسیت موضعی داشتند. دامنه حرکتی زانو و مچ پا کامل بود و درد با سر پا ایستادن تشدید می‌شد (شکل ۲).



شکل (۲): ۱ دم حاد استخوان ۳ ماه بعد از پیوند

شکستگی:

درخصوص شکستگی، شکستگی مهمی که نیاز به عمل جراحی داشته باشد یافت نشد ۱۰ مورد شکستگی مهره که در L3 بود در یک خانم ۵۵ ساله یافت شد. این بیمار سابقه ترومای مینور را می‌داد. یک مورد نیز شکستگی بدون جابجایی در مچ پا مشخص شد که با درمان گچ گیری درمان شده بود.

عفونت:

یک مورد عفونت استخوان یافت شد این بیمار دارای استئومیلیت انگشت با ترشح فعال بود که تحت درمان آنتی بیوتیک وریدی قرار گرفته بود. در این بیمار میکروارگانیزم مشخص نشد ولی عفونت باعث استئومیلیت انگشت شده و موجب تخریب استخوان گشته بود از نظر درمانی نیاز به آمپوتاسیون انگشت داشت (شکل ۳).

سه مورد بیماری با دفورمیتی استخوانی یافت شد. هر سه این بیماران کوتاه قد و دارای دفورمیتی ژنودالگوم در زانو بودند هر سه این بیماران دارای نارسایی کلیه از زمان طفولیت بودند هر سه در دهه سوم زندگی برای درمان ارتوپدیک مراجعه کرده بودند و هر سه تحت عمل جراحی استئوتومی قرار گرفته بودند.

مطلب را نباید فراموش کرد و آن این که بیشتر شکستگی ها عمدتاً بعد از گذشت سال‌ها از پیوند رخ می‌دهند در مطالعه ما متوسط زمان بعد از پیوند ۱۶ ماه بود.

در خصوص عفونت ایجاد شده در بیمار مطالعه ما میکروارگانیزم خاصی یافت نشد این بیمار دارای عفونت مزمن در بند پراگزیمال انگشت چهارم دست چپ بود و بیش از سه چهارم استخوان توسط میکروارگانیزم از بین رفته بود کلیه کشت‌ها منفی بود اما این بیمار با سابقه عفونت پوستی در ران را نیز می‌داد و به همین دلیل سبب احتمال TB به شدت مطرح بود به این بیمار پیشنهاد آمپوتانسیون انگشت شد ولی بیمار آن را نپذیرفت و جهت پیگیری بعدی نیز مراجعه نکرد.

به طور خلاصه می‌توان گفت که عوارض ارتوپدیک بیماران پیوند کلیه در شهرستان ارومیه کمتر از سایر مراکز اتفاق افتاده و آمار بالایی که در لیتزرچر به آن اشاره شده (۷ تا ۲۰ درصد شکستگی) به هیچ وجه در مورد بیماران ما مصداق نداشته است.

مسئله‌ای که تعیین شیوع این سندرم را در بیماران ما با اشکال مواجه کرده بود این بود که این سندرم بعد از مدتی به خودی خود بهبود می‌یابد. بنابراین چون این مطالعه آینده نگر نبود و بسیاری از بیماران به هنگام معاینه ارتوپدیک بهبود یافته بودند عملاً تعیین دقیق شیوع آن امکان پذیر نبود. در این بیمار درد در ساق‌ها و مچ پاها بود و با سرپا ایستادن نیز بدتر می‌شد.

الکالین فسفاتاز این بیمار نیز بالاتر از نرمال بود و MRI به عمل آمده به خوبی افزایش میزان آب مغز استخوان را نشان می‌داد.

تخمین زده می‌شود که ۳ تا ۴ درصد بیماران پیوند کلیه در سال دچار شکستگی می‌شوند که بسیار بالاتر از میزان شکستگی در جمعیت عادی است. اگر ما بخواهیم شیوع شکستگی را در بیماران پیوندی اندازه بگیریم حدود ۷ درصد شیوع آن است (۱۸،۱۷) انتظار داشتیم که با این حساب نزدیک به ۳۵ بیمار دارای شکستگی در اندامشان بوده باشند ولی آمار ما بسیار متفاوت بود به طوری که فقط ۲ مورد شکستگی در این ۵۰۰ بیمار یافت شد. ما توضیح خاصی برای این کاهش - شیوع شکستگی نداریم اما یک

References

1. Lobo PI, Cortez MS, Stevenson W, Pruett TL. Normocalcemic hyperparathyroidism associated with relatively low 1:25 vitamin D levels post-renal transplant can be successfully treated with oral calcitriol. *Clin Transplantation* 1995; 9: 277-81.
2. Torres A, Rodríguez AP, Concepción MT, García S, Rufino M, Martín B, et al. Parathyroid function in long-term renal transplant patients: Importance of pretransplant PTH levels. *Nephrol Dial Transplant* 1998; 13(suppl 3): 94-7.
3. Torres A, Zarraga S, Rodríguez A, Gomez Ullate P, Concepción MT, Martínez I, et al. Optimum PTH levels before renal transplantation to prevent persistent hyperparathyroidism [abstract]. *J Am Soc Nephrol* 1998; 9: 572A.
4. Torregrosa JV, Campistol JM, Montesinos M, Pons F, Martínez de Osaba MJ. Evolution of bone mineral density after renal transplantation. *Nephrol Dial Transplant* 1995; 10(suppl 6): 111-3.
5. Aroldi A, Tarantino A, Montagnino G, Cesana B, Cocucci C, Ponticelli C. Effects of three immunosuppressive regimens on vertebral bone density in renal transplant recipients. *Transplant J* 1997; 63: 380-6.
6. Ambhul PM, Meier D, Wolf B, Dydak U, Boesiger P, Binswanger U. Metabolic aspects of phosphate replacement therapy for hypophosphatemia after renal transplantation: Impact on muscular phosphate content, mineral metabolism, and acid/base homeostasis. *Am J Kidney Dis* 1999; 34: 875-83.
7. Hedri H, Cherif M, Zouaghi K, Abderrahim E, Goucha R, Ben Hamida, et al. Avascular osteonecrosis after renal transplantation. *Transplant Proc* 2007; 39(4):1036-8.
8. Landmann J, Renner N, Gachter A, Thiel G, Harder F. Cyclosporin A and osteonecrosis of femoral head. *J Bone Joint Surg* 1987; 69A: 1226-8.
9. Tang S, Chan TM, Lui SL, Li FK, Lo WK, Lai KN. Risk factors for avascular bone necrosis after renal transplantation. *Transplant J Proc* 2000; 32: 1873-5.

10. Pafrey PS, Farge D, Pafrey NA, Hanley JA, Guttman RD. The decreased incidence of aseptic necrosis in renal transplant recipients-a case control study. *Transplant J* 1986; 41: 182-7.
11. Abbott KC, Koff J, Bohem EM, Oglesby RG, Agodoa LY, Letine KL, et al. Maintenance immunosuppression use and the associated risk of avascular necrosis after kidney transplantation in the United States. *Transplant J*. 2005; 79(3):330-6.
12. Ferrari P, Schroeder V, Anderson S, Kocovic L, Vogt B, Schiesser D, et al. Association of plasminogen activator inhibitor-1 genotype with avascular osteonecrosis in steroid-treated renal allograft recipients. *Transplant J* 2002; 74:1147-52.
13. Barbosa LM, Gauthier VJ. Bone pain in transplant patients. *Arthritis Rheum* 1993; 36(suppl):91.
14. Muñoz-Gomez J, Collado A, Gratacos J, Campistol JM, Lomeña F, Llena J, et al. Reflex sympathetic dystrophy syndrome of the lower limbs in renal transplant patients treated with cyclosporin A. *Arthritis Rheum* 1991;34:625-30.
15. Naredo E, Balsa A, Sanz A, Pantoja L, Martin Mola E, Gijon Baños J. Leg bone pain syndrome due to cyclosporin A in a renal transplant patient. *Clin Exp Rheumatol* 1994; 12:653-6.
16. Dubost JJ, Fourcade J, Soubrier M, Ristori JM, Sauvezie B, Deteix P. Epiphyseal pain from cyclosporine in renal transplants. *Nephrologie* 1997; 18:17-22.
17. Grotz WH, Munding FA, Gugel B, Exner V, Kirste G, Schollmeyer PJ. Bone fracture and osteodensitometry with dual energy X-ray absorptiometry in kidney transplant recipients. *Transplant J* 1994; 58: 912-15.
18. Ramsey-Goldman R, Dunn JE, Dunlop DD, Stuart FP, Abecassis MM, Kaufman DB, et al. Increased risk of fracture in patients receiving solid organ transplants. *J Bone Miner* 1999; Res 14: 456-63.