

بررسی تاثیر آنتی دیابتیک گیاه صبر زرد بر کلیه رت های دیابتی

میترا نوری^۱، حمیده قراملکی^۲

چکیده

یکی از عوارض دراز مدت دیابت نفروپاتی می باشد. اخیراً استفاده از گیاهان آنتی دیابتیک در درمان دیابت افزایش یافته است در این پژوهش تاثیر عصاره آبی-الکلی صبر زرد Aloe vera بر نفروپاتی رت های دیابتی مورد مطالعه قرار گرفت. ۳۲ رت نر نژاد ویستار در محدوده وزنی $25/74 \pm 13/14$ گرم در ۴ گروه ۸ نفره (n=8) شامل: ۱. کنترل، ۲. کنترل + عصاره، ۳. دیابتی محض و ۴. دیابتی + عصاره به طور تصادفی تقسیم بندی شدند. گروه های دیابتی با تزریق داخل صفاقی استرپتوزوتوسین به میزان ۶۰ mg/kg دیابتی گردیدند. گروه های کنترل + عصاره و دیابتی + عصاره با دوز ۷۰ mg/per.rat عصاره صبر زرد به مدت یک ماه تیمار شدند. پس از تیمار و انجام نفروکتومی ابتدا تغییرات وزن کلیه بررسی شد. سپس تغییرات ساختمانی گلومرول ها با مطالعات بیومتری، میکروسکوپی و استریولوژیکی مورد بررسی قرار گرفت و داده ها ثبت شد. آنالیز نتایج به دست آمده با استفاده از نرم افزار های اکسل و SPSS نشان داد که افزایش وزن کلیه نسبت به وزن رت و هیپرتروفی گلومرول ها که موجب کاهش حجم کورتکس و افزایش حجم گلومرول می شود در گروه های ۳ و ۴ در مقایسه با گروه های ۱ و ۲ رخ داده است. در نهایت گیاه صبر زرد با مکانسیم ناشناخته سبب تکثیر سلول های کلیوی و مزانژیوم شده پس برای درمان نفروپاتی دیابت موثر نیست، هر چند که این موضوع نیاز به بررسی های بیشتری دارد. **کلمات کلیدی:** صبر زرد، دیابت، کلیه، گلومرول

ضمیمه مجله پزشکی ارومیه، سال نوزدهم، شماره دوم، ص ۱۲-۶، بهار ۱۳۸۷

آدرس مکاتبه: دانشگاه اراک، دانشکده علوم، گروه زیست شناسی ص-پ ۸۷۹

E-mail: m-noori@araku.ac.ir

مقدمه

التهابی ئیدروکورتیزون را افزایش داده و تزریق زیرپوستی یکی از کربوئیدرات های آن به نام آسماننان خاصیت ضد توموری داشته و گلبول های سفید را افزایش می دهد. همچنین مشاهده گردیده که این ماده و عصاره آلوئه خاصیت ضد التهابی داشته و علائم HIV را بهبود می بخشند (Kathi et al 1999). Bruce در ۱۹۸۴ نشان داد که ژل آلوئه در شرایط *In vivo* خاصیت باکتری کشی دارد. یکی دیگر از ترکیبات آلوئه به نام ماننان تاثیر بسیاری در جلوگیری از فعالیت سلول های سرطانی دارد (Sampedro et al 2004). صبر زرد می تواند تشکیل ارتباطات بین سلولی سوراخدار (Gap Junction (Gap را بین سلول ها تحریک کند. Abdullah و همکاران او در 2003 در شرایط *In vitro* با استفاده از سلول های فیبروبلاست پوستی افراد دیابتی و سالم توانستند این اثر را ارزیابی کنند.

گیاه صبر زرد Aloe vera متعلق به خانواده Liliaceae گیاهی با برگ های گوشتی ضخیم است (صمصام شریعت ۱۳۶۸). در ترکیب شیمیایی این گیاه پلی ساکارید های محلول در آب، پیش ساخت های پروستاگلاندین ها، ویتامین های A، C، E، لیگنین، ساپونین، استرول های گیاهی و اسید های آمینه یافت می شود (Kathi et al 1999). عصاره این گیاه در درمان زخم های آکنه، اولسر معده و AIDS کاربرد داشته و همچنین سطح قند پلاسما را کاهش می دهد. شواهد نشان می دهد که صبر زرد با تحریک تشکیل رگ های خونی در زخم به بهبود سریع آن کمک می کند (Jones 2003). مشاهده شده که این گیاه از ایجاد ادم در حیوانات دیابتی با روش وابسته به دوز به میزان ۱۰-۱۰۰ mg/kg جلوگیری می کند. آلوئه فعالیت ضد

^۱ استادیار گروه زیست شناسی، دانشکده علوم دانشگاه اراک

^۲ کارشناسی ارشد گروه زیست شناسی دانشگاه اراک، دانشکده علوم و کارشناس مرکز تحقیقات بناب (نویسنده مسئول)

در ظرف دردار دارای برچسب جمع آوری و در سرما تا هنگام مصرف نگهداری گردید (مومنی ۱۳۷۹).

تهیه حیوانات آزمایشگاهی و ایجاد دیابت در آنها

۳۲ رت نر نژاد ویستار در محدوده وزنی $25/74 \pm 13/140$ گرم از انستیتو پاستور کرج تهیه شدند. قبل از شروع آزمایش جهت سازگاری رت ها با محیط، آنها به مدت یک هفته با دسترسی آزادانه به آب و غذا در شرایط ۱۲ ساعت روشنایی و ۱۲ ساعت تاریکی و در دمای 3 ± 22 درجه سانتیگراد نگهداری شدند. پس از گذشت یک هفته توزین و در ۴ گروه ۸ نفره ($n=8$) شامل: ۱. کنترل، ۲. کنترل + عصاره، ۳. دیابتی محض و ۴. دیابتی + عصاره به طور تصادفی تقسیم بندی و علامت گذاری شدند. دیابت تجربی در گروه های ۳ و ۴ با دو نوبت تزریق درون صفاقی $12/5$ mg/Per Rat استرپتوزوتوسین به فاصله ۲۴ ساعت ایجاد شد. به منظور ایجاد استرس ناشی از تزریق STZ به رت های دیابتی، در رت های کنترل و کنترل + عصاره $0/4$ سی سی محلول نرمال سالین تزریق گردید. برای تایید و تثبیت دیابت، قند خون اولیه حیوانات در هر ۴ گروه و وزن اولیه آنها اندازه گیری شد. قند خون رت ها در گروه های دیابتی و دیابتی + عصاره ۴۸ ساعت بعد از القاء دیابت و یک هفته پس از القاء دیابت به وسیله دستگاه One Touch Basic Plus Complete Diabetes Modiotoring System با خون گیری از دم بر حسب mg/dl اندازه گیری شد و رت های با قند خون بالای 200 mg/dl به عنوان دیابتی در نظر گرفته شدند.

تیمار حیوانات

گروه های تیمار هر روز به میزان 70 mg/per.rat به مدت ۴ هفته با عصاره صبر زرد تیمار شدند.

اندازه گیری قند خون

پس از گذشت ۴ هفته، رت ها توزین گردیده و سپس قند خون آنها به وسیله دستگاه One Touch Basic Plus Complete Diabetes Modiotoring System با خون گیری از دم بر حسب mg/dl اندازه گیری شد.

بیومتری حیوانات و کلیه های آنها

پس از اتمام دوره تیمار و اندازه گیری قند خون همه رت ها با اتیل اتر بی هوش و پس از تشریح کلیه چپ آنها خارج گردیده و بلافاصله پس از جداسازی کپسول کلیه ابتدا تغییرات وزن کلیه بررسی شد. و در ادامه کلیه ها در فیکساتور بوئن به مدت ۳ روز جهت انجام ثبوت بافتی قرار داده شدند. پس از شستشو در محلول نرمال سالین در آگار ۷% قالب گیری شدند و آنگاه با دستگاه ماکروتوم قالب های حاوی کلیه به قطعات مساوی یک میلیمتری بریده شدند و با توجه به قطعات موازی نسبت به محور عرضی بین

برخی مطالعات نشان داده است که Aloe vera سطح قند پلاسما را کاهش می دهد اما چگونگی تاثیر آن بر ساختار کلیه بررسی نشده است (Jones 2003).

دیابت ملیتوس شایع ترین بیماری آندوکراین و از مهمترین بیماری های متابولیک در انسان محسوب می شود که نفروپاتی دیابتی یکی از عوارض دراز مدت آن است و می تواند علت عمده مرگ در بیماران مبتلا به IDDM باشد. در چنین حالتی کلیه دچار تغییرات مورفولوژیک بسیاری می گردد که گلومرولوپاتی مهمترین تغییر ساختاری کلیه بوده و به وسیله ضخیم شدن غشای پایه گلومرولی و افزایش حجم مزانژیال مشخص می گردد (Becker 1995 و Harrison 1994).

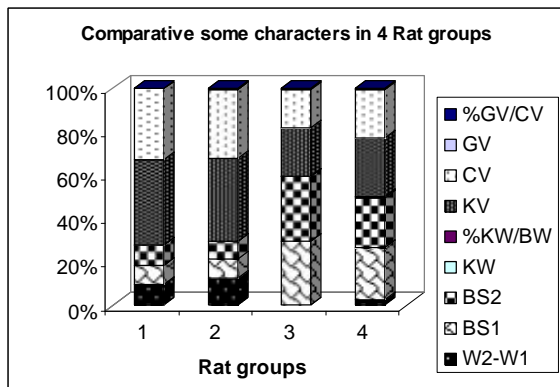
مشاهدات نشان داده است که مصرف صبر زرد می تواند تاثیر داروی کاهنده قند خون گلی بنکلامید را افزایش دهد (Volgarand Ernest 1999). در عربستان از عصاره خشک شده صبر زرد به عنوان یک داروی سنتی در درمان دیابت استفاده می شود (Yagi, Dey et al 2002) و همکاران او در ۱۹۸۵ اثر صبر زرد را بر سنتز DNA در سلول های کلیوی Hamster بررسی کرده و مشاهده نمودند که غلظت 5 $\mu\text{g/Lit}$ صبر زرد سنتز DNA را در سلول های کلیوی نوزاد این حیوان تحریک می کند. تجویز خوراکی عصاره صبر زرد به مقدار $200-300$ mg/kg per Rat قند خون را با کنترل آنزیم های دخیل در متابولیسم کربوهیدرات ها در حد متعادل نگه می دارد (Rajasekaran et al 2004). عصاره صبر زرد با داشتن ترکیباتی چون ویتامین های E و C به عنوان آنتی اکسیدان می تواند سبب کاهش لیپید خون از طریق افزایش وزن در دیابت شود (Davis and Rosenthal 1989). برای بررسی تاثیر عصاره صبر زرد بر نفروپاتی ناشی از دیابت در رت های دیابتی شده با STZ این پژوهش انجام شد.

مواد و روش کار

جمع آوری، شناسایی و عصاره گیری گیاه صبر زرد

گیاه صبر زرد Aloe vera از مرزعه دانشگاه اراک تهیه و به وسیله گیاه شناس و منابع معتبر موجود تایید گردید. برگ های گوشتی گیاه پس از تمیز کردن به قطعات $3-2$ mm بریده و در هوای آزاد به دور از نور مستقیم خورشید خشک شدند. برگ های خشک شده با استفاده از روش پرکولاسیون عصاره گیری گردیدند. به این ترتیب که پس از خرد شدن به وسیله اتانول ۷۰% مرطوب و به مدت ۲۴ ساعت در جایی آرام و دور از نور در دمای آزمایشگاه قرار گرفتند و سپس در دستگاه پرکولاتور ریخته شده و عصاره مناسب

مقایسه این داده ها را در هیستوگرام رسم شده به وسیله نرم افزار اکسل نشان می دهد.



شکل ۱: نمودار مقایسه برخی از خصوصیات در ۴ گروه از رت های مورد آزمایش شامل ۱. کنترل، ۲. کنترل+عصاره، ۳. دیابتی محض، ۴. دیابتی+عصاره.

علائم اختصاری: W2-W1 در تفاضل وزن اولیه و ثانویه، BS1 میانگین قند خون اولیه، BS2 میانگین قند خون ثانویه، KW میانگین وزن کلیه، %KW/BW درصد وزن کلیه به وزن بدن رت، KV میانگین حجم کلیه، CV میانگین حجم کورتکس، GV میانگین حجم گلومرول، %GV/CV درصد حجم گلومرول به حجم کلیه.

۹-۱۱ اسلایس از هر کلیه تهیه گردید. پس از انجام پاساژ بافتی و تهیه قالب های پارافینی، برش های ۴ میکرونی توسط میکروتوم تهیه و با روش هماتوکسیلین - ائوزین رنگ آمیزی شدند. اسلایدها به کمک میکروسکوپ نوری از نظر تغییرات هیستوپاتولوژیکی گلومرول مورد بررسی قرار گرفتند. برای به دست آوردن اطلاعات کمی در ارتباط با ساختمان های سه بعدی مانند حجم گلومرول از روش استریولوژی و تکنیک کاوالیه (Cavalieri) استفاده گردید (دزفولیان، شریعت زاده ۱۳۸۳؛ Nyengaard 1993).

آنالیز آماری داده ها

آنالیز نتایج به دست آمده با استفاده از نرم افزار های اکسل و SPSS انجام شد.

نتایج

نتایج حاصل از مطالعه شامل اختلاف وزن ثانویه و اولیه، mg/dl میانگین قند خون اولیه قبل از تیمار و میانگین قند خون ثانویه پس از تیمار گرم میانگین وزن کلیه رت، درصد نسبت وزن کلیه به وزن بدن، mm³ حجم کل کلیه، mm³ حجم کورتکس، mm³ حجم کل گلومرول و درصد حجم کل گلومرول به کورتکس در چهار گروه رت مورد مطالعه در جدول ۱ آمده است. شکل ۱

جدول (۱): مقایسه برخی از خصوصیات در بین ۴ گروه رت مورد مطالعه.

گروه	عصاره	اختلاف وزن ثانویه و اولیه	میانگین قند خون اولیه قبل از تیمار	میانگین قند خون ثانویه بعد از تیمار	گرم	%	حجم کل کلیه	حجم کورتکس	حجم کل گلومرول	% حجم کل گلومرول	P
	mg/per day	رت	mg/dl	mg/dl	وزن کلیه	نسبت وزن کلیه به وزن بدن	mm ³	mm ³	mm ³	گرم	
کنترل	۰	۸۲±۱۰/۳	۸۱/۱۳	۸۲/۲۵	۰/۸۸±۰/۰۸	۰/۴۱	۲۹۱/۶۵±۱۹/۹۰	۲۴۵/۴۳	۲۳۵±۱۰/۱۴	۰/۷۵	۰/۰۰۱
کنترل + عصاره	۷۰	۱۱۸/۷۵±۱۰/۱	۷۹/۱۳	۷۷/۷۵	۱/۱۹±۰/۱۶	۰/۴۸	۲۹۸/۴۰±۱۷/۴۰	۲۵۹/۱۸	۲۳۱±۱۰/۲۳	۱/۱۰	۰/۰۰۱
دیابتی محض	۰	۵/۳۸±۲۱/۸۸	۳۰۰/۲۵	۳۰۹/۳۸	۰/۸۳±۰/۲۵	۰/۵۳	۱۸۵/۵۱±۴۴/۰۵	۲۲۹/۷۰	۲/۴۱±۰/۲۷	۱/۲۹	۰/۵۵۵
دیابتی + عصاره	۷۰	۲۱/۶۷±۱۵/۷۱	۳۱۷/۱۳	۳۰۷/۳۸	۱/۲۶±۰/۱۷	۰/۶۲	۲۹۵/۶۶±۲۴/۴۰	۲۶۳/۳۹	۳/۴۲±۰/۴۷	۱/۱۵	۰/۰۲۷

بحث

تغییرات وزن کلیه

مقایسه میانگین وزن کلیه در گروه کنترل نسبت به گروه دیابتی محض اختلاف معنی داری نشان نداد ($P>0.05$). در صورتی که مقایسه میانگین وزن کلیه در گروه کنترل با گروه های کنترل + عصاره و دیابتی + عصاره افزایش معنی داری در گروه های دیابتی + عصاره و کنترل + عصاره نشان داد ($P<0.001$). میانگین وزن کلیه در گروه کنترل + عصاره و دیابتی + عصاره اختلاف معنی داری نشان نداد ($P>0.05$). میانگین وزن کلیه در گروه دیابتی محض و گروه دیابتی + عصاره افزایش معنی داری نشان داد ($P<0.001$). درصد نسبت وزن کلیه به وزن رت در گروه کنترل ۴۱٪ و در صورتی که در گروه کنترل + عصاره ۴۸٪ بود. همچنین در گروه دیابتی محض درصد نسبت وزن کلیه به وزن رت ۵۳٪ و در گروه دیابتی + عصاره ۶۲٪ محاسبه شد (جدول و شکل ۱).

مقایسه حجم کل گلوبول ها و کورتکس و نسبت حجم کل گلوبول به حجم کورتکس

میانگین حجم کل گلوبول ها در گروه کنترل نسبت به گروه کنترل + عصاره کاهش معنی داری نشان داد ($P<0.001$) ولی در همین گروه در مقایسه با گروه دیابتی محض تفاوت معنی داری در میانگین حجم کل گلوبول ها مشاهده نشد ($P>0.05$). همچنین در گروه کنترل و دیابتی + عصاره میانگین حجم کل گلوبول ها در گروه دیابتی + عصاره افزایش معنی داری نشان داد ($P<0.001$). افزایش معنی داری در میانگین حجم کل گلوبول ها در گروه کنترل + عصاره در مقایسه با گروه دیابتی محض مشاهده شد ($P<0.001$). ولی میانگین حجم کل گلوبول ها در گروه کنترل + عصاره نسبت به دیابتی + عصاره تفاوت معنی داری نشان نداد ($P>0.05$). میانگین حجم کل گلوبول ها در گروه دیابتی محض و گروه دیابتی + عصاره افزایش معنی داری در گروه دیابتی + عصاره نشان داد ($P<0.001$). میانگین حجم کورتکس در گروه کنترل نسبت به گروه کنترل + عصاره تفاوت معنی داری نشان نداد ($P>0.05$). در صورتی که میانگین حجم کورتکس در گروه کنترل نسبت به گروه دیابتی + عصاره نشان داد ($P<0.001$). تفاوت معنی داری در میانگین حجم کورتکس در گروه کنترل نسبت به گروه دیابتی + عصاره مشاهده نشد. میانگین حجم کورتکس در گروه کنترل + عصاره نسبت به گروه دیابتی محض افزایش معنی داری نشان داد ($P<0.001$). در صورتی که تفاوت معنی داری در میانگین حجم کورتکس در گروه کنترل + عصاره نسبت به گروه دیابتی + عصاره مشاهده نشد

($P>0.05$). افزایش معنی داری در میانگین حجم کورتکس در گروه دیابتی + عصاره در مقایسه با گروه دیابتی محض مشاهده شد ($P<0.001$). درصد نسبت حجم کل گلوبول ها به حجم کورتکس در گروه کنترل ۷۵٪ است در حالی که در گروه کنترل + عصاره این مقدار ۱/۱٪ بود. در گروه دیابتی محض این درصد ۱/۲۹٪ محاسبه شد و در گروه دیابتی + عصاره درصد نسبت حجم کل گلوبول ها به حجم کورتکس ۱/۱۵٪ به دست آمد (جدول ۱ و شکل ۱). در شروع دیابت افزایش وزن کلیه همراه با افزایش موقت در فاکتور رشد انسولین مانند *Insulin-Like growth factor* (IGF) کلیه است و این امر بیان گر این است این فاکتور ممکن است باعث رشد کلیه دیابتی شود (Flyvojer et al 1991). بررسی تغییرات کلیه در رت های دیابتی نشان می دهد که وزن کلیه در گروه رت های کنترل 0.14 ± 0.04 gr، در صورتی که وزن کلیه در گروه دیابتی بعد از ۴ تا ۵ روز اول دیابتی حدود ۱۵ الی ۲۰ درصد و 0.2 ± 0.173 gr بود یعنی معادل یک افزایش ۶۹٪ مشاهده شد. در مطالعات دیگر وزن کلیه در رت های نرمال 0.196 gr گزارش شده است در حالی که در رت های دیابتی 0.115 gr بوده است. پاره ای مطالعات نشان داده است که سرعت رشد کلیه با میزان قند خون رابطه خطی دارد، در یک آزمایش وزن کلیه جانوران دیابتی ۱۰ روزه در مقایسه با کنترل ها، ۵۵ درصد بزرگتر و در جانوران دیابتی ۵۰ روزه، ۹۳ درصد بزرگتر بوده و بنابراین بزرگ شدن کلیه در رت های دیابتی موضوعی اثبات شده است (Bilous 2001, Gilbert and Cooper 1999). در این تحقیق مقایسه میانگین وزن کلیه در گروه دیابتی محض در مقایسه با گروه های کنترل + عصاره و دیابتی + عصاره کاهش معنی داری را نشان داد. این نتیجه متناقض به دست آمده را می توان با مشاهدات کیفی در طول آزمایش توجیه کرد. در طول مدت این تحقیق موش های دیابتی محض علائم معمول دیابت مانند پر خوری، پرنوشی و پر ادراری را نشان نمی دادند. در نتیجه شاید بتوان فرض کرد که متابولیسم این موش ها پایین بوده و کاهش متابولیسم باعث کاهش جریان خون کلیه و در نتیجه کاهش GFR شده و با توجه به گزارش Sugimoto و همکاران در سال ۱۹۹۸، Christianseno و همکاران در سال ۱۹۸۱ بین میزان GFR و وزن کلیه رابطه خطی وجود دارد پس در موش های دیابتی محض کاهش GFR باعث کوچک شدن کلیه های آنها شده است. از طرفی بررسی آماری داده ها نشان داد که وزن کلیه در گروه دیابتی محض و کنترل دارای تفاوت معنی داری نمی باشد شاید بتوان گفت موش هایی که در گروه دیابتی محض به طور تصادفی قرار گرفتند در برابر این بیماری مقاوم بوده اند.

بارزترین مشخصات تغییرات بیوشیمیایی در غشاء پایه گلوومرول افزایش در ترکیبات کلاژن، کاهش اسید سیالیک و افزایش گلیکوزیلاسیون ترکیبات پروتئینی است. از طرفی حجم پودوسیت‌ها فقط در دیابت حاد افزایش می‌یابد. افزایش سنتز DNA ی پودوسیت‌ها باعث افزایش تعداد پودوسیت‌ها و در نتیجه افزایش فیلتراسیون گلوومرولی می‌شود (Romen and Takahashi 1982).

مقایسه حجم گلوومرول‌ها در بین گروه‌های مختلف رت نشان می‌دهد، که حجم کل گلوومرول‌ها در گروه کنترل + عصاره و دیابتی + عصاره افزایش یافته است (جدول ۱ و شکل ۱). البته این که آیا افزایش حجم گلوومرول طبق گزارش Yagi (1985) از تأثیر (1985) عصاره در تکثیر سلول‌های پودوسیت بوده به خوبی روشن نیست. حجم کل گلوومرول‌ها در گروه دیابتی محض کاهش یافته یعنی هیپرگلیسمی باعث افزایش GFR و در نتیجه هیپرتروفی گلوومرول نشده است که دلیل این امر احتمالاً کاهش متابولیسم بدن رت‌ها باشد. با توجه به مطالب گفته شده و این که عصاره گیاه صبر زرد در طول مدت آزمایش باعث کاهش قند خون رت‌ها نشده، به نظر می‌رسد که گیاه صبر زرد برای درمان ناهنجاری‌های دیابت وابسته به انسولین روی کلیه مناسب نباشد هر چند نیاز به تحقیقات و بررسی بیشتری در این زمینه می‌باشد.

حجم کورتکس

مطالعات انجام شده نشان داده است که، در رت‌های دیابتی شده با استرپتوزوتوسین در دوزهای ۱۵ mg/Kg، ۴۵ mg/Kg و ۹۰ mg/Kg بعد از ۶۰ روز حجم کورتکس در مقایسه با گروه کنترل به ترتیب ۱۶، ۳۸ و ۸۸ درصد افزایش یافته است (Heydari 2003). Rasch نیز در سال ۱۹۸۴ علت افزایش حجم کورتکس در بیماران دیابتی را افزایش طول و حجم توپول‌ها بیان کرد. مطالعات انجام شده توسط Nyengaard در سال ۱۹۹۳ نشان داد که تعداد سلول‌های پروگزیمال و دیستال توپول در طول ۱۳ هفته دیابت تجربی ۳۷٪ و ۳۶٪ افزایش یافته در حالی که میانگین حجم سلول‌های توپولی پروگزیمال ۱۲٪ افزایش یافته بود. در این تحقیق مقایسه حجم کورتکس در بین گروه‌های مختلف رت تفاوت معنی داری را نشان نداد و کاهش حجم کورتکس در گروه دیابتی محض احتمالاً به علت کاهش وزن کلیه است.

تشکر

از زحمات دکتر شریعت زاده، دکتر سلیمانی و دکتر دزفولیان قدرانی می‌شود.

با مقایسه وزن نهایی رت‌ها نسبت به وزن اولیه در دو گروه دیابتی محض و دیابتی + عصاره و کنترل با کنترل + عصاره تفاوت معنی‌داری مشاهده شد. بیشتر بودن وزن نهایی در رت‌های دیابتی + عصاره نسبت به دیابتی محض نشان دهنده نوعی اثر درمانی این عصاره گیاهی روی دیابت است. از آنجا که کار تامین انرژی بدن بیشتر به عهده متابولیسم قندها و چربی هاست، هر عاملی که بر متابولیسم قندها تأثیر بگذارد، به طور غیر مستقیم اثری معکوس بر متابولیسم چربی‌ها خواهد داشت. تا زمانی که مقادیر زیاد گلوکز و انسولین در دسترس باشد، گلوکز به خوبی و به سرعت برای تامین انرژی مورد نیاز در سلول‌ها به مصرف می‌رسد. اما در بیماری دیابت به علت فقدان انسولین انرژی لازم از چربی‌ها تولید می‌گردد. برای این منظور چربی‌ها نخست باید از مراکز ذخیره خود جدا شده و وارد جریان خون شوند. در بیماران دیابتی فعالیت آنزیم لیپو پروتئین لیپاز بافت چربی، آنزیمی که تبادل سریع بین اسیدهای چرب غیر اشباع پلاسما و اسیدهای چرب موجود در تری گلیسریدهای بافت چربی برقرار می‌کند، به دلیل کمبود انسولین کاهش یافته و منجر به کاهش تجزیه لیپیدهای ترکیبات لیپو پروتئینی شده و سبب دفع کلیوی لیپو پروتئین‌ها می‌شود و در کوتاه مدت باعث کاهش وزن بدن رت‌های دیابتی می‌شود. مصرف قندها تحت تأثیر انسولین، کاتابولیسم پروتئین‌های بافتی را کاهش می‌دهد. بررسی‌ها نشان می‌دهد که هورمون رشد در حضور انسولین باعث رشد می‌شود و در غیاب انسولین رشد کاهش می‌یابد به عبارت دیگر انسولین انجام سریع پدیده‌های آنابولیک پروتئین را ممکن می‌سازد. بخشی از اثر مزبور انسولین به علت آن است که انسولین انتقال اسیدهای آمینه را به درون سلول‌ها افزایش می‌دهد، بنابراین فقدان انسولین در دراز مدت کاتابولیسم پروتئین‌ها را افزایش داده و باعث کاهش وزن بدن رت‌ها می‌شود (Ganong 2001; Guyton 2000). طبق نتایج این تحقیق و برخی مطالعات دیگر به نظر می‌رسد که عصاره گیاه صبر زرد باعث کاهش لیپید خون این بیماران با افزایش فعالیت لیپوپروتئین لیپاز و جذب چربی‌ها به درون سلول‌ها شده و از دفع کلیوی آنها در دیابت جلوگیری کرده و باعث افزایش وزن بدن رت‌های دیابتی + عصاره و کنترل + عصاره شده است (Vogler & Ernest 1999).

حجم کل گلوومرول

اتورادیوگرافی و مورفومتری میکروسکوپ الکترونی کلیه رت‌های دیابتی نشان داده است که افزایش حجم گلوومرول در ارتباط با هیپرپلازی سلول‌های گلوومرولی است. همچنین حجم گلوومرول‌ها در دیابت وابسته به انسولین تقریباً تا دو برابر افزایش می‌یابد

References:

1. مومنی ت، اغضانی پ، روحانی ن. عصاره های گیاهی، تهران، انتشارات شهید فرهاد رضا. ۱۳۷۹. صفحات ۶۷-۷۲.
2. زرگری ع. گیاهان دارویی. انتشارات دانشگاه تهران ۱۳۷۲. صفحات ۹-۲۸.
3. صمصام شریعت ه. پرورش و تکثیر گیاهان دارویی اصفهان ۱۳۶۸. انتشارات مانی، صفحات ۸-۱۶.
4. دزفولیان ع، شریعت زاده م ع. مبانی استریولوژی نوین (محاسبات کمی سه بعدی). چاپ اول. ۱۳۸۳، انتشارات آبیژ، تهران.
5. Abdullah KM, Abdullah A, Johnson ML, Bilski JJ, Petry K, Reynolds LP, et al. Effects of aloe vera on gap junctional intercellular communication and proliferation of human diabetic and nondiabetic skin fibroblasts. *J Altern Complement Med* 2003; 9(5): 711-8.
6. Becker KL. Principles and practice of endocrinology and metabolism. 2nd Ed. Philadelphia; WB Saunders: 1995.
7. Bilous R. Renal structural damages in IDDM and NIDDM—functional relationships diabetic. In: Hasslacher C, Editor. *Diabetic Nephrology*. New York: wiley; 2001. P. 71-88.
8. Bruce WG. Investigation of the antibacterial activity in the Alor vera . *South Afr Med J* 1986; 41: 984.
9. Christiansen JS, Gammelgaard J, Frandsen M, Parvin HH. Increased kidney size, glomerular filtration rate and renal plasma flow in Short-term insulin-dependent Diabetics. *Diabetologia J* 20(4): 451-60.
10. Davis RH, Rosenthal KY. Processed aloe vera administered topically inhibits inflammation. *J Am Podiatr Med Assoc* 79(8): 395-7.
11. Dey L, Attele AS, Yuan CS. Alternative therapies for typ 2 diabetes. *Alternat Med Rev* 2002; 7(1): 45-53.
12. Flyvbjerg A, Bornfeldt KE, Orskov H, Arnqvist HJ. Effect of insulin –like growth factor infusion on renal hypertrophy in experimental diabetes mellitus in rats. *Diabetologia J* 1991 34 (10): 715-20.
13. Ganong WF. Review of medical physiology . 20th Ed. New York: Mcgraw-Hill; 2001.
14. Gilbert RE, Cooper ME. The tubulointerstitium in progressive diabetic kidney disease more than an aftermath of glomerular injury. *Kidney Int* 1999; 56; 1627-37.
15. Guyton AC, Hall JE. Textbook of medical physiology. 9th Ed. Philadelphia: W.B. Saunders Co:1996. P: 971-82.
16. Harrison S. Principles of internal medicine . 12th Ed. London: Arnold; 1994.
17. Heydari Z, Mahmoudzadeh H. A stereological study of diabetic kidney following administration of different doses of streptozotocin.
18. Jones K. A brief history of skin care with Aloe vera. *Cosmetics & Toiletries* 2004; 119: 71-4.
19. Nyengaard JR, Flyvbjerg A, Rasch R. The impact of renal growth, regression and regrowth in experimental diabetes mellitus on number and size of proximal and distal tubular cells in the rat kidney. *Diabetologia J* 1993; 36 (11): 1120-31.
20. Rajasekaran S, Sivagnanam K, Ravi K, Subramanian S. Hypoglycemic effect of Aloe vera gel on streptozotocin induced diabetes in experimental Rats. *J Med Food* 2004; 7(1): 61-5.
21. Rasch R. Tubular lesions in streptozotocin - diabetic rats. *Diabetologia J* 27(1): 32-7.
22. Sampetro MC, Artola RL, Murature M, Murature D, Ditamo Y, Kivatinitz S. Mannan from Aloe Saponaria inhibits tumoral cell activity and proliferation. *Immounopharmacol J* 2004; 4(3): 411-8.

23. Sugimoto H, Shikata K, Matsuda M, Kushiro M, Hayashi Y, Hiragushi K, et al. Increased expression of endothelial cell nitric oxide synthase (ecNos) in afferent and glomerular endothelial cells is involved in glomerular hyperfiltration of diabetic Nephropathy. *Diabetologia J* 41(12): 1426-34.
24. Vogler BK, Ernest E. Aloe vera: systematic review of its clinical effectiveness. *J Gen Pract* 1999; 49(447): 823-8.
25. Yagi A. Effect of aloe lectin on deoxyribonucleic acid synthesis in baby hamster kidney cells. *Experientia* 1985; 41(5): 669-71.