

## بررسی اثرات ان-استیل سیستین بر ارزیابی‌های عملکردی، بیوشیمیایی و فراساختار عصب سیاتیک له‌شده در موش صحرایی

نویسنده: میرزاخانی<sup>۱</sup>، امیرعباس فرشید<sup>۲</sup>، اسماعیل تمدن‌فرد<sup>۳</sup>، مهدی ایمانی<sup>۴</sup>

تاریخ دریافت: ۱۳۹۴/۱۱/۲۰ تاریخ پذیرش: ۱۳۹۵/۰۱/۲۵

### چکیده

**پیش‌زمینه و هدف:** سیستم استرس اکسیداتیو نقش بسیار مهمی در عملکرد اعصاب محیطی آسیب‌دیده ایفاء می‌نماید. در این مطالعه اثر ان-استیل سیستین بر عملکرد، شاخص بیوشیمیایی و فوق ریزینی عصب سیاتیک له‌شده تجربی بررسی شده است.

**مواد و روش کار:** تعداد ۶۰ سر موش صحرایی به ۵ گروه ۱۲ تایی تقسیم شدند. عصب سیاتیک چپ با استفاده از پنس خون‌بند کوچک برای مدت ۶۰ ثانیه له شد. تزریق داخل صفاقی ان-استیل سیستین در مقادیر ۱۰ و ۴۰ میلی‌گرم/کیلوگرم برای مدت ۱۵ روز متوالی انجام شد. بهبود عملکرد عصب سیاتیک با استفاده از شاخص عملکرد عصب سیاتیک ارزیابی شد. مقدار مالون دی‌آلدئید و فعالیت سوپر اکسید دیسموتاز در عصب سیاتیک اندازه‌گیری شد. مقاطع بافتی برای بررسی میکروسکوپ الکترونی تهیه شدند.

**یافته‌ها:** ان-استیل سیستین سبب تسریع در بهبودی عملکردی عصب سیاتیک شد. مقدار افزایش‌یافته مالون دی‌آلدئید و فعالیت کاهش‌یافته سوپر اکسید دیسموتاز در بافت عصب سیاتیک با ان-استیل سیستین اصلاح گردید. نازک شدن غلاف میلین، توهم رفتگی غلاف میلین، تشکیل حباب (bleb formation) و تشکیل واکوئل در آکسوپلاسم ناشی از له‌شدگی عصب سیاتیک با ان-استیل سیستین بهبود یافت.

**بحث و نتیجه‌گیری:** نتایج مطالعه حاضر نشان دادند که ان-استیل سیستین موجب تسریع بهبود عملکرد عصب سیاتیک له‌شده گردید. در این عملکرد، ممکن است خاصیت آنتی‌اکسیدانتی آن دخالت داشته باشد. همچنین، ان-استیل سیستین اثر محافظت عصبی را با کاهش تغییرات غلاف میلین و آکسوپلاسم ایجاد نمود.

**کلیدواژه‌ها:** ان-استیل سیستین، عصب سیاتیک، استرس اکسیداتیو، موش صحرایی

مجله پزشکی ارومیه، دوره بیست و هفتم، شماره چهارم، ص ۲۷۶-۲۶۶، تیر ۱۳۹۵

آدرس مکاتبه: ارومیه، دانشگاه ارومیه، دانشکده دامپزشکی، گروه پاتوبیولوژی، صندوق پستی: ۱۱۷۷-۵۷۱۵۳، تلفن: ۳۲۷۷۰۵۰۸

Email: aa.farshid@urmia.ac.ir

### مقدمه

نظر گرفتن علت آسیب، ترمیم ناقص بافت عصبی یا رژئراسیون غیرعادی عصب عملکرد طبیعی عضو مربوط را مختل می‌کند (۵). ان-استیل سیستین فرم استیل اسیدآمینو اسیدآمینو ال-سیستین می‌باشد که در بدن به متابولیت‌هایی تبدیل می‌گردد که قادر به سنتز گلوکوتایون، پیش بردن سم‌زدایی بوده و همچنین دارای عملکرد مستقیم به‌عنوان از بین برنده رادیکال‌های آزاد می‌باشد (۶). از این ماده در موارد درمانی مختلف از قبیل سم‌زدایی استامینوفن و همچنین درمان برونشیت، اعتیاد و شیذوفرنی استفاده می‌گردد

اعصاب محیطی متشکل از رشته‌های عصبی حرکتی، حسی و خودمختار است که توسط این اعصاب انتقال اطلاعات مابین سیستم عصبی مرکزی و سایر نواحی بدن صورت می‌پذیرد (۱). آسیب اعصاب محیطی به‌صورت کوتاه‌مدت و یا درازمدت به کیفیت زندگی فرد لطمه وارد می‌کند (۲). آسیب اعصاب محیطی در اغلب موارد ناشی از تروما می‌باشد (۳). به دنبال ایجاد آسیب اعصاب محیطی، دژنراسیون والرین در قسمت خلفی محل روی می‌دهد (۴). بدون در

<sup>۱</sup> دستیار تخصصی آسیب شناسی دامپزشکی، دانشکده دامپزشکی، دانشگاه ارومیه

<sup>۲</sup> استاد آسیب شناسی، دانشکده دامپزشکی، دانشگاه ارومیه (نویسنده مسئول)

<sup>۳</sup> استاد فیزیولوژی، دانشکده دامپزشکی، دانشگاه ارومیه

<sup>۴</sup> استادیار بیوشیمی، دانشکده دامپزشکی، دانشگاه ارومیه

خریداری شده شد. مواد شیمیایی مورد استفاده برای اندازه‌گیری بیوشیمیایی از شرکت مرک (Darmstadt, Germany) خریداری شدند.

#### گروه‌های درمانی:

۶۰ سر موش صحرایی به ۵ گروه ۱۲ تایی به شرح زیر تقسیم شدند:

گروه یک: در این گروه هیچ مداخله جراحی صورت نگرفت ولی روزانه نرمال سالیین را به روش تزریق داخل صفاقی دریافت نمودند و به‌عنوان گروه کنترل (intact) در نظر گرفته شد.

گروه دو: در این گروه جراحی انجام شد و عصب سیاتیک در معرض دید قرار گرفت ولی له‌شدگی بر روی آن انجام نشد و بعد از جراحی، حیوانات روزانه نرمال سالیین را به‌صورت داخل صفاقی دریافت نمودند. این گروه به‌عنوان گروه شاهد (sham) در نظر گرفته شد.

گروه سه: در این گروه آسیب عصب سیاتیک به‌صورت له‌شدگی القا شد و حیوانات به‌صورت روزانه نرمال سالیین را از راه داخل صفاقی دریافت نمودند. این گروه به‌عنوان گروه له‌شدگی (crush) در نظر گرفته شد.

گروه چهار: در این گروه بعد از له کردن عصب سیاتیک، حیوانات روزانه ان-استیل سیستئین را در مقدار ۱۰ میلی‌گرم به کیلوگرم وزن بدن به طریق داخل صفاقی دریافت نمودند

گروه پنج: در این گروه بعد از له کردن عصب سیاتیک، حیوانات روزانه ان-استیل سیستئین را در مقدار ۴۰ میلی‌گرم به کیلوگرم وزن بدن به طریق داخل صفاقی دریافت نمودند.

سالیین نرمال و ان-استیل سیستئین به میزان یک میلی‌لیتر به ازای یک کیلوگرم وزن بدن و به مدت ۱۵ روز پیاپی بعد از القاء آسیب عصب سیاتیک به حیوانات تزریق شدند. مقادیر استفاده شده (۱۰ و ۴۰ میلی‌گرم به کیلوگرم وزن بدن) از ان-استیل سیستئین بر اساس مطالعات محققین دیگر می‌باشد (۱۴، ۱۵). به دلیل یکسان نمودن محل نمونه‌برداری از قسمت خلفی ناحیه کراش برای ارزیابی الکترومیکروسکوپی و همچنین تهیه نمونه‌های با وزن تقریباً یکسان برای آزمایش‌های بیوشیمیایی، در روز ۲۸ بعد از آسیب، از هر گروه، شش سرموش صحرایی به‌صورت تصادفی برای آزمایش‌های بیوشیمیایی انتخاب شدند و شش حیوان دیگر برای ارزیابی الکترومیکروسکوپی مورد استفاده قرار گرفتند.

#### روش جراحی له کردن عصب سیاتیک:

پس از اعمال پرهیز غذایی موش‌ها با تزریق داخل صفاقی مخلوط کتامین (۸۰ میلی‌گرم به کیلوگرم وزن بدن) و زایلازین

(۷). این اسیدآمینو موجب بهبودی اختلال عملکرد حسی متعاقب قطع عصب سیاتیک در موش صحرایی و همچنین جلوگیری از دژنراسیون و پیش برد رژنراسیون عصب صورتی در خرگوش می‌شود (۸، ۹).

استرس اکسیداتیو به‌عنوان یکی از عوامل اصلی آسیب‌زننده به عصب به دنبال ایجاد جراحت در اعصاب شناخته شده است و همچنین نشان داده شده است که مقادیر بالای رادیکال‌های آزاد بر روی بهبود عملکردی به دنبال القاء آسیب به عصب مؤثر می‌باشد (۱۰، ۱۱). درمان با آنتی‌اکسیدانت سبب بهبود عملکردی، کاهش درد نوروپاتی، تقویت رژنراسیون فیبرهای عصبی و نهایتاً کاهش استرس اکسیداتیو در موش‌های صحرایی دچار آسیب له‌شدگی در عصب سیاتیک شده است (۱۰، ۱۲، ۱۳).

تابه‌حال از اثران-استیل سیستئین در جلوگیری از دژنراسیون و یا پیش برد رژنراسیون در مدل عصب سیاتیک له‌شده در موش صحرایی گزارشی ارائه نشده است. باوجوداینکه در مطالعه Karlidag و همکاران (۹) اثران-استیل سیستئین بر تغییرات ساختاری و فوق ساختاری عصب صورتی قطع و آناستوموز شده بررسی شده است ولی عملکرد عصب گزارش نشده است. هم چنین، در مطالعه West و همکاران (۸) فقط بازگشت زنده‌مانی نورون‌های حسی گزارش شده است. لذا هدف از انجام این مطالعه بررسی اثرات محافظت عصبی-استیل سیستئین بر مدل حیوانی تجربی عصب سیاتیک له‌شده می‌باشد. برای ارزیابی بهبود عملکردی عصب سیاتیک له‌شده از آزمون شاخص عملکردی عصب سیاتیک<sup>۱</sup> استفاده شد. مقدار مالون دی‌آلدئید<sup>۲</sup> و فعالیت سوپر اکسید دسموتاز<sup>۳</sup> در ناحیه له‌شده عصب سیاتیک نیز اندازه‌گیری شد. جهت بررسی و ارزیابی فوق ریزینی آکسون‌ها و ساختار غلاف میلین از میکروسکوپ الکترونی گذاره<sup>۴</sup> استفاده گردید.

#### مواد و روش کار

##### حیوانات:

در این مطالعه از موش صحرایی نر بالغ سالم از نژاد ویستار در محدوده وزنی ۲۵۰-۲۲۰ استفاده شد. حیوانات در قفس‌های پلی اتیلینی با دسترسی به غذا و آب به میزان کافی و دمای تحت کنترل مناسب (۲۲-۲۳) و چرخه روشنایی - تاریکی ۱۲ ساعت نگهداری شدند.

##### مواد شیمیایی:

ان-استیل سیستئین از شرکت سیگما-آلدریج (Sigma-Aldrich, Chemical Co., St. Louis, MO, USA)

<sup>3</sup> SOD: superoxide dismutase

<sup>4</sup> TEM: transmission electron microscopy

<sup>1</sup> SFI: sciatic functional index

<sup>2</sup> MDA: malondialdehyde

(EIT-NIT)/NIT. با استفاده از این داده‌ها SFI با استفاده از فرمول Amniattalab و همکاران (۲۱) به دست آمد که نشان‌دهنده اختلاف ما بین پنجه‌های آسیب‌دیده و سالم در موازات هم بود.

$$SFI = -38.3 [(EPL - NPL)/NPL] + 109.5 [(ETS - (ETS - NPL)/NPL) + 13.3 [(EIT - NIT)/NIT] - 8.8$$

در این مطالعه SFI برابر ۱۰۰- نشان‌دهنده اختلال قابل‌ملاحظه و SFI نزدیک به صفر به‌عنوان عملکرد نرمال در نظر گرفته شد.

#### ارزیابی بیوشیمیایی:

در روز ۲۸ بعد از له کردن عصب سیاتیک، تعداد شش سر موش صحرایی با روش گردن زدن آسان کشی شدند و قسمت خلف ضایعه عصب سیاتیک برداشته شد و پس از اندازه‌گیری وزن آن در محلول سالین بسیار سرد شستشو داده شد. برای هموزن کردن عصب سیاتیک آن را به تکه‌های کوچک‌تر تقسیم کرده و سپس در داخل دستگاه هموزن‌نایزر شیشه‌ای در دمای چهار درجه سانتی‌گراد و درون دو میلی‌لیتر محلول سالین هموزن شد. مایع هموزن شده به‌دست‌آمده از درون فیلتر سلولزی گذرانده شد تا ناخالصی‌های آن جدا شود و سپس برای انجام آنالیزهای بیوشیمیایی به دو قسمت مساوی تقسیم شد و مورد استفاده قرار گرفت. میزان آنزیم پراکسیداز چربی از طریق اندازه‌گیری سطوح MDA با استفاده از طیف‌سنجی (Pharmacia, Pharmacia LKB, Novaspec II, England) در نمونه بافت عصب سیاتیک هموزن شده و با روش ارائه‌شده توسط Varija و همکاران (۲۲) اندازه‌گیری شد. برای اندازه‌گیری سطوح MDA در بافت عصب سیاتیک ۰/۳ میلی‌لیتر از اسیدتری کلرواستیک (TCA) و ۰/۳ میلی‌لیتر از محلول آبی ۰/۶۷ درصد اسیدتری باربیتورات (TBA) به ۰/۱۵ میلی‌لیتر ماده رویی حاصله از سانتریفیوژ کردن نمونه اضافه گشت. سپس ترکیب به‌دست‌آمده به مدت ۶۰ دقیقه در دمای ۱۰۰ درجه سانتی‌گراد انکوبه شد. بعد از سرد کردن نمونه بر روی قالب یخ نمونه‌ها به مدت ۱۰ دقیقه با دور ۴۰۰۰ سانتریفیوژ شدند. بعد از پایان سانتریفیوژ میزان لایه ارگانیک در طول موج ۵۳۵ نانومتر اندازه‌گیری شد. MDA موجود در لایه رویی بعد از انجام سانتریفیوژ می‌تواند با TBA تازه تهیه‌شده واکنش داده و یک کمپلکس رنگی به وجود آورد که بالاترین میزان جذب نوری آن در طول موج ۵۳۵ نانومتر می‌باشد. میزان MDA برحسب نانومول در گرم بافت با استفاده از منحنی استاندارد رسم شده (که توسط ۱ و ۱ و ۳ و ۳- تتراتوکسی پروپان تهیه شده است) مورد محاسبه قرار گرفت.

میزان فعالیت آنزیم سوپر اکسید دسموتاز (SOD) با روشی که قبلاً توسط Sayan و همکاران (۲۳) توصیف شده است اندازه‌گیری شد. اصول انجام این روش بر پایه ممانعت از احیاء نیترو بلو تترازولیوم (NBT: nitroblue tetrazolium) توسط سیستم

(هشت میلی‌گرم به کیلوگرم وزن بدن) بی‌هوش شدند. موهای قسمت مورد جراحی از ناحیه پایین برآمدگی هانش تا بالای مفصل زانو تراشیده و با بتادین ضدعفونی و سپس‌شان گذاری شد. یک شکاف دو سانتی‌متری در آن ناحیه ایجاد شد و برای دیده شدن عصب سیاتیک عضلات چهار سر ران برش داده شد و توسط قلاب‌هایی کنار زده شد. سپس عصب به آرامی از بافت‌های اطراف جدا شد و در فاصله یک سانتی‌متری بالای محل سه‌شاخه شدن توسط پنس کوچک هموستاتیک جراحی که آرواره‌های آن با لوله پلاستیکی پوشیده و صاف شده بودند، به مدت ۶۰ ثانیه تحت فشار قرار گرفتند. ناحیه له‌شده تقریباً به وسعت ۳ تا ۴ میلی‌متر مربع بود و به‌صورت یک‌دست به مدت چندین دقیقه بعد از القاء آسیب به‌صورت شفاف دیده شد (۱۰، ۱۶). سپس عضلات ناحیه توسط بخیه سراسری توسط نخ گات کوت شماره چهار- صفر و پوست توسط بخیه‌های تکی با نخ سیلک شماره سه - صفر بخیه زده شدند. چون مدل آسیب ناشی از له کردن عصب سیاتیک موش صحرایی به‌صورت گسترده برای بررسی مکانیسم‌های نوروپاتی‌های محیطی از قبیل دژنراسیون والرین، انتقال جریان عصبی، درد نوروپاتیک، بهبود عملکردی و استرس اکسیداتیو مورد استفاده قرار گرفته است (۱، ۱۰، ۱۶-۲۰). در مطالعه حاضر نیز از این مدل حیوانی استفاده شد.

#### شاخص عملکردی عصب سیاتیک (SFI):

ارزیابی شاخص عملکردی عصب سیاتیک سه روز قبل از انجام جراحی و همچنین در روزهای ۷، ۱۴، ۲۱، ۲۸ بعد از جراحی به عمل آمد. حیوانات به آرامی با حوله مقید شده و پاهای خلفی آن‌ها روی سطح مرطوب پد استامپ آبی‌رنگ فشار داده شد. بلافاصله به موش‌ها اجازه داده شد تا در مسیر محدودشده به عرض هفت و نیم سانتی‌متر و طول ۶۰ سانتی‌متر که توسط سایه بان تیره‌ای پوشانده شده بود راه بروند و بدین ترتیب ردپاهایشان روی کاغذ قرار داده شده در کف راهرو که دقیقاً با توجه به ابعاد راهرو بریده شده بود مشاهده گردید (۱۰، ۱۶). به دنبال آن اندازه‌گیری‌های مربوط به ردپاها به عمل آمد که عبارت بودند از: ۱- فاصله پاشنه تا انگشت سوم پنجه (PL: paw length) ۲- فاصله انگشت اول تا انگشت پنجم پنجه (TS: toe spread) و ۳- فاصله انگشت دوم تا انگشت چهارم پنجه (ITS: intermediate toe spread). تمامی این اندازه‌گیری‌ها بر روی اندام‌های تحت آزمایش (که تحت عمل له‌شدگی عصب قرار گرفته بودند) E: experimental و اندام‌های سالم (N: normal) انجام گرفت. سه فاکتور تشکیل‌دهنده SFI به ترتیب زیر اندازه‌گیری شد: ۱- فاکتور طول رد پا (PLF) = (EPL - NPL) / (-NPL)؛ ۲- فاکتور میزان بازشدگی پنجه (TSF) = (EST - NST) / (NST) و ۳- فاکتور فاصله بین انگشت دوم و چهارم (ITF) =

## یافته‌ها

همان‌طور که در نمودار شماره یک مشاهده می‌کنید امتیاز SFI به‌دست‌آمده از گروه‌های سالم و شم بین منفی پنج و مثبت پنج به دست آمد. امتیاز SFI در گروه کراش یک کاهش چشمگیر را در روز هفت بعد از القاء آسیب (نزدیک ۱۰۰-) نشان داد که با گذشت زمان تا روز ۲۸ بعد از القاء آسیب، این مقدار تا ۵۰- افزایش تدریجی داشت. ان-استیل سیستین در مقدار ۱۰ میلی‌گرم/کیلوگرم تغییر قابل‌ملاحظه‌ای را در طول دوره آزمایش بر روی امتیاز SFI ایجاد نکرد، درحالی‌که همین ماده در مقدار ۴۰ میلی‌گرم/کیلوگرم امتیاز SFI را به‌طور معنی‌دار ( $p < 0.05$ ) بهبود بخشید. اثر بهبود بخشی ان-استیل سیستین (۴۰ میلی‌گرم/کیلوگرم) بر امتیاز SFI تا حدی بود که در روز ۲۸ پس از له‌شدگی به امتیاز SFI گروه‌های سالم و شم نزدیک شد (نمودار ۱).

مقدار MDA بافت عصب سیاتیک در گروه‌های سالم و شم به ترتیب  $0.114 \pm 0.14$  و  $1.44 \pm 0.19$  و  $1.61 \pm 0.19$  نانومول در میلی‌گرم بافت به دست آمد. با توجه به این داده‌ها ان-استیل سیستین با مقدار ۱۰ میلی‌گرم/کیلوگرم نتوانست کاهش قابل‌توجهی در مقدار MDA عصب سیاتیک ایجاد نماید. این در حالی است که این ماده در مقدار ۴۰ میلی‌گرم/کیلوگرم مقدار MDA را به‌طور معناداری ( $p < 0.05$ ) بهبود بخشید و تا نزدیک محدوده طبیعی رساند (نمودار ۲).

فعالیت سوپر اکسید دسموتاز (SOD) در گروه‌های سالم و شم به ترتیب  $4/4 \pm 83/7$  و  $3/4 \pm 81/5$  نانومول بر میلی‌گرم پروتئین به‌دست آمد. مقدار ۱۰ میلی‌گرم/کیلوگرم ان-استیل سیستین نتوانست تأثیر قابل‌ملاحظه‌ای بر فعالیت SOD در عصب سیاتیک ایجاد نماید، درحالی‌که در مقدار ۴۰ میلی‌گرم/کیلوگرم نتوانست فعالیت آنزیم SOD را به‌طور معناداری ( $p < 0.05$ ) افزایش داد و تا نزدیک محدوده طبیعی رساند (نمودار ۳).

یافته‌های الکترومیکروسکوپی در تصویر یک نشان داده شده است. در گروه‌های سالم و شم غلاف میلین و آکسوپلاسم طبیعی قابل‌مشاهده است (شکل ۱-A). در گروه کراش، باقی‌مانده‌های میلین (شکل ۱-B1)، تشکیل حباب (bleb) به همراه توهم رفتگی غلاف میلین (شکل ۱-B2) و شکل‌گیری واکنش در آکسوپلاسم (شکل ۱-B3) مشاهده شد. درمان با ان-استیل سیستین (۱۰ میلی‌گرم/کیلوگرم) تغییرات آکسوپلاسم و غلاف میلین ایجادشده در اثر کراش را تغییر نداد (شکل ۱-C)، درحالی‌که در مقدار ۴۰ میلی‌گرم/کیلوگرم، ان-استیل سیستین تغییرات ایجادشده ناشی از کراش عصب سیاتیک را بهبود بخشید (شکل ۱-D).

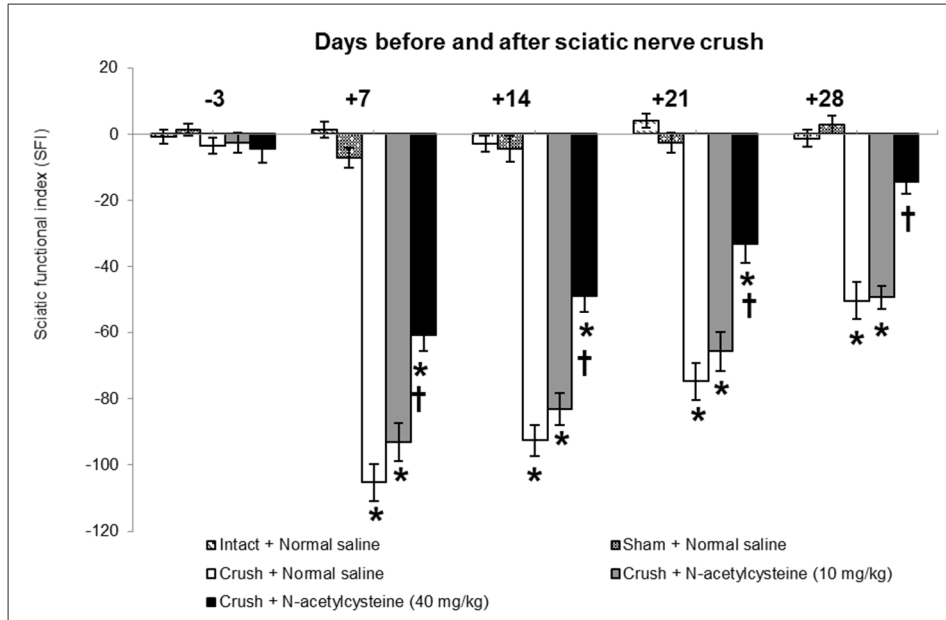
گزان‌تین-گزان‌تین اکسیداز که به‌عنوان یک مولد سوپراکسید می‌باشد، قرار دارد. در ابتدا یک میلی‌لیتر از مخلوط حجمی سه‌به‌پنج اتانول به کلروفورم به حجم مشابه از نمونه اضافه شد و ترکیب به‌دست‌آمده تحت سانتریفیوژ قرار گرفت. فعالیت این آنزیم در فاز اتانولی مایع رویی که بعد از سانتریفیوژ به دست آمد اندازه‌گیری شد. یک واحد از SOD به‌عنوان مقداری از آنزیم که می‌تواند سبب ممانعت از احیاء NBT به میزان ۵۰٪ شود تعریف شد. فعالیت آنزیم SOD با واحد/میلی‌گرم پروتئین بیان شد. غلظت پروتئین در بافت عصب سیاتیک هم‌وزن شده با روشی که Coskun و همکاران (۲۴) توصیف کرده‌اند، اندازه‌گیری شد.

## روش انجام مطالعات میکروسکوپ الکترونی:

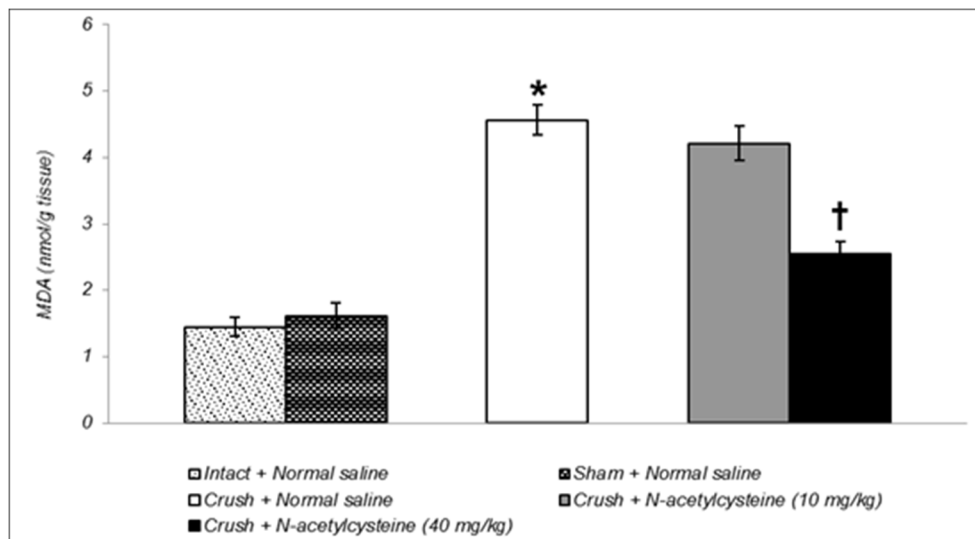
در پایان آزمایش (۲۸ روز بعد از له کردن عصب سیاتیک)، تعداد شش سر دیگر حیوانات آسان کشی شدند و ناحیه خلفی عصب سیاتیک آن‌ها برداشته شد و سپس نمونه‌های کوچک به قطر یک میلی‌متر از بافت عصب سیاتیک برش داده شدند و سپس به داخل محلول سه درصد گلوکارآلدئید با PH برابر ۷/۴ در ۰/۱ مولار فسفات بافر انتقال یافت و به مدت یک‌شب در دمای چهار درجه سانتی‌گراد نگهداری و تثبیت اولیه شدند. متعاقباً جهت تثبیت بعدی از محلول یک درصد تتراکسیداسمیوم استفاده شد. پس از تثبیت در تتراکسید اسمیوم، بافت‌ها در درجات صعودی استون آبیگری شدند و سپس به‌وسیله اورانیل استات رنگ‌آمیزی شدند. جهت آغستگی و قالب‌گیری از محیط قالب‌گیری Spurr Resin (TAAB, UK) استفاده شد. در ابتدا مقاطع نیمه نازک جهت تأیید و سپس مقاطع فوق نازک ۷۰-۶۰ نانومتری تهیه شدند. مقاطع بر روی گریدهای مسی قرار گرفتند و به‌وسیله اورانیل استات و سترات سرب رنگ‌آمیزی شدند. گریدهای مقاطع عصب سیاتیک با استفاده از میکروسکوپ الکترونی (Philips, CM 100 Bio Twin, The Netherlands) در ولتاژ ۷۵ کیلوولت موردبررسی قرار گرفته و اولترافرافها تهیه شدند.

## آنالیز آماری داده‌ها:

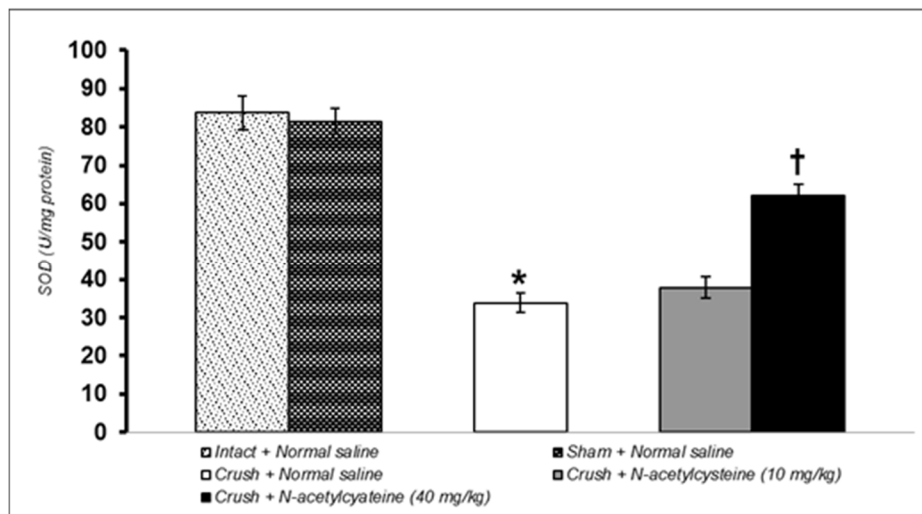
آنالیزهای آماری این مطالعه توسط برنامه Graph pad Prism نسخه ۵۰۳ انجام شد (GraphPad software, San Diego, CA, USA). میزان اختلاف معنی‌دار برای SFI توسط آنالیز واریانس دوطرفه (ANOVA) و به دنبال آن توسط آزمون Tukey محاسبه شد. مقدار MDA و فعالیت SOD با ANOVA یک‌طرفه و آزمون Tukey محاسبه شد. نتایج میکروسکوپ الکترونی به‌صورت توصیفی (پاتولوژی توصیفی) ارزیابی شدند. اختلاف معنی‌دار در سطح ( $P < 0.05$ ) تعیین شد.



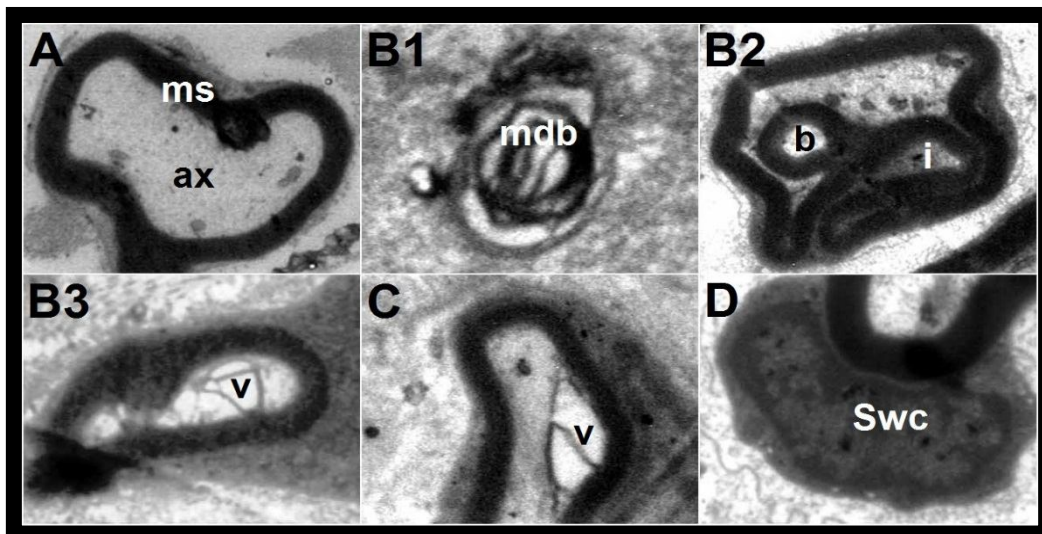
**نمودار (۱):** امتیازات شاخص عملکردی عصب سیاتیک در گروه‌های دست‌نخورده و شم و اثران- استیل سیستئین بر امتیازات شاخص عملکردی عصب سیاتیک له شده در موش صحرایی. داده‌ها در نمودار به صورت  $Mean \pm SEM$  نشان داده شده‌اند. تعداد حیوان در هر گروه ۶ سر موش صحرایی می‌باشد. علامت \* وجود اختلاف معنی‌دار در سطح  $p < 0.05$  در مقایسه با گروه‌های دست‌نخورده (Intact + Normal saline) و شم (Sham + Normal saline) را نشان می‌دهد. علامت † وجود اختلاف معنی‌دار در سطح  $p < 0.05$  در مقایسه با گروه کراش (Crush + Normal saline) را نشان می‌دهد.



**نمودار (۲):** مقدار MDA در گروه‌های دست‌نخورده و شم و اثران- استیل سیستئین بر مقدار MDA بافت عصب سیاتیک له شده موش صحرایی. داده‌ها در نمودار به صورت  $Mean \pm SEM$  نشان داده شده‌اند. تعداد حیوان در هر گروه ۶ سر موش صحرایی می‌باشد. علامت \* وجود اختلاف معنی‌دار در سطح  $p < 0.05$  در مقایسه با گروه‌های دست‌نخورده (Intact + Normal saline) و شم (Sham + Normal saline) را نشان می‌دهد. علامت † وجود اختلاف معنی‌دار در سطح  $p < 0.05$  در مقایسه با گروه کراش (Crush + Normal saline) را نشان می‌دهد (MDA: Malondialdehyde)



**نمودار (۳):** فعالیت SOD در گروه‌های دست‌نخورده و شم و اثران-استیل سیستئین بر فعالیت SOD بافت عصب سیاتیک له‌شده موش صحرایی. داده‌ها در نمودار به صورت  $Mean \pm SEM$  نشان داده شده‌اند. تعداد حیوان در هر گروه ۶ سر موش صحرایی می‌باشد. علامت \* وجود اختلاف معنی‌دار در سطح  $p < 0.05$  در مقایسه با گروه‌های دست‌نخورده (Intact + Normal saline) و شم (Sham + Normal saline) را نشان می‌دهد. علامت † وجود اختلاف معنی‌دار در سطح  $p < 0.05$  در مقایسه با گروه کراش (Crush + Normal saline) را نشان می‌دهد. (SOD: Super Oxide Dismutase).



**تصویر (۱):** اولترا میکروگراف‌های عصب سیاتیک سالم، له‌شده و درمان شده با ان-استیل سیستئین. A: نشان‌دهنده آکسون سالم در گروه کنترل می‌باشد (ms: myelin sheet, ax: axoplasm) ( $Mag \times 3100$ ). B1: حضور باقی‌مانده‌هایی از آکسون‌های دژنره شده در گروه کراش دیده می‌شود (mdb: myelin derbies) ( $Mag \times 8800$ ). B2: تغییرات توهم رفتگی و پیچ‌خوردگی به داخل و تشکیل حباب در گروه کراش مشاهده می‌شود (i: Invagination and b: Bleb formation) ( $Mag \times 4500$ ). B3: حفره‌دار شدن آکسوپلاسم در گروه کراش قابل‌مشاهده است (v: vacuole) ( $Mag \times 3100$ ). C: نازک شدن غلاف میلین به همراه حفره‌دار شدن آکسوپلاسم پس از درمان با ان-استیل سیستئین در مقدار ۱۰ میلی‌گرم/کیلوگرم قابل‌مشاهده است. (v: vacuole) ( $Mag \times 6300$ ). D: آکسون میلینه شده نزدیک به نرمال پس از درمان با ان-استیل سیستئین در مقدار ۴۰ میلی‌گرم/کیلوگرم مشاهده می‌گردد. سلول شوان فعال شده در مجاورت آکسون در حال ترمیم حضور دارد (Swc: Schwann cell) ( $Mag \times 6300$ ). تمامی مقاطع با اورانیل استات و نیترات سرب رنگ‌آمیزی شدند.

## بحث و نتیجه‌گیری

در مطالعه حاضر امتیاز SFI بعد از القاء آسیب له کردن عصب سیاتیک تا حدود  $100 - (103/5)$  در روز هفت بعد از القاء آسیب کاهش یافت و سپس به تدریج تا انتهای دوره آزمایش افزایش یافت و به حدود  $50 - (53/5)$  در روز ۲۸ رسید. در مطالعه انجام‌شده توسط Tamaddonfard و همکاران (۱۰) کاهش امتیاز SFI در روز هفتم تا ۸۵- و رسیدن آن به ۵۰- در روز ۲۱ پس از له کردن عصب سیاتیک گزارش شده است. تفاوت در امتیاز SFI می‌تواند با علل میزان فشار بر عصب سیاتیک و طول مدت مطالعه قابل توجیه باشد. یافته‌های مشابهی از بهبود عملکردی عصب سیاتیک له‌شده در مطالعات محققان دیگر نیز گزارش شده است (۱۳، ۱۶، ۲۱). SFI یک ابزار مناسب برای ارزیابی عملکردی بهبود عصب سیاتیک در تعدادی از آسیب‌های تجربی در رت به شمار می‌آید (۲۵، ۲۶، ۲۷، ۲۸). اگرچه گزارشی در مورد اثر ان-استیل سیستئین در بهبود SFI بعد از القاء آسیب له‌شدگی عصب سیاتیک تاکنون ارائه نشده است، Gou و همکاران (۳۰) با استفاده از روش رفتاری حرکتی Basso, Beattie, Bresnahan (BBB) اثرات درمانی ان-استیل سیستئین را در بهبود عملکردی اندام خلفی ناشی از آسیب نخاعی در موش کوچک سفید آزمایشگاهی را گزارش کردند. همچنین Patel و همکاران (۳۱) نتیجه مشابهی در رابطه با اثر بهبود دهندگی ان-استیل سیستئین در مدل آسیب نخاعی در موش صحرایی را نیز بیان نمودند. نشان داده شده است که درمان با ان-استیل سیستئین پس از قطع عصب سیاتیک از کاهش عملکرد حسی جلوگیری می‌کند (۸).

در مطالعه حاضر، مقدار MDA و فعالیت SOD در عصب سیاتیک له‌شده به ترتیب افزایش و کاهش یافت. در این رابطه درمان با ان-استیل سیستئین توانست مقدار MDA و فعالیت SOD را در بافت عصب سیاتیک له‌شده را بهبود بخشد. MDA یک بیومارکر معمول و قابل‌اطمینان برای ارزیابی میزان پراکسیده شدن لیپید، یک مکانیسم کاملاً ثابت‌شده در آسیب سلولی، می‌باشد که به‌عنوان یک نشانگر استرس اکسیداتیو در سلول و بافت مورد استفاده قرار می‌گیرد (۳۲). از سوی دیگر یکی از مهم‌ترین آنزیم‌های آنتی‌اکسیدانتهی، SOD، تبدیل رادیکال‌های سوپراکسید به پراکسید هیدروژن را تسریع می‌کند و بدین طریق از سلول و بافت در برابر اثرات سمی رادیکال‌های سوپر اکسید محافظت می‌نماید (۳۳). Senoglu و همکاران (۱۷) افزایش مقدار MDA و کاهش فعالیت SOD در عصب سیاتیک را بعد از القاء آسیب له‌شدگی در عصب سیاتیک، گزارش نموده‌اند. به‌علاوه، در آسیب مکانیکی ایجادشده در اعصاب محیطی با سه مرتبه له کردن عصب سیاتیک (هر بار به مدت ۱۰ ثانیه)، افزایش مقدار MDA و کاهش فعالیت SOD در بافت

عصب گزارش شده است (۳۴). باین‌حال، در رابطه با اثرات ان-استیل سیستئین، اثر بهبود دهندگی آن بر مقدار MDA در بافت عصبی در مدل ایجاد آسیب مزمن با بستن لیگاتور شل به دور عصب سیاتیک نیز گزارش شده است (۳۵). همچنین، در القاء اختلال عملکردی در عصب فرنیک ناشی از انسداد سکوم (با بستن لیگاتور به دور سکوم)، ان-استیل سیستئین مقدار افزایش‌یافته MDA را در عصب مذکور کاهش داد و موجب بازگشت نسبی شدت پتانسیل عمل عصب شد (۳۶).

یافته‌های فوق ریزبینی مطالعه حاضر نشان دادند که پس از له کردن عصب سیاتیک تغییراتی مثل دژنره شدن میلین، توهم رفتگی و تشکیل حباب در غلاف میلین و شکل‌گیری واکوئل در داخل آکسوپلاسم ایجاد شدند. در مطالعه انجام‌شده توسط Avsar و همکاران (۳۷) دژنراسیون میلین، باقی‌مانده‌های میلین و توهم رفتگی غلاف میلین پس از ایجاد آسیب کراش در عصب سیاتیک رت گزارش شده است. چهار تا هشت هفته پس از له کردن عصب سیاتیک موش صحرایی، تغییرات فوق ریزبینی شامل دژنراسیون میلین و انقطاع به همراه نازک شدن غلاف میلین مشاهده شده است (۳۸). Kurtoglu و همکاران (۳۹) تغییراتی مثل کاهش قطر آکسون، کاهش ضخامت میلین و دژنراسیون میلین را متعاقب له کردن عصب سیاتیک موش صحرایی گزارش کردند. در همین رابطه، له کردن عصب سیاتیک موجب کاهش ضخامت میلین و دژنراسیون آکسون شده است (۴۰). در مطالعه حاضر، ان-استیل سیستئین موجب بهبود تغییرات فوق ریزبینی ناشی از له کردن عصب سیاتیک شد. در ارتباط با اثر ان-استیل سیستئین بر تغییرات فوق ریزبینی عصب سیاتیک له‌شده گزارشی ارائه نشده است و در نتیجه یافته‌های مطالعه ما اولین گزارش در این رابطه می‌باشد. باین‌وجود در عصب صورتی قطع و آناتوموز شده خرگوش اثر سودمندان-استیل سیستئین بر باقیمانده‌های میلینی و تزاید سلول گلیال و سلول شوان گزارش شده است (۹). به دلیل اینکه استرس اکسیداتیو نقش بسیار مهمی در تغییرات بافتی اعصاب محیطی آسیب‌دیده ایفاء می‌کند (۱۱) و با توجه به اینکه در مطالعه حاضر، ان-استیل سیستئین موجب بالانس سیستم‌های اکسیداتیو و آنتی‌اکسیدانتهی در بافت عصب سیاتیک شده است، می‌توان چنین مطرح نمود که ان-استیل سیستئین دارای اثر محافظت عصبی می‌باشد.

نتایج مطالعه حاضر یک اثر محافظت عصبی را برای ان-استیل سیستئین در عصب سیاتیک له‌شده نشان داد. ان-استیل سیستئین موجب تسریع بازگشت عملکردی، پیش بردن رژنراسیون عصبی و کاهش تغییرات فوق ریزبینی مربوط به دژنراسیون والرین ناشی از آسیب عصب ممکن شد. متعادل کردن سیستم‌های اکسیدانت و آنتی‌اکسیدانت عصب سیاتیک توسط ان-استیل سیستئین به علت

### تقدیر و تشکر

این تحقیق با حمایت مالی معاونت تحصیلات تکمیلی و نیز به صورت طرح پژوهشی درون دانشگاهی با کد ۰۰۸/د/۹۳ با حمایت مالی حوزه معاونت پژوهشی دانشگاه ارومیه به انجام رسیده است که بدین وسیله از آن معاونت‌های محترم تقدیر می‌گردد.

خاصیت آنتی‌اکسیدانتی آن که در مطالعه حاضر مشاهده شد، می‌تواند مکانیسم اثر حفاظت عصبیان-استیل سیستئین را توجیه نماید. بنابر نتایج به دست آمده از مطالعه حاضر و یافته‌های دیگر محققین می‌توان مطرح نمود که ان-استیل سیستئین در ضایعات عصب سیاتیک ناشی از تروما شاید بتواند کاربرد درمانگاهی پیدا کند.

### References

- Menorca RM, Fussell TS, Elfar JC. Nerve physiology: mechanisms of injury and recovery. *Hand Clin* 2013; 29(3): 317-30.
- Robinson LR. Traumatic injury to peripheral nerves. *Muscle Nerve* 2000; 23(6): 863-73.
- Abe N, Cavalli V. Current opinion in neurobiology: nerve injury signaling. *Curr Opin Neurobiol* 2008; 18(3): 276-83.
- Hall S. The response to injury in the peripheral nervous system. *J Bone Joint Surg Br* 2005; 87: 1309-19.
- Li R, Liu Z, Pan Y, Chen L, Zhang Z, Lu L. Peripheral nerve injuries treatment: a systemic review. *Cell Biochem Biophys* 2014; 68(3): 449-54.
- Kelly GS. Clinical applications of N-acetylcysteine. *Alt Med Rev* 1998; 3(2): 114-27.
- Samuni Y, Goldstein S, Dean OM, Berk M. The chemistry and biological activities of N-acetylcysteine. *Biochim Biophys Acta* 2013; 1830: 4117-29.
- West CA, Hart AM, Terenghi G, Wiberg M. Analysis of dose-response of N-acetylcysteine in the prevention of sensory neuronal loss after peripheral nerve injury. *Acta Neurochir Suppl* 2007; 100: 29-31.
- Karlidag T, Yildiz M, Yalcin S, Colakoglu N, Kaugusuz I, Sapmaz E. Evaluation of the effect of methylprednisolone and N-acetylcysteine on anastomotic degeneration and regeneration of the facial nerve. *Auris Nasus Larynx* 2012; 39(2): 145-50.
- Tamaddonfard E, Farshid AA, Maroufi S, Kazemi-Shojaei S, Erfanparast A, Asri-Rezaei S, et al. Effects of safranal, a constituent of saffron, and vitamin E on nerve functions and histopathology following crush injury of sciatic nerve in rats. *Phytomedicine* 2014; 21(5): 717-23.
- Wang H, Fang J, Hu F, Li G, Hong HE. Seawater immersion aggravates sciatic nerve injury in rats. *Exp Ther Med* 2015; 9(4): 1153-60.
- Serarslan Y, Bal R, Altug ME, Kontas T, Keles ON, Unal D, et al. Effects of trimetazidine on crush injury of the sciatic nerve in rats: a biochemical and stereological study. *Brain Res* 2009; 1247: 11-20.
- Kaya Y, Sarikcioglu L, Aslan M, Kencebay C, Demir N, Derin N, et al. Comparison of the beneficial effect of melatonin on recovery after cut and crush sciatic nerve injury: a combined study using functional, electrophysiological, biochemical, and electron microscopic analyses. *Childs Nerv Syst* 2013; 29(3): 389-401.
- Farshid AA, Tamaddonfard E, Simaee N, Mansouri S, Najafi S, Asri-Rezaee S, et al. Effects of histidine and N-acetylcysteine on doxorubicin-induced cardiomyopathy in rats. *Cardiovasc Toxicol* 2014; 14(2): 153-61.
- Licks F, Marques C, Zetler C, Martins MI, Marroni CA, Marroni NP. Antioxidant effect of N-acetylcysteine on prehepatic portal hypertensive gastropathy in rats. *Ann Hepatol* 2014; 13(3): 370-7.
- Tamaddonfard E, Farshid AA, Ahmadian E, Hamidhoseyni A. Crocin enhanced functional



- recovery after sciatic nerve crush injury in rats. Iran J Basic Med Sci 2013; 16(1): 83-90.
17. Senoglu M, Nacitarhan V, Kurutas EB, Senoglu N, Altun I, Atli Y, et al. Intraperitoneal Alpha-Lipoic Acid to prevent neural damage after crush injury to the rat sciatic nerve. J Brachial Plex Peripher Nerve Inj 2009;4:22.
  18. Morani AS, Bodhankar SL. Early co-administration of vitamin E acetate and methylcobalamine improves thermal hyperalgesia and motor nerve conduction velocity following sciatic nerve crush injury in rats. Pharmacol Rep 2010; 62(2): 405-9.
  19. Renno WM, Al-Maghrebi M, Al-Banaw A. (-)-Epigallocatechin-3-galloate (EGCG) attenuates functional deficits and morphological alternations by diminishing apoptotic gene expression in skeletal muscle after sciatic nerve crush injury. Naunyn Schmiedebergers Arch Pharmacol 2012; 385(8): 807-22.
  20. Ma J, Yu H, Liu J, Chen Y, Wang Q, Xiang L. Curcumin promotes nerve regeneration and functional recovery after sciatic nerve crush injury in diabetic rats. Neurosci Lett 2015; 610: 139-43.
  21. Amniattalab A, Tamaddonfard E, Cheraghian S. Behavioral (functional index) and histopathological study of nhistidine effect on regeneration of experimental crushed sciatic nerve of rats. Urmia Med J 2010; 21(2): 103-11. (Persian)
  22. Varija D, Kumar KP, Reddy KP, Reddy VK. Prolonged constriction of sciatic nerve affecting oxidative stress and antioxidant enzymes in rats. Indian J Med Res 2009; 129(5): 587-92.
  23. Sayan H, Ozacmak VH, Ozen OA, Coskun O, Arsalan SO, Sezen SC, et al. Beneficial effects of melatonin on reperfusion injury in rat sciatic nerve. J Pineal Res 2004; 37(3): 143-8.
  24. Coskun O, Oter S, Kokmaz A, Armutcu F, Kanter M. The oxidative and morphological effects of high concentration chronic toluene exposure on rat sciatic nerves. Neurochem Res 2005; 30(1): 33-8.
  25. Feng X, Yuan W. Dexamethasone enhanced functional recovery after sciatic nerve crush injury in rats. Biomed Res Int 2015;2015:627923.
  26. Varejão AS, Meek MF, Ferreira AJ, Patricio JA, Cabrita AM. Functional evaluation of peripheral nerve regeneration in rats: walking track analysis. J Neurosci Methods 2001; 108(1): 1-9.
  27. Varejão AS, Melo-Pinto P, Meek MF, Filipe VM, Bulas-Cruz J. Methods for the experimental functional assessment of rat sciatic nerve regeneration. Neurol Res 2004; 26(2): 186-94.
  28. Sarikciouglu L, Demirel BM, Utuk A. Walking track analysis: an assessment method for functional recovery after sciatic nerve injury in the rat. Folia Morphol (Warsz) 2009; 68(1): 1-7.
  29. Demir R, Yayla M, Akpinar E, Cakir M, Calikoglu C, Ozel L, et al. Protective effects of alpha-lipoic acid on experimental sciatic nerve crush injury in rats: assessed with functional, molecular and electromicroscopic analyses. Int J Neurosci 2014; 124(12): 935-43.
  30. Guo J, Li Y, Chen Z, He Z, Zhang B, Li Y, et al. N-acetylcysteine treatment following spinal cord trauma reduces neural tissue damage and improves locomotor function in mice. Mol Med Rep 2015; 12(1): 37-44.
  31. Patel SP, Sullivan PG, Pandya JD, Goldstein GA, VanRooyen JL, Yonutas HM, et al. N-acetylcysteine amide preserves mitochondrial bioenergetics and improves functional recovery following spinal trauma. Exp Neurol 2014; 257: 95-105.
  32. Terenghi G. Peripheral nerve regeneration and neurotrophic factors. J Anat 1999; 194(Pt 1): 1-14.
  33. Landis GN, Tower J. Superoxide dismutase evolution and life span regulation. Mech Ageing Dev 2005; 126(3): 365-79.
  34. Zhang T, Li Z, Dang J, Nan F, Li T, Yu Q. Edaravone promotes functional recovery after mechanical

- peripheral nerve injury. *Neural Regen Res* 2014; 9(18): 1709-15.
35. Naik AK, Tandan SK, Dudhgaonkar SP, Jadhav SH, Kataria M, Prakash VP, et al. Role of oxidative stress in pathophysiology of peripheral neuropathy and modulation with N-acetyl-L-cysteine in rats. *Eur J Pain* 2006; 10(7): 573-9.
36. Atis S, Nayci A, Ozge A, Comelekoglu U, Gunes S, Bagdatoglu O. N-acetylcysteine protects the rats against phrenic nerve dysfunction in sepsis. *Shock* 2006; 25(1): 30-5.
37. Avsar UZ, Avsar U, Aydin A, Yayla M, Ozturkcaragoz B, Un H, et al. L-carnitine alleviates sciatic nerve crush injury in rats: functional and electron microscopy assessment. *Neural Regen Res* 2014; 9(10): 1020-24.
38. sDias FJ, Issa JPM, Iyomasa MM, Coutinho-Netto J, Calzzani RAJ, Iyomasa DM, et al. Application of a low-level laser therapy and the purified protein from natural latex (*Hevea brasiliensis*) in the controlled crush injury of the sciatic nerve of rats: a morphological, quantitative, and ultrastructural study. *Biomed Res Int* 2013;2013:597863.
39. Kurtoglu ZI, Ozturk AH, Bagdatoglu C, Polat G, Aktekin M, Uzmansel D, et al. Effects of trapidil after crush injury in peripheral nerve. *Acta Med Okayama* 2005; 59(2): 37-44.
40. Wang CZ, Chen YJ, Wang YH, Yeh ML, Huang MH, Ho ML, et al. Low-level laser irradiation improves functional recovery and nerve regeneration in sciatic nerve crush rat injury model. *PLoS One* 2014; 9(8): e103348.

## STUDY OF THE EFFECTS OF N-ACETYLCYSTEINE ON FUNCTIONAL, BIOCHEMICAL AND ULTRASTRUCTURAL EVALUATIONS OF CRUSHED SCIATIC NERVE IN THE RAT

Navideh Mirzakhani<sup>1</sup>, Amir Abbas Farshid<sup>2\*</sup>, Esmaeal Tamaddonfard<sup>3</sup>, Mehdi Imani<sup>4</sup>

Received: 10 Feb, 2016; Accepted: 14 Apr, 2016

### Abstract

**Background & Aims:** Oxidative stress has a prominent role on function of injured peripheral nervous system. In this study, we aimed to investigate the effects of n-acetyl cysteine on functional, biochemical factors and ultrastructural changes induced by experimental crush on sciatic nerve in the rat.

**Materials & Methods:** Sixty rats were divided into 5 groups, which contained 12 animals each. Left sciatic nerve was crushed using hemostatic forceps for 60 seconds. Animals received n-acetyl cysteine at doses of 10 and 40 mg/kg intraperitoneally for 15 consecutive days. Functional recovery of sciatic nerve was assessed using Sciatic Functional Index (SFI). Malondialdehyde (MDA) level and superoxide dismutase (SOD) activity of sciatic nerve tissue were measured. Ultra-thin histopathological slides were prepared for electromicroscopical evaluation.

**Results:** N-acetyl cysteine significantly accelerated recovery of SFI values ( $p < 0.05$ ). It also significantly improved MDA level and SOD activity of sciatic nerve tissue ( $p < 0.05$ ). Thinning, invagination and bleb formation of myelin sheath accompanied by vacuolation of axoplasm, which were observed in crushed sciatic nerve, were recovered in n-acetyl cysteine treated animals.

**Conclusion:** Results of the current study revealed that n-acetyl cysteine accelerated the recovery of crushed sciatic nerve. This ability of n-acetyl cysteine may be due to its antioxidant property. Besides, n-acetyl cysteine exerts its neuroprotective effect by decreasing the alterations of myelin sheath as well as axoplasm.

**Keywords:** N-acetyl cysteine, Sciatic nerve, Oxidative stress, Rat

**Address:** Division of Pathology, Department of Pathobiology, Faculty of Veterinary Medicine, Urmia University, Urmia, Iran

**Tel:** +98 44 32770508

**E-mail:** aa.farshid@urmia.ac.ir

SOURCE: URMIA MED J 2016; 27(4): 276 ISSN: 1027-3727

<sup>1</sup> Resident of Veterinary Pathology, Division of Pathology, Department of Pathobiology, Faculty of Veterinary Medicine, Urmia University, Urmia, Iran

<sup>2</sup> Professor, Division of Pathology, Department of Pathobiology, Faculty of Veterinary Medicine, Urmia University, Urmia, Iran (Correspondin Author)

<sup>3</sup> Professor, Division of Physiology, Department of Basic Sciences, Faculty of Veterinary Medicine, Urmia University, Urmia, Iran

<sup>4</sup> Assistant Professor, Division of Biochemistry, Department of Basic Sciences, Faculty of veterinary Medicine, Urmia University, Urmia, Iran