

گزارش یک مورد نادر کیست هیداتید مدیاستینال

دکتر رحیم محمودلو^۱، دکتر مجتبی کریمی پور^۲

تاریخ دریافت 86/10/02 تاریخ پذیرش 87/04/29

چکیده

بیماری کیست هیداتید یکی از بیماری‌های شایع در ایران است. این بیماری در اعضای مختلف بدن از جمله کبد، ریه، مغز، تیروئید و غیره گزارش شده است. هدف از مقاله حاضر گزارش یک مورد نادر از این کیست‌ها در ناحیه مدیاستینال خلفی در یک بیمار آقا ۲۶ ساله است. کیست‌های ناحیه مدیاستینال بسیار نادر بوده و به دلیل تاثیر بر ارگان‌های حیاتی قفسه سینه از اهمیت ویژه‌ای برخوردار هستند. و بایستی با تشخیص به موقع نسبت به جراحی آن اقدام کرد.

کلید واژه‌ها: کیست هیداتید، مدیاستینال، جراحی

مجله پزشکی ارومیه، سال نوزدهم، شماره سوم، ص ۲۷۰-۲۶۸، پاییز ۱۳۸۷

آدرس مکاتبه: ارومیه، نازلو، دانشکده پزشکی گروه علوم تشریح، تلفن: ۰۴۴۱-۲۷۷۰۳۹۷ فاکس: ۰۴۴۱-۲۷۸۰۸۰۰ همراه: ۰۹۱۴۳۴۶۴۷۳۲

E-mail: mojtaba_karimipour@Yahoo.com

مقدمه

بیماری هیداتید یک بیماری انگلی مشترک بین انسان و دام است که به وسیله انگل اکینوکوکوس ایجاد می‌شود (۲،۱). کرم بالغ این انگل در روده سگ و مرحله لاروی آن در پستاندارانی مثل انسان، گوسفند، گاو، بز، شتر و اسب دیده می‌شود (۳). درصد بالایی از این آلودگی در کشورهای ناحیه مدیترانه، امریکای جنوبی، استرالیا و نیوزیلند دیده می‌شود (۴). در ترکیه شیوع آن ۲۰ نفر در یک میلیون است (۵).

کیست‌های اکینو کوکال در هر قسمتی از بدن بجز مو، ناخن و دندان‌ها دیده می‌شود (۶). شایع‌ترین محل کیست آن در انسان در کبد و سپس ریه‌ها گزارش شده است (۳). گرفتاری سایر اعضا از جمله مغز، کلیه‌ها، بیضه، طحال استخوان، مخچه، تیروئید و پستان گزارش شده است (۷-۳،۹).

از آنجایی که موقعیت خارج ریوی این کیست‌ها در قفسه سینه نادر بوده (۱). هدف از مقاله حاضر گزارش یک مورد نادر از این کیست‌ها در ناحیه مدیاستن در بیمار ۲۶ ساله است.

معرفی بیمار: بیمار آقا ۲۶ ساله، شغل کشاورز و ساکن یکی از

روستاهای بوکان که به دلیل سرفه و تنگی نفس به پزشک مراجعه نموده بود و با تشخیص پنومونی تحت درمان قرار گرفته بود و به علت عدم جواب به درمان دارویی به درمانگاه جراحی ارجاع داده شده بود. در گرافی از ناحیه سینه یک توده بزرگ در ناحیه قفسه سینه مشاهده شد. علاوه بر آن در سی تی اسکن یک توده کیستیک بزرگ با عدد هانسفیلد ۳۰ در نیمه راست قفسه سینه مشاهده شد و ریه راست را به صرف قله فشرده بود. سایر تست‌های آزمایشگاهی نرمال بود.

بیمار با تشخیص توده مدیاستن خلفی تحت عمل جراحی تراکوتومی پوسترولترا طرف راست قرار گرفت. در بررسی، توده بزرگ کیست هیداتید در مدیاستن خلفی مشخص شد که به‌طور کامل برداشته شد. و برای بیمار قرص آلبندازول به میزان ۱۰ mg/kg تجویز شد. ریه‌ها سالم بودند و بیمار هفت روز پس از جراحی از بیمارستان مرخص شد و در پیگیری بعد از یک سال، بیمار مشکلی نداشت.

^۱ استادیار گروه جراحی دانشگاه علوم پزشکی ارومیه^۲ استادیار گروه علوم تشریح دانشگاه علوم پزشکی ارومیه (نویسنده مسئول)

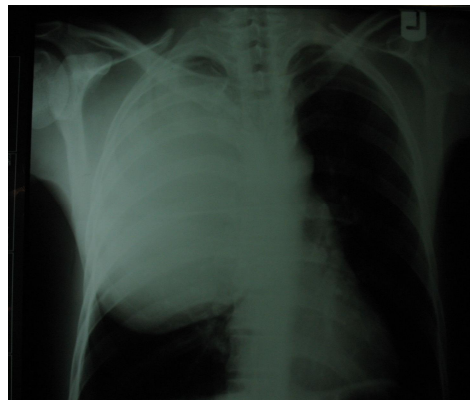
اشاره‌ای به کیست هیداتید در ناحیه مدیاستینال نشده است چرا که بیماری هیداتید در ناحیه مدیاستینال بسیار نادر است (۱۲). Eroglu و همکاران در سال ۲۰۰۲ در طی یک دوره هفت ساله ۱۱ مورد از کیست‌های مدیاستینال را گزارش کردند که ۳۶ درصد آنها در ناحیه مدیاستن قدامی، ۴۵ درصد در مدیاستن خلفی و ۱۸ درصد آنها در مدیاستن میانی بود (۱۲). در مطالعه دیگر توسط Kabiri و همکاران در سال ۲۰۰۱ عنوان شد که در یک بررسی ده ساله از تعداد ۲۳۳۲ کیست هیداتید درمان شده تنها در هفت مورد (۰/۳ درصد) محل کیست در ناحیه مدیاستن بود (۱۳). در مطالعه دیگر در آرژانتین از تعداد ۱۳۰۰۰ مورد کیست هیداتید در طول یک دوره ده ساله فقط ۱۴ مورد آنها در ناحیه مدیاستن بوده است (۱۴). در خصوص میزان کیست‌های مدیاستینال در ایران گزارشی وجود ندارد.

اهمیت کیست‌های مدیاستینال در این است که می‌تواند سبب فشار بر ارگان‌های حیاتی (مانند مری، قلب، نای و عروق بزرگ) شود. بنابراین بایستی با تشخیص به موقع نسبت به جراحی آن اقدام کرد. مهم‌ترین عارضه این کیست‌ها پارگی است که سبب شوک آنافیلاکتیک و حتی مرگ می‌شود (۱). تشخیص بیماری هیداتید مدیاستینال از سایر بیماری‌ها فوق‌العاده مشکل است. سی تی اسکن سینه مفید بوده و اطلاعاتی در خصوص خصوصیات مرفولوژیکی و محل دقیق کیست را در توراکس ایجاد می‌کند. غشاء ژرمیناتیو ممکن است به وسیله سی تی مشخص شود و علاوه بر این در نشان دادن دانسیته آب کیست سالم و دست نخورده مفید است. اما در کیست‌های پیچیده افزایش دانسیته ممکن است با سایر بیماری‌های توده ای (mass lesion) اشتباه گرفته شود (۱).

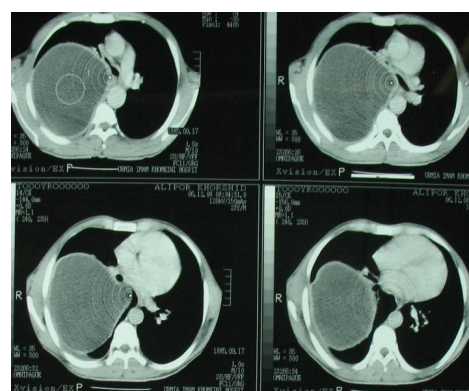
۹۰٪ بیماران با سرفه، دردسینه، هموپتیزیس و تب مراجعه می‌کنند. در بعضی از بیماران تنگی نفس وجود دارد. اتوزینوفیلیا خون همیشه وجود ندارد. بعضی مواقع نرمال و یا حتی ممکن است وجود نداشته باشد. تست‌های سرولوژیکی به تشخیص کمک می‌کنند اما وجود یک سرولوژی منفی نمی‌تواند وجود بیماری کیست هیداتید را منتفی سازد (۲).

یکی از دیگر عوارض کیست‌های هیداتید، برگشت آنها بعد از جراحی است که برخی محققان در گزارشی میزان آن را ۱۱٪ (۲) و برخی دیگر ۰/۵ درصد گزارش کرده‌اند (۱۵). که این خود می‌تواند بدلیل پارگی کیست باشد.

توده‌های مدیاستن بسته به این‌که در کدام مدیاستن باشند علل مختلفی دارند، سن بیمار هم مهم است. در کل در مدیاستن قدامی تیموما، تومور ژرم سل‌ها و لنفوم بیش از همه مطرح می‌باشند. در مدیاستن میانی علت عمده توده‌ها مربوط به لنف نوده‌ها،



تصویر شماره (۱): تصویر رادیوگرافیک AP



تصویر شماره (۲): تصاویر سی تی اسکن از ناحیه قفسه سینه.

توده بزرگ کیستیک در طرف راست مدیاستن خلفی که ریه راست را تحت فشار قرار داده مشخص است.

بحث

بیماری هیداتید یک بیماری مشترک بین انسان و دام است که در سراسر دنیا وجود دارد. ایران جزو مناطق شایع بیماری است (۱۰). تخم انگل در روده انسان به لارو تبدیل شده و از طریق گردش خون پورت به کبد می‌رود و در ۷۵ درصد موارد گرفتاری کبد ایجاد می‌کند. در بعضی موارد از طریق گردش خون کبدی وارد ریه شده و ایجاد کیست هیداتید ریه می‌نماید. در صورتی‌که انگل از فیلتراسیون کبد و ریه عبور کند احتمال گرفتاری سایر اعضا بدن وجود دارد (۷).

فراوانی کیست هیداتید در مراکز درمانی شهرستان ارومیه از سال ۱۳۷۰ تا ۱۳۸۰ به تعداد ۲۰۲ مورد گزارش شده که کبد و سپس ریه شایع‌ترین عضو گرفتار بوده است و بیشترین درصد آلودگی نیز در گروه سنی ۵۰-۱۶ سال بوده است (۱۱). در مطالعه مذکور

دانسیتته‌های مختلف (بسته به ماهیت کیست) خود را نشان می‌دهند.

بنابراین همیشه تشخیص به موقع و جراحی کیست‌های مدیاسینال قبل از پارگی از اهمیت ویژه‌ای برخوردار است که بایستی مورد توجه قرار گیرد. علاوه بر آن، در نواحی آندمیک در تشخیص‌های افتراقی توده‌های مدیاستن باید به کیست هیداتید فکر کرد.

کیست‌های مادرزادی و کیست‌های برونکوژنیک است. درمدیاستن خلفی علت عمده توده‌ها مربوط به تومورهای نوروژنیک است. کیست‌های مادرزادی از جمله کیست‌های نورآنتریک می‌توانند خود را به صورت توده مدیاستن خلفی نشان دهند. علاوه بر آن لنفویاتی معده داخل سینه‌ای هم مطرح می‌باشد. کیست‌های مدیاستن در گرافی‌های ساده به صورت توده گرد خود را نشان می‌دهند. در سی تی اسکن به صورت مدور و با

References:

1. Ulkn R, Even N, Cakir O, Balci A, Onat S. Extrapulmonary intrathoracic hydatid cysts. *Can J Surg* 2004; 47(2): 95-8.
2. Tor M, Atasalihi A, Altuntas N, Sulu E, Senol T. Review of cases with cystic hydatid lung disease in a tertiary referral hospital located in an endemic region: a 10 years experience. *J Respir* 2000; 67: 539-42.
3. عبدالناصر ف، آیت الهی ج: گزارش یک مورد کیست هیداتید مخچه. *مجله دانشگاه علوم پزشکی یزد*، سال ۱۳۸۱، شماره ۱. صفحات ۸-۶۵.
4. Dhaliwal RS, Kalkat MS. One stage surgical procedure for bilateral lung and liver hydatid cysts. *Ann Thorac Surg* 1997; 64: 336-41.
5. Dogan R, Yuksel M, Centin G, Suzer K, ALP M, Kaga S. Surgical treatment of hydatid cysts of the lung: report on 1055 patients. *J Thorax* 1989; 192: 9.
6. Gupta RK, Kakkar AK, Bhagat R, Pant KC. Phrenodiastinal echinococcosis. *J Chest* 1990; 98:1528-30.
7. شیریزدی م: گزارش یک مورد کیست هیداتید پستان. *مجله پزشکی دانشگاه علوم پزشکی یزد*، سال ۱۳۷۷، شماره ۲. صفحات ۱-۶۰.

8. فاطمی م ج، محمد حسینی ب: گزارش یک مورد کیست هیداتید اولیه پانکراس و درمان آن از طریق درناژ خارجی. *مجله پزشکی دانشگاه علوم پزشکی بوشهر* سال ۱۳۷۶، شماره ۲، صفحات ۹-۱۴۶.
9. میرمحمد صادقی م، پورمقدس ع، صانعی ح، بهداد غ ر: معرفی یک مورد کیست هیداتید قلب. *مجله پزشکی دانشگاه علوم پزشکی اصفهان*. سال ۱۳۸۰، شماره، صفحات ۶-۱۴۴.
10. یگانه ر، رفیعی ن، احمدی م: کیست هیداتید تیروئید. *مجله پزشکی کوثر*، سال ۱۳۸۳، شماره ۹ (۲)، صفحات ۵-۳۱۳.
11. موسوی س ج، حضرتی خ، مهریار ع ر، نیکبین ع ر: بررسی فراوانی کیست هیداتید انسانی در مراکز درمانی شهرستان ارومیه از سال ۱۳۷۰ - ۱۳۸۰. *مجله پزشکی ارومیه*، سال ۱۳۸۲ شماره ۲. صفحات ۶-۱۱۱.
12. Eroglu A, Kurkcuglu C, Karaoglanoglu N, Tekinbas C, Kaynar H, Onbas O. Primary hydatid cysts of the mediastinum. *Eur J Cardiothorac Surg* 2002; 22(4): 599-601.
13. Kabiri H, Al Aziz S, El Maslout A, Benosman A. Hydatid cyst: an unusual disease of the mediastinum. *Acta Chir Belg* 2001; 101(6): 280-3.
14. Marcos F, Popovsky S, Osorio M. Hydatid cyst of the mediastinum. *Chest* 1969; 56: 160-2.
15. Jerray M, Benzarti M, Garrouche A, Klabi N, Hayouni A. Hydatid disease of the lungs; study of 380 cases. *Am Rev Respir Dis* 1992; 146: 185-9.