

اثر ویتامین E خوراکی بر زخم معده ناشی از اسپرین از راه خوراکی و تزریقی در موش رت

علی کاظمی^{1*}، حسین نوروزی²

تاریخ دریافت 1394/04/11 تاریخ پذیرش 1394/06/15

چکیده

پیش زمینه و هدف: زخم پپتیک بیماری با شیوع بالا در دنیا می باشد و داروهای ضدالتهاب غیراستروئیدی (NSAID) مسئول ایجاد ۱۵-۲۵ درصد زخم های معده می باشد. این مطالعه به منظور مقایسه اثر ویتامین E خوراکی بر زخم معده ناشی از اسپرین از راه خوراکی و تزریقی در موش رت انجام شد.

مواد و روش ها: مطالعه به صورت مداخله ای (آزمایشگاهی) روی ۳۰ سر موش صحرایی نر (رت) با وزن 20 ± 200 انجام گردید که به صورت تصادفی به ۵ گروه تقسیم شدند شامل گروه کنترل، گروه دریافت کننده 200 mg/kg اسپرین خوراکی، گروه دریافت کننده 200 mg/kg اسپرین تزریقی، گروه دریافت کننده ویتامین E با دوز 100 mg/kg نیم ساعت قبل از دریافت اسپرین خوراکی و گروه دریافت کننده ویتامین E با دوز 100 mg/kg نیم ساعت قبل از دریافت اسپرین تزریقی بودند. عدد J. Score حاصله به صورت $J. \text{Score} \pm S.E.M$ گزارش شد و مقایسه بین داده ها با استفاده از آزمون t استودنت و ANOVA صورت گرفت و $P < 0.05$ معنی دار در نظر گرفته شد.

یافته ها: از لحاظ میزان زخم زایی، J. Score زخم های حاصل از تجویز اسپرین تزریقی شدیدتر و بالاتر بود ($1/8/3 \pm 0/5$)، در رتبه بعدی J. Score زخم های حاصل از تجویز اسپرین خوراکی ($1/6/1 \pm 0/6$)، پس از آن J. Score ویتامین E + اسپرین تزریقی با ($1/6/4 \pm 0/3$) و J. Score گروه ویتامین E + اسپرین خوراکی با ($7/3 \pm 0/4$) کمترین میزان بود.

بحث و نتیجه گیری: کاهش معنی داری در کاهش زخم زایی اسپرین در گروه هایی که قبل از تزریق اسپرین، ویتامین E به صورت خوراکی به موش ها داده شده بود، مشاهده شد ($P < 0.05$).

واژه های کلیدی: زخم معده، اسپرین، ویتامین E

مجله پزشکی ارومیه، دوره بیست و ششم، شماره هفتم، ص 542-549، مهر 1394

آدرس مکاتبه: دانشکده پرستاری و مامایی، دانشگاه آزاد اسلامی واحد ورامین - پیشوا، ورامین، تلفن: ۰۹۱۲۷۱۶۰۰۵۲

Email: alikazemi611@gmail.com

این مقاله حاصل طرح پژوهشی مصوب با کد ۵۱۴۳۱۹۲۱۲۰۶۰۰۴ در دانشگاه آزاد اسلامی واحد ورامین - پیشوا می باشد.

مقدمه

گاستریت (التهاب مخاط معده) در ناحیه آنتروم معدی همراه بوده و بیشتر با آتروفی مخاط با درجات مختلف توأم می باشند. در زخم های معدی ناشی از داروهایی مثل اسپرین، گاستریت ممکن است وجود نداشته باشد (۲). خونریزی در حدود ۲۵ درصد موارد زخم های پپتیک اتفاق می افتد. شیوع سوراخ شدن معده کمتر از خونریزی می باشد و انسداد راه خروجی معده نیز زمانی که زخم ها در کانال پیلوریک یا نواحی انتهایی آنتروم واقع شده ممکن است بروز نماید (۳). البته این عوارض مربوط به زخم به خصوص خونریزی، در مصرف کنندگان NSAID ممکن است در مدت طولانی تظاهر نماید.

زخم های پپتیک ضایعاتی هستند که در مخاط معده یا دوازدهه قرار داشته و توسط عمل هضمی اسید و پپسین معده آسیب پذیر می باشند. شیوع زخم های پپتیک در جامعه ۱۵-۱۰ درصد می باشد که اوج شیوع زخم های پپتیک در دهه ششم زندگی است و تقریباً نیمی از زخم های معدی در مردان اتفاق می افتد (۱).

زخم های پپتیک در اثر عوامل مختلف از جمله استرس، سیگار، مصرف ترکیبات ضدالتهاب غیراستروئیدی (NSAID) و اتانول می تواند ایجاد شود. زخم های خوش خیم معدی اغلب با

¹ استادیار گروه پرستاری و مامایی، دانشکده پرستاری و مامایی، دانشگاه آزاد اسلامی واحد ورامین - پیشوا، ورامین، ایران (نویسنده مسئول)² استادیار گروه علوم آزمایشگاهی، دانشکده پیراپزشکی، دانشگاه علوم پزشکی ایران، تهران، ایران

Rat و آب آشامیدنی کافی تغذیه گشتند. به دلیل تأثیر مواد غذایی موجود در معده بر روند ایجاد زخم، حیوانات ۴۸ ساعت قبل از آزمایش از غذا محروم شدند. همچنین قفس طوری تعبیه شد که امکان دسترسی به مدفوع و ادرار حیوانات برایشان مقدور نبود. میزان نور به صورت ۱۲ ساعت روشنایی و ۱۲ ساعت تاریکی بود. دمای مورد آزمایش هم، دمای اتاق ۲۵-۲۲ درجه سانتی گراد بود. روش ایجاد زخم:

در این مطالعه داروی آسپیرین با دوز ۲۰۰ mg/kg به صورت خوراکی و تزریقی (I.P) استفاده شد که بعد از ۶ ساعت ایجاد زخم کرد. ابتدا قرص‌های آسپیرین (۱۰۰ mg) در یک سی‌سی نرمال سالین استریل به صورت سوسپانسیون درآمد، سپس با گرفتن حیوانات با حوله با دوز مذکور (۰/۴ سی‌سی) تزریق شد. بعد از اتمام فرآیند آزمایش تزریق داروها و ویتامین E، با بی‌هوش نمودن حیوانات توسط اتر و گذشت ۶ ساعت، با ایجاد شکاف طولی، معده خارج شد. تمام اصول اخلاقی در ارتباط با حیوانات رعایت گردید و حیوانات با حداقل زجر در طی مطالعه مواجهه بودند. معده حیوانات از قسمت انحنای بزرگ باز شد و با فشار بسیار ملایم آب شستشو داده شد. آسیب‌های مخاطی با روش ماکروسکوپی J. Score و روش میکروسکوپی مورد بررسی قرار گرفت.

روش ماکروسکوپی:

$$\text{روش Score} = a + 2b + 3c \text{ :J.}$$

A: تعداد زخم‌های کوچک‌تر از یک میلی‌متر شمارش و در عدد یک ضرب می‌شوند.

B: تعداد زخم‌های بین یک تا دو میلی‌متر شمارش و در عدد دو ضرب می‌شوند.

C: تعداد زخم‌های بزرگ‌تر از ۳ میلی‌متر شمارش و در عدد سه ضرب می‌شوند.
روش میکروسکوپی:

پس از ارزیابی ماکروسکوپی معده‌ها در تمام گروه‌ها، آن‌ها در فرمالین گذاشته شد تا تثبیت شود. سپس به منظور مقطع گیری و تهیه لام میکروسکوپی در پارافین گذاشته شد. در نهایت با دستگاه میکروتوم (برش بافتی) برش زده شد و جهت مشاهده میکروسکوپی رنگ‌آمیزی شد.
ملاحظات اخلاقی:

در این مطالعه نهایت تلاش در جهت حداقل آزار حیوانات صورت گرفت. به منظور کشتن حیوانات نیز از اثر استفاده شد. پنبه آغشته به اتر در داخل دسیکاتور گذاشته شد و تا بی‌هوشی کامل حیوانات و مرگ جراحی روی آن‌ها صورت نگرفت.
آنالیز آماری:

ترکیبات ضدالتهاب غیراستروئیدی در موارد گوناگون از جمله نقرس، آرتریت روماتوئید، التهاب و درد استفاده می‌شوند. با توجه به مصرف قابل توجه ترکیبات NSAID و عوارض ناشی از آن مانند کاهش پروستاگلاندین‌ها، مهار ترشح موکوس و بی‌کربنات، کاهش جریان خون مخاطی، افزایش رادیکال‌های آزاد و غیره که از علل دخیل در ایجاد زخم معده می‌باشند (۵)، استفاده از ترکیباتی جهت پیشگیری از زخم‌های پپتیک ضروری می‌باشد. مطالعه این زخم‌ها از جنبه حائز اهمیت می‌باشد، اول کمک به فهم بهتر فیزیوپاتولوژی زخم به‌طور اعم و اینکه عده‌ای از بیماران به دلیل ابتلا به کسالت‌های مختلف، از این داروها به مدت طولانی استفاده می‌نمایند. لذا مطالعه زخم‌های تجربی توسط این ترکیبات از هر دو نظر فوق می‌تواند مفید واقع گردد. اثر ویتامین E در بهبود زخم‌های ناشی از ایندومتاسین مؤثر شناخته شده اما با توجه هیپوتزهای گوناگون زخم زای داروهای NSAID و تفاوت‌های ایندومتاسین و آسپیرین، ضرورت انجام این تحقیق وجود دارد. ویتامین E یک ترکیب آنتی‌اکسیدانی و جزء ویتامین‌های محلول در چربی می‌باشد که در انسان، در همه اندام‌های بدن کم‌بیش وجود دارد اما مقدار آن در رحم و بیضه نسبت به وزن این اندام‌ها بیشتر است (۶).

با توجه به اثر رادیکال‌های آزاد در زخم زایی در دستگاه گوارش و اثر آنتی‌اکسیدانی ویتامین E، این مطالعه به منظور مقایسه اثر ویتامین E خوراکی بر زخم معده ناشی از آسپیرین از راه خوراکی و تزریقی در موش رت انجام گرفت.

مواد و روش‌ها

این مطالعه در طی ۸ ماه روی ۳۰ سر موش صحرایی نر (رت) با وزن ۲۰±۲۰ تهیه شده از موسسه سرم‌سازی رازی انجام شد. مطالعه به صورت آزمایشگاهی بود که حیوانات پس از انتقال به آزمایشگاه و قبل از انجام آزمایش به صورت تصادفی به ۵ گروه تقسیم شدند. گروه ۱: گروه کنترل بود، گروه ۲: دریافت‌کننده ۲۰۰ mg/kg آسپیرین خوراکی (شرکت پارس دارو، ایران) با Feeding needle بود، گروه ۳: دریافت‌کننده ۲۰۰ mg/kg آسپیرین تزریقی (Intra Peritoneal) بود، گروه ۴: نیم ساعت قبل از دریافت ۲۰۰ mg/kg آسپیرین خوراکی از طریق Feeding needle، ویتامین E (شرکت داروسازی زهراوی، تبریز) با دوز ۱۰۰ mg/kg دریافت کردند و گروه ۵: نیم ساعت قبل از دریافت ۲۰۰ mg/kg آسپیرین تزریقی، ویتامین E با دوز ۱۰۰ mg/kg خوراکی دریافت کردند.

قبل از شروع آزمایش حیوانات با غذای پیش‌ساخته مخصوص

گروه‌هایی که قبل تزریق اسپیرین، ویتامین E به صورت خوراکی به موش‌ها داده شده بود، مشاهده شد ($P < 0.05$). ویتامین E با استفاده از اثر آنتی‌اکسیدانی خود منجر کاهش معنی‌داری در زخم‌های ناشی از اسپیرین شد.

زخم‌های ناشی از اسپیرین در مقاطع میکروسکوپی بعضاً تا محل زیر مخاط نیز رفته است که این امر بسیار خطرناک است. این لایه‌ها مناطقی هستند که عاری از مخاط بوده و به عمل هضم حساسیت نشان می‌دهند. حضور سلول‌های آماسی در محل زخم‌ها نیز مشهود است. اما هنگامی که قبل از تجویز اسپیرین، ویتامین E به حیوانات داده شد، کاهش معنادار در تعداد و عمق زخم‌ها مشاهده شد، همچنین سلول‌های آماسی کمتری به محل زیر مخاط مهاجرت کرده بودند.

عدد J. Score حاصله به صورت $J. Score \pm S.E.M$ گزارش شد و مقایسه بین داده‌ها با استفاده از آزمون t استودنت و ANOVA صورت گرفت و $P < 0.05$ معنی‌دار در نظر گرفته شد.

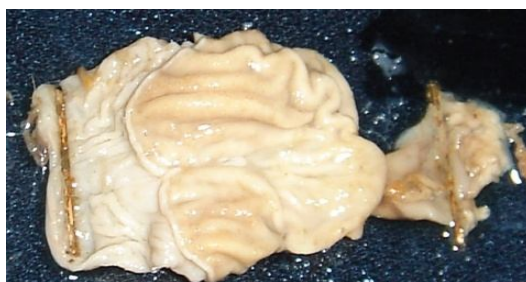
یافته‌ها

از لحاظ میزان زخم زایی، J. Score زخم‌های حاصل از تجویز اسپیرین تزریقی شدیدتر و بالاتر بود ($18/83 \pm 0/5$)، در رتبه بعدی J. Score زخم‌های حاصل از تجویز اسپیرین خوراکی ($16/1 \pm 0/6$)، پس از آن J. Score ویتامین E + اسپیرین تزریقی با ($16/6 \pm 0/3$) و J. Score گروه ویتامین E + اسپیرین خوراکی با ($7/3 \pm 0/4$) کمترین میزان بود.

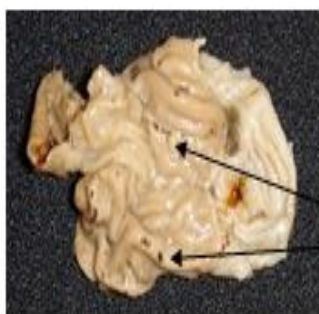
همان‌طور که مشاهده می‌شود کاهش معنی‌داری در کاهش زخم زایی اسپیرین چه با روش تزریقی چه با روش خوراکی در

جدول (1): نتایج حاصل از اعداد J. Score به دست آمده در گروه‌های مختلف

| P | J. Score \pm S.E.M | گروه |
|------------|----------------------|------------------------------------|
| . | . | کنترل |
| $P < 0.05$ | $16/1 \pm 0/6$ | 200 mg/kg اسپیرین خوراکی |
| $P < 0.05$ | $18/83 \pm 0/5$ | 200 mg/kg اسپیرین تزریقی |
| $P < 0.05$ | $7/3 \pm 0/4$ | ویتامین E + اسپیرین خوراکی |
| $P < 0.05$ | $16/6 \pm 0/3$ | ویتامین E + اسپیرین تزریقی |

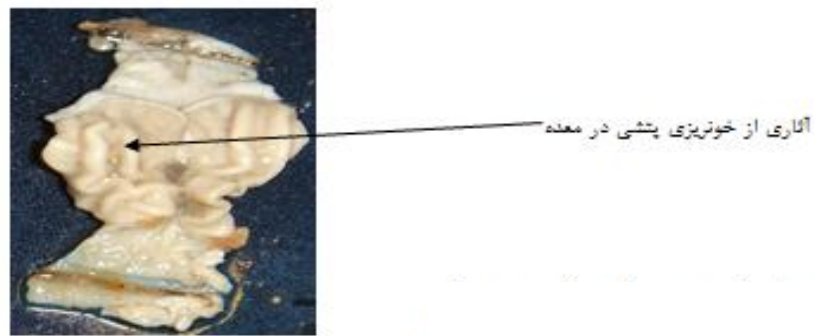


شکل (1): عدم وجود زخم در گروه کنترل معده کاملاً سالم و فاقد هرگونه زخم می‌باشد.

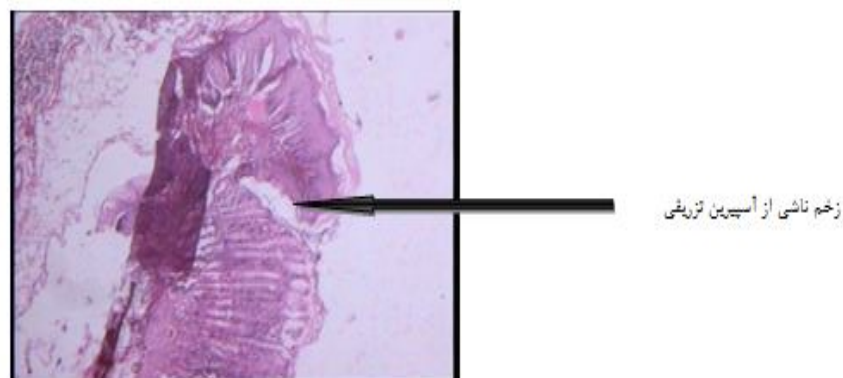


زخم‌های بزرگ، متوسط و کوچک در سراسر بافت معده

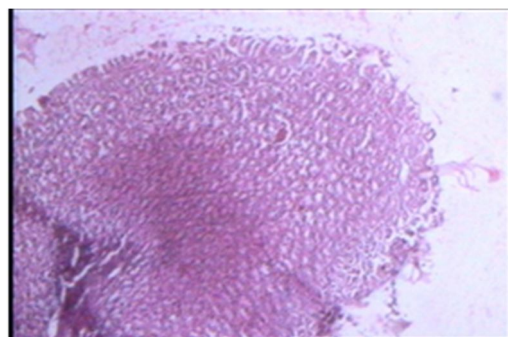
شکل (2): زخم‌های حاصل از اسپیرین تزریقی در موش رت



شکل (3): کاهش زخم‌ها با تجویز ویتامین E خوراکی قبل از تجویز آسپیرین تزریقی در موش رت



شکل (4): نمایش مقطع میکروسکوپی از بافت معده در گروه آسپیرین تزریقی



شکل (5): نمایش مقطع میکروسکوپی از بافت معده در گروه ویتامین E + آسپیرین خوراکی بافت معده سالم

بحث

پروستاگلاندین‌ها دارای اثر حفاظتی علیه عوامل مهاجم در معده همچون اسید و پپسین هستند. به دنبال کاهش جریان خون معده افزایش رادیکال‌های آزاد در معده بروز می‌یابد که این امر زمینه و استعداد زخم معده را افزایش می‌دهد. رادیکال‌های آزاد بخصوص رادیکال هیدروکسیل مهم‌ترین عامل بروز زخم معده در

حیوانات کلستاتیک می‌باشد (۷). رادیکال‌های آزاد در اتیوپاتوژنز آسیب معدی ناشی از ایندومتاسین مشخص کرده است که پارامترهای آنتی‌اکسیدانی در بافت معده در آسیب ناشی از ایندومتاسین کاهش یافتند. آسپیرین آسیب‌های جدی معدی را از طریق افزایش میلوپراکسیداز (MPO) و مالون دی آلدئید (MDA) عمل می‌کند به طوری که دو ساعت بعد از تجویز، افزایش

($8/6 \pm 0/3$) و J. Score گروه ویتامین E + اسپرین خوراکی با ($7/3 \pm 0/4$) کمترین میزان بود. در این مطالعه ویتامین E خوراکی تأثیر بسزایی در کاهش زخم‌های ناشی از اسپرین نشان داد که با مطالعه فوق هماهنگی داشت. در مطالعه اوداباشوقلو و همکاران مبنی بر تأثیر روغن‌های گیاهی نظیر روغن آفتابگردان و روغن زیتون در مقایسه با ویتامین E در کاهش زخم‌های ناشی از ایندومتاسین، عنوان کرد روغن‌های گیاهی نظیر روغن آفتابگردان و روغن زیتون تأثیر بسزایی در کاهش زخم زایی ناشی از ایندومتاسین دارد (۱۰).

در مطالعه ونگ و همکاران در سال ۲۰۱۱ اثر حفاظت کنندگی زنجبیل را در پیشگیری از زخم‌های ناشی از اسپرین و افزایش سیستم ایمنی بسیار مؤثر دانست (۱۱). در مطالعه ریتز و همکاران در سال ۲۰۰۷ آلفا توکوفرول اثرات ضدالتهابی مؤثری در بدن القاء می‌کند که در پیشگیری از زخم‌های معدی نیز مؤثر است (۱۲). در مطالعه زامورا و همکاران در سال ۲۰۰۲ گزارش کرد آلفا توکوفرول به‌طور معنی‌داری زخم زایی ناشی از اسپرین را کاهش می‌دهد که با مطالعه ما هم‌خوانی داشت (۱۳). با توجه به نتایج این مطالعه مشخص شد صرفاً اثر ممانعت کنندگی پروستاگلاندین توسط اسپرین منجر به زخم زایی نمی‌شود بلکه تولید رادیکال‌های آزاد نیز در ایجاد زخم زایی مؤثر است که کاربرد ویتامین E (به‌عنوان آنتی‌اکسیدان) در این مطالعه با دوز mg/kg ۱۰۰ توانست به‌طور معنی‌داری زخم‌های ناشی از اسپرین خوراکی و تزریقی را کاهش دهد. ترکیبات متعددی به‌منظور کاهش اثر زخم زایی ناشی از مصرف داروهای NSAID مورد استفاده قرار گرفته از ملاتونین گرفته تا انواع داروهای مخدر، داروهای ضد دیابت و روغن ماهی که با توجه به هیپوتزهای متعدد در زخم زایی داروهای NSAID مؤثر بوده است (۱۴، ۱۵).

هیپوتزهای جدید در تفسیر زخم‌های ناشی از NSAID:

یکسری مطالعات ارتباط بین رسپتورهای پیش سیناپسی α_2 و ممانعت از زخم زایی ایندومتاسین، اسپرین، اتانول و استرس را محتمل می‌دانند. تحریک α_2 منجر به ممانعت از ترشح اسید و حرکات آن است. این عمل از طریق تحریک α_2 در عصب واگ و ممانعت از آزادسازی استیل کولین صورت می‌گیرد. ایندومتاسین آسیب‌های معدی را با بلاک α_2 انجام می‌دهد. لذا عنوان شده است داروهای آگونیست α_2 می‌تواند زخم‌های ناشی از NSAID را کاهش دهد (۱۶، ۱۷).

نتیجه‌گیری

در پایان باید خاطر نشان کرد مصرف ویتامین E و کاهش معنی‌دار زخم زایی ناشی از اسپرین، استفاده از این آنتی‌اکسیدان

ناگهانی در تولید رادیکال‌های آزاد اکسیژن در مخاط معده پدید می‌آید. MPO در سلول‌های فاگوسیتیک وجود دارد و تولید اسید هیپوکلرو را از پراکسید هیدروژن کاتالیز می‌کند. تولید بسیار زیاد MPO و دیگر رادیکال‌های فعال آسیب اکسیداتیو را تشدید می‌کند. افزایش MPO و MDA در اثر تجویز اسپرین با کاهش فعالیت آنزیم‌ها و ترکیبات آنتی‌اکسیدانی در معده همراه است (۸). اسپرین و ایندومتاسین سبب کاهش فوری اختلاف پتانسیل الکتریکی مخاط می‌شوند. لذا اسیدهای ضعیف ترکیبات NSAID به دام افتاده و به آهستگی از سلول خارج می‌شوند. همچنین NSAID ترشح موکوس معده و بی‌کربنات را مهار و ضخامت لایه موکوس را کم می‌کنند. همچنین سبب مهار آنزیم‌های ضروری برای سنتز موکوس می‌گردند. NSAID با مهار آنزیم سیکلواکسیژناز (آنزیم لازم جهت ساخت پروستاگلاندین‌ها) عمل می‌کنند. اسپرین باقیمانده اسید آمینه سرین را در COX_1 و COX_2 استیل می‌کند و منجر به تغییرات ساختاری در آنزیم می‌شود که توانایی آن را برای متابولیسم تغییر می‌دهد. استیل‌سیون به‌وسیله اسپرین منجر به بلاک کامل PGH_2 می‌گردد. COX_2 استیل شده آراشیدونات را به R-15 لیپوکسین تبدیل می‌کند. لیپوکسین منجر به ممانعت بیشتر از ارتشاح نوتروفیل‌ها، و در نتیجه ممانعت ساخت NO می‌گردد. پروستاگلاندین‌ها علاوه بر کاهش ترشح اسید، منجر به افزایش ترشح بی‌کربنات و موکوس می‌شوند. مهار قابل‌ملاحظه آنزیم توسط ایندومتاسین، اسپرین، دیکلوفناک و سولینداک با آسیب‌های فراوان معدی همراه است (۸). اثرات مفید ممانعت از گرانولوسیت الاستاز در جلوگیری از آسیب‌های معدی القا شده توسط NSAID نیز بررسی شده است. $ONO-5046$ یک ممانعت کننده گرانولوسیت الاستاز است که می‌تواند زخم‌های ناشی از ایندومتاسین را کاهش دهد. ممانعت از زخم زایی ناشی از NSAID در برخی مطالعات مرتبط با باز شدن کانال‌های پتاسیمی وابسته به ATP می‌دانند لذا دیازوکساید و گلی بن کلامید زخم‌های ناشی از ایندومتاسین را بهبود داده است (۹). در این مطالعه ارزیابی مقایسه اثر ویتامین E خوراکی بر زخم معده ناشی از اسپرین از راه خوراکی و تزریقی در موش رت انجام گرفت که کاهش معنی‌داری در کاهش زخم زایی اسپرین چه با روش تزریقی چه با روش خوراکی در گروه‌هایی که قبل تزریق اسپرین، ویتامین E به‌صورت خوراکی به موش‌ها داده شده بود، مشاهده شد ($P < 0.05$).

از لحاظ میزان زخم زایی، J. Score زخم‌های حاصل از تجویز اسپرین تزریقی شدیدتر و بالاتر بود ($18/83 \pm 0/5$). در رتبه بعدی J. Score زخم‌های حاصل از تجویز اسپرین خوراکی ($16/11 \pm 0/6$)، پس از آن J. Score ویتامین E + اسپرین تزریقی با

تشکر و قدردانی

بدین وسیله از همکاران محترم در آزمایشگاه دانشگاه آزاد اسلامی واحد تشکر و قدردانی می‌گردد. این مقاله حاصل طرح پژوهشی مصوب با کد ۵۱۴۳۱۹۲۱۲۰۶۰۰۴ در دانشگاه آزاد اسلامی واحد ورامین - پیشوا می‌باشد.

ارزشمند و نسبتاً ارزان را حتی‌المقدور در بیماران دارای زخم‌های گوارشی و مستعد زخم زایی توصیه می‌شود. البته حد تعادل نیز باید رعایت شد چون این دارو محلول در چربی بوده و مصرف زیاد از حد آن نیز می‌تواند باعث مسمومیت گردد اما مصرف روزانه تا ۲۰۰ واحد بین‌المللی این ویتامین بی‌ضرر شناخته شده است.

References:

- Dengiz G.O, Odabasoglu F, Halici Z, Cadirci E, Suleyman H. Gastroprotective and antioxidant effect of montelukast on indomethacin – induced gastric ulcer in rats. *J. Pharmacol. Sci* 2007;105:94-102.
- PietoMagri LD, Batiota LM, Almeida ABA, Farias-silva E, Areas MA, Souza Brito ARM. Dietary fibers prevent ethanol and non steroidal anti-inflammatory drug –induced gastric mucosal damage in rats. *Nut Res* 2007;27 (2007):109-12.
- Valcheva-K uzmanova S, Marazova k, Krasnaliev I, Galunska B, Borisova P, Belcheva A. Effect of Aronia melanocarpa fruit juice on indomethacin-induced gastric mucosal damage and oxidative stress in rats. *Experi Toxicol Pathol* 2005;56(2005):385-92.
- Dursun H, Albayrak F, Bilici M, Koc F, Hakan Alp H, Candar T, et al. Gastroprotective and antioxidant effects of opipramol on indomethacin –induced in rats. *Pharma Soc Jap* 2009;129(7):861-69.
- Akarca U.S. Gastrointestinal effects of selective and non-selective non-steroidal anti-inflammatory drugs. *Curr Pharm Des* 2005;11: 1779-93.
- Brzozowski T, konturek P.C, Chlopicki S, Sliwowski Z, Pawlik M, Ptak-Belowska A and et al. Therapeutic potential of 1-methyl nicotinamide against acute gastric lesions induced by stress, Role of endogenous prostacyclin and sensory nerves. *J Pharmacol Exp Ther* 2008; 326:105-16.
- Hamaishi K, Kojima R, Ito M. Anti-ulcer effect of tea catechin in rats. *Pharm Bull* 2006;29: 2206-13.
- Pavlenko OA, Samoilova AV, Krivova NA, Zaeva OB. The evaluation of the gastroprotective effect of sucralfate in Helicobacter pylori-associated gastric ulcer. *Klin –Med (Mosk)* 2007;85:65-7.
- Sanchez-Fidalgo S, Villegas I, Martin A, Sanchez –Hidalgo M, Alarcon de la lastra C. PARP inhibition reduces colonic inflammation in rats. *Eur J Pharmacol* 2007;563:216-23.
- Odabasoglu F, Halici Z, Cakir A, Halici M, Aygun H, Suleyman H, et al. Beneficial effects of vegetable oils (corn, olive and sunflower oils) and α -tocopherol on anti-inflammatory and gastrointestinal profiles of indomethacin in rats. *Euro J Pharmacol* 2008;591 (2008):300-6.
- Wang Z, Hasegawa J, Wang X, Matsuda A, Tokuda T, Miura N, et al. Protective Effects of Ginger against Aspirin-Induced Gastric Ulcers in Rats. *Yonago Acta Med* 2011; 54(1): 11–9.
- Reiter E, Jiang Q, Christen S. Anti-inflammatory properties of α - and γ - tocopherol. *Mol Aspec Med* 2007;28:668-91.
- Zamora Z, Gonzalez R, Guanche D, Merino N, Mendez S, Hernandez F. et al. Ozonized sunflower oil reduces oxidative damage induced by indomethacin in rat gastric mucosa. *Inflam Res* 2008;57:39- 43.
- Morsy MA, Fouad AA. Mechanisms of gastroprotective effect of eugenol in indomethacin- induced ulcer in rats. *Phyther Res* 2008; 22:1361-6.
- Chattopadhyay I, Bandy opadhyay U, Biswas K, Maity P, Banerjee PK. Indomethacin inactivates gastric peroxidase to induce reactive-oxygen-mediated gastric mucosal injury and curcumin

- protects it by preventing peroxidase inactivation and scavenging reactive oxygen. *Free Radi Biol Med* 2006; 40:1397-408.
16. Suleyman H, Halici Z, Cadirci E, Hacimuftuoglu A, Keles S, Gocer F. Indirect rote of alpha 2-adrenoreceptors in anti-ulcer effect mechanism of nimesulide in rats. *Arch pharmacol* 2007;375:189-98.
17. Fulop K, Zadori Z, Ronai AZ, Gyres K, Characterization of alpha 2-adrenoceptor subtypes involved in gastric emptying, gastric motility and gastric mucosal defense. *Euro J Pharmacol* 2005;528:150-7.

ORAL VITAMIN E EFFECT ON ASPIRIN -INDUCED GASTRIC ULCERS BY ORAL AND PARENTERAL ADMINISTRATIONS IN RAT

Ali Kazemi^{1*}, Hossein Nowrozi²

Received: 2 Jul, 2015; Accepted: 6 Sep, 2015

Abstract

Background & Aims: Gastric ulcers are common worldwide that occur due to different agents such as stress, cigarettes, non-steroid anti inflammatory drugs (NSAIDs) administration, and ethanol. NSAIDs are responsible for 15- 25 % all gastric ulcers. This study was done to evaluate the effects of oral vitamin E on oral and intra peritoneal (I.P) aspirin induced-gastric ulcers in rats.

Materials & Methods: This experimental (interventional) study was done on 30 rats weighing 200±20 gr which randomly were divided into 5 groups including the control group, group receiving 200 mg/kg oral aspirin, group receiving 200 mg/kg aspirin as I.P, group receiving 100 mg/kg vitamin E pre oral aspirin administration, and group receiving 100 mg/kg vitamin E pre I.P administration of aspirin groups. Ulcers were evaluated by J. Score method (reported as J.Score±S.E.M.t student), and ANOVA was used for data analysis.

Results: J. Score of IP administration of aspirin was 18.83±0.5 and then J. Score of oral administration of aspirin was 16.1±0.6, J. score of vitamin E ± I.P administration of aspirin was 8.6 ± 0.3 and finally J. score of vitamin E±oral administration of aspirin was 7.3±0.4. Significant decrease was considered in ulcers in groups in which oral vitamin E administrated pre aspirin administration (P< 0.05).

Conclusion: Vitamin E decreased aspirin induced gastric ulcers via antioxidant effects.

Keywords: Gastric ulcer, Aspirin, Vitamin E

Address: Faculty of Nursing and Midwifery, Varamin- Pishva Branch, Islamic Azad University, Varamin, Iran, Tel: +989127160052

Email:alikalazemi611@gmail.com

SOURCE: URMIA MED J 2015; 26(7): 549 ISSN: 1027-3727

¹ Assistant Professor, Faculty of Nursing and Midwifery, Varamin- Pishva Branch, Islamic Azad University, Varamin, Iran (Corresponding Author)

² Assistant Professor, Department of Laboratory Sciences, Faculty of Allied Medical Sciences, Iran University of Medical Sciences, Tehran, Iran