مقاله پژوهشی

بررسی تأثیر PRP در ترمیم شکاف‌های سطح غضروف مفصلی استخوان ران مبتلا به استئوآرتریت در خرگوش

مرتضی کلب‌خانی[۱]، سیف‌الله دهقانی ناژوانی[۲]، علیرضا نجف‌پور[۳]،
سیامک ناجی حدادی[۴]، نعیمه قربانزاده[۵]، محمدحسین کلب‌خانی[۶]

تاریخ دریافت 1393/11/29 تاریخ پذیرش 1394/01/31

چکیده

پیش‌زمینه و هدف: استئوآرتریت یک بیماری مفصلی دژنراتیو بوده که عموماً با نشانه‌هایی همچون تخریب تدریجی مفصل، تشکیل استئوفیت و به علت فیبرویلاسیون، نازک شدن، ایجاد سائیدگی و شکاف‌هایی در سطح غضروف مفصلی ایجاد می‌شود از طرفی PRP یا به عبارتی پلاسمای غنی از پلاکت از خون خودی که فاقد هرگونه عوارض مختلف به دلیل خودی بودن آن و وجود فاکتورهای رشد و ترمیمی مورد توجه قرارگرفته، بر این اساس هدف از این مطالعه بررسی توان و ظرفیت ترمیمی PRP در ترمیم بافت غضروفی و درمان شکاف‌های سطح مفصلی ناشی از استئوآرتریت موردبررسی قرار گرفت.

مواد و روش کار: در این مطالعه از ۲۵ سر خرگوش نیوزلندی سفید و بالغ از هر دو جنس استفاده شد. دو هفته بعد از معاینات بالینی و اطمینان از سلامت کامل اقدام به مدل‌سازی استئوآرتریت به شیوه جراحی در زانوی راست با قطع وتر صلیبی کردیم. پس از گذشت ۸ هفته بعد از جراحی و اطمینان از ایجاد استئوآرتریت خرگوش‌ها به‌صورت تصادفی به ۵ گروه کنترل و درمان، ۵ تایی تقسیم شدند که گروه کنترل بدون دریافت PRP و گروه درمان نیز ۸ هفته بعد از جراحی اقدام به تزریق داخل مفصلی PRP خودی کردیم و نهایتاً بعد از سپری شدن مدت‌زمان پیش‌بینی‌شده در هر گروه اقدام به نمونه‌برداری جهت مطالعه و ارزیابی به آزمایشگاه ارسال گردید.

یافته‌ها: نتایج نشان داد که میزان شکاف‌های غضروف سطح مفصلی استخوان ران بین گروه‌های درمان شده با PRP با گروه کنترل رابطه معنی‌داری وجود داشته به این صورت که PRP تأثیر ترمیمی روی غضروف مفصلی دارد.

نتیجه‌گیری: با توجه به نتایج به‌دست‌آمده از این پژوهش استفاده از PRP خودی به دلیل خودی بودن و فاکتورهای رشد و ترمیمی زیاد آن می‌توان به‌عنوان رهیافتی جهت درمان استئوآرتریت استفاده کرد.

کلیدواژه‌ها: PRP، شکاف‌های سطح غضروف مفصلی، استئوآرتریت، استخوان ران، خرگوش

مجله پزشکی ارومیه، دوره بیست و ششم، شماره سوم، ص 226-215، خرداد 1394

آدرس مکاتبه: آذربایجان غربی، خوی، بلوار ۲۲ بهمن، خیابان پاسداران، کوچه شهید محمد قنبرلو، پلاک ۱۳، تلفن: ۰۹۱۴۱۶۰۶۹۹
Email: Dr_m_kalbkhani@yahoo.com

مقدمه

استئوآرتریت یک بیماری مفصلی دژنراتیو بوده که عموماً با نشانه‌هایی همچون تخریب مفصل، تغییرات در استخوان زیر غضروف تشکیل استئوفیت و سینوویت با درجات مختلف مشخص می‌شود (۱). از طرفی استئوآرتریت باعث فیبریلاسیون و ایجاد سائیدگی و شکاف در غضروف‌های مفصل می‌شود که علاوه بر آن باعث تخلیه پروتئوگلیگان، تقسیم غیرنرمال کندروسیت‌ها و تشکیل استئوفیت‌ها در حاشیه‌های مفصل می‌شود.

[۱] دانش آموخته دکترای دامپزشکی،عضو باشگاه پژوهشگران جوان و نخبگان، باشگاه پژوهشگران جوان و نخبگان، واحد ارومیه، دانشگاه آزاد اسلامی، ارومیه، ایران (نویسنده مسئول)
[۲] استاد بخش جراحی دانشکده دامپزشکی، دانشگاه شیراز، شیراز، ایران
[۳] دانشیار بخش جراحی دانشکده دامپزشکی، دانشکده دامپزشکی دانشگاه آزاد اسلامی واحد ارومیه، ارومیه، ایران
[۴] استادیار گروه پاتولوژی، بیمارستان شهید مطهری، دانشگاه علوم پزشکی ارومیه، ارومیه، ایران
[۵] دانشجوی دکترای دامپزشکی، دانشگاه شیراز، شیراز، ایران
[۶] دانشجوی کارشناسی ارشد تربیت بدنی (فیزیولوژی ورزشی)، دانشگاه آزاد اسلامی واحد تبریز، تبریز، ایران

[Downloaded from umj.umsu.ac.ir on 2024-05-13]

بر این اساس استئوآرتریت به‌صورت اولیه که علت آن ناشناخته است و ثانویه که در اثر آسیب‌های ایجادشده به مفصل به وجود می‌آید. این در حالی است که تغییرات پاتولوژیکی مشاهده‌شده در هر دو مشابه به هم هستند (۲).

به نظر می‌رسد عواملی همچون افزایش فشار مکانیکی و تغییر در فاکتورهای بیوشیمیایی در مفصل مبتلا، دلایل اولیه پیشرفت بیماری باشد (۳).

مکانیسم ایجاد استئوآرتریت خیلی پیچیده است، ولی محققین معتقدند تعادل بین مکانیسم‌های آنابولیک و متابولیک نگه‌دارنده هموستاز ماتریکس خارج سلولی در غضروف مفصلی می‌تواند باعث دژنراسیون غضروف مفصل شده و با ایجاد استئوآرتریت در ارتباط است (۴). هرچند بسیاری از جزئیات پاتوژنزاستئوآرتریت در انسان ناشناخته مانده است به نظر می‌رسد که این بیماری یک کمپلکس چندعاملی بوده که فرایند کاتابولیسم و آنابولیسم غضروف و تغییرات دیگر بافت‌های مفصل را تحت تأثیر قرار می‌دهد (۵).

بر این اساس فرض بر این است که عواملی همچون افزایش فشار مکانیکی و تغییر در فاکتورهای بیوشیمیایی در مفصل مبتلا از دلایل پیشرفت بیماری باشد (۳). باوجوداینکه درمان‌های مراحل اولیه بیماری علامتی، بر اساس کاهش درد هستند اما ناتوانی غیرقابل‌برگشت مفصل در استئوآرتریت پیشرفته معمولاً نیازمند مداخله جراحی بوده تا شدت درد کاهش‌یافته و عملکرد مفصل بهبود یابد در دو دهه اخیر بکار گیری مدل‌های حیوانی در درک بهتر رویدادهای اولیه‌ای که در طی پیشرفت بیماری به وقوع می‌پیوندد نقش مهمی داشته‌اند تا عملکرد مفصلی بهبود یابد (۶).

از طرفی ظرفیت ترمیمی محدود در غضروف مفصلی افراد بزرگ‌سال یک فاکتور مهم در پیشرفت دژنراسیون غضروف و آسیب به غضروف مفصلی و در نتیجه ایجاد استئوآرتریت است (۷). مدل‌های حیوانی بسیاری برای مطالعه تغییرات بیوشیمیایی و بافت‌شناسی ایجادشده در طی استئوآرتریت استفاده شده‌اند (۹،۸). در خرگوش ۸-۳ هفته بعد از قطع وتر صلیبی قدامی، تغییرات دژنراتیو در غضروف مفصلی نمایان می‌شود (۱۰).

همچنین مشخص‌شده است که تغییرات استئوارتریت شامل فیبریلاسیون و تخریب غضروفی، استئوفیت اطراف مفصل و نقصان ماتریکس پروتئوگلیگانی و شکاف‌های سطح مفصلی در استئوارتریت ایجادشده براساس قطع وتر صلیبی قدامی در خرگوش به‌صورت پیشرفته و مداوم با گذشت زمان پیشرفت می‌یابد (۱۱). بی‌ثباتی مفصل به دلایل مختلفی ایجاد می‌شود ازجمله افزایش سستی لیگامنت، پارگی یا کشش در یک لیگامنت یا ضعیف بودن ماهیچه‌هایی که بر مفصل اثر گذارند به‌عنوان‌مثال وقوع استئوآرتریت در یک مفصل زانوی افرادی که ماهیچه چهار سر ران ضعیفی دارند بیشتر است (۱۲). در مسابقات سرعت بخصوص در شرایط خستگی می‌توانند بی‌ثباتی مفصل را افزایش دهند ثابت شده است که پذیرنده‌های مکانیکی مرتبط با مفاصل در طی زمان‌های خستگی، قابلیت خود را ازدست‌داده و بنابراین احتمال آسیب افزایش می‌یابد (۱۳).

سینوویت شدید ازآنجاکه سبب تولید مقدار زیادی مایع سینوویال می‌شود می‌تواند منجر به سستی و بی‌ثباتی مفصل گردد مشخص‌شده که افزایش فشار داخل مفصل ممکن است باعث آسیب مکانیکی مستقیم بر غضروف، افزایش فشارهای غیرطبیعی بر استخوان زیر غضروف و ایجاد سینویت می‌شود (۱۲). در افرادی که وتر صلیبی قدامی زانوی آن‌ها به دلیل ضربه دچار پارگی جزئی شده است به دلیل بی‌ثباتی مکانیکی جزئی ایجادشده تغییرات استئوآرتریتی، یک سال بعد از تروما قابل مشاهده است (۱۴). یافته‌های علمی نشان می‌دهد که ارتباط بین اضافه‌وزن و فعالیت بدنی شدید با آرتروز زانو را تائید می‌کند (۱۶،۱۵)؛ و با افزایش تراکم استخوانی به‌عنوان یک مکانیسم پاتوژنز در استئوآرتریت مطرح می‌باشد (۱۷).

پلاسمای غنی از پلاکت[1] به حجمی از پلاسمای خون اتولوگ گفته می‌شود که دارای غلظت بالایی از پلاکت باشد (۱۸). مطالعات نشان داده است که بازده کلینیکی پلاسمای غنی از پلاکت زمانی است که غلظتان ۴ برابر محدوده نرمال آن باشد (۱۸،۱۹).

فاکتورهای رشد در بازسازی استخوانی دخالت داشته، باعث افزایش خونرسانی در ناحیه شده و نقش حیاتی در التیام استخوان ایفا می‌کند بسیاری از فاکتورهای رشد مانند فاکتور رشد بتا (TGFB)، فاکتور رشد اندوتلیال عروقی (VEGF)، فاکتور رشد محرک پلاکتی (PDGF) و فاکتور رشد اپیتلیالی (EGF) در داخل گرانول‌های آلفای پلاکت‌ها می‌باشند (۲۰).

فاکتور رشد بتا (TGFB) در طول التهاب فعال است و بر تنظیم انتقال سلولی و تکثیر آن کمک می‌کند البته نسخه برداری سلولی و عمل متقابل پیوند فیبرونکتیک را نیز تحریک می‌کند. فاکتور رشد اندوتلیال عروقی (VECF) نیز تنها بعد از فاز التهابی در بالاترین سطوح تولید می‌شود و یک محرک آنژیوژنز فعال می‌باشد (۲۱).

Antitua و همکاران نشان دادند که فاکتور رشد اندوتلیال عروقی و فاکتور رشد هپاتوسین در مجاورت با عوامل رشد افزایش

[1] PRP (Platelet – Rich Plasma)

[Downloaded from umj.umsu.ac.ir on 2024-05-13]

می‌یابند و این بدان معنی است که باعث تسریع در تکثیر سلولی و تحریک سنتز کلاژن نوع I می‌شود (۲۲).

گرانول‌های الفا دارای عوامل انعقادی و رشدی هستند که در نهایت در فرآیند التیام دخالت دارند. در مرحله استراحت پلاکت‌ها به یک محرک نیاز دارند تا فعال شده و در هموستاز و فرآیند التیام دخیل شوند و به محض فعال شدن توسط تروهبین به واحدهایی با اشکال متفاوت و در شاخه‌های گوناگون توسعه پیدا کرده و در سرتا سر بافت آسیب‌دیده حضور می‌یابند (۲۳).

بر این اساس پلاکت‌ها به‌عنوان تحریک‌کننده‌هایی برای آزاد شدن فاکتورهای رشد به‌منظور التیام آسیب‌های مزمن شناخته می‌شوند (۲۵،۲۴). این نتیجه‌گیری باعث شده است تا تلاش‌هایی برای ارزیابی عوامل متغیر رشد و نقش آن‌ها در بازسازی بافت‌ها اعمال شود ولی بااین‌وجود نتایج ضدونقیضی در ارتباط با چگونگی تأثیر پلاسمای غنی از پلاکت در التیام استخوان وجود دارد (۲۶).

مواد و روش کار

حیوانات:

در این مطالعه از خرگوش‌های نژاد سفید نیوزلندی به تعداد ۲۵ سر از هر دو جنس نر و ماده بالغ (۲۰-۱۶) هفته و با میانگین وزنی ۸۹ + ۱/۷۷ کیلوگرم تهیه شده از انستیتو پاستور تهران استفاده شد. کلیه خرگوش‌ها در یک شرایط کاملاً یکسان که غذا، پلیت و آب به‌طور آزاد در اختیار آن‌ها قرار گرفت. خرگوش‌ها در یک محیط کاملاً آرام و به‌صورت آزادانه با تحرک اختیاری نگهداری شدند. دو هفته قبل از جراحی خرگوش‌ها موردمطالعه ازنظر وضعیت عمومی و بالینی مورد معاینه قرار گرفتند و درمان ضد انگلی (آیورمکتین با دوز 0/4 mg/kg) در همه خرگوش‌ها موردمطالعه انجام شد.

روش جراحی:

خرگوش‌ها پس از اطمینان کامل از سلامتی جسمی با تزریق داخل عضلانی کتامین (50mg/kg) و زایلازین (10mg/kg) بی‌هوش شده و زانوی سمت راست آن‌ها تراشیده و به شیوه معمول جهت جراحی ۳ بار استریل و آماده جراحی می‌گردید. برشی به طول ۲-۳ سانتی‌متر در زانوی سمت راست کلیه خرگوش‌ها در کنار استخوان در سطح قدامی – جانبی به‌وسیله تیغ بیستوری شماره ۲۱ زده شد. پس از برش پوست یک برش دیگر به طول ۲-۲،۵ سانتی‌متر بر روی کپسول مفصلی زده شد تا خود مفصل و استخوان کشکک نمایان شود. سپس استخوان کشکک به سمت جانبی و داخلی زانو جابه‌جا گردید تا وتر صلیبی دیده شود، با نمایان شدن وتر مذکور با تیغ بیستوری شماره ۱۳ که به زیر وتر مذکور انداخته‌شده و پس در دسترس قرار گرفتن قطع گردید.

در پایان کپسول مفصلی به‌وسیله نخ کاتگوت کرومیک ۴،۰ و پوست با نخ نایلون ۲،۰ بخیه گردیدند. در حین جراحی داروی فلونکسین با دوز 1.1mg/kg و پنی‌سیلین با دوز 50000Iu/kg تجویزشده و داروی فلونکسین و پنی‌سیلین به مدت ۳ روز بعد از جراحی به‌صورت منظم و در اسرع وقت جهت جلوگیری از عفونت‌های ثانویه و ضد دردی تجویز شد. ۸ هفته بعد از جراحی جهت حصول اطمینان از ایجاد استئوآرتریت عکس رادیولوژی و نمونه هیستولوژی تهیه گردید پس از اطمینان از ایجاد استئوآرتریت PRP تهیه شده از خون خودی به مقدار 0/5ml با سرنگ انسولینی در گروه درمان با رعایت اصول استریلی به‌صورت داخل مفصلی در زانوهای موردمطالعه تزریق شد.

خرگوش‌ها به‌صورت کاملاً تصادفی برای گروه‌های درمانی ۴ تا ۸ هفته بعد از ایجاد استئوآرتریت (۸ هفته بعد از جراحی) انتخاب‌شده و تحت گروه‌های درمانی هفته دوازدهم و شانزدهم نامیده شدند.

نحوه گروه‌بندی بر اساس زمان نمونه‌برداری و دریافت PRP به‌صورت جدول زیر می‌باشد.

جدول (1): گروه گروه‌بندی

گروه	نوع گروه‌بندی	تاریخ نمونه‌برداری	تعداد
۱	گروه کنترل هفته هشتم (هیچ نوع درمانی دریافت نکرده)	۸ هفته بعد از جراحی	۵
۲	گروه کنترل هفته دوازدهم (هیچ نوع درمانی دریافت نکرده)	۱۲ هفته بعد از جراحی	۵
۳	گروه کنترل هفته شانزدهم (هیچ نوع درمانی دریافت نکرده)	۱۶ هفته بعد از جراحی	۵
۴	گروه درمان هفته دوازدهم که هشت هفته بعد از جراحی و ایجاد OA (PRP)دریافت	۱۲ هفته بعد از جراحی	۵
۵	گروه درمان هفته شانزدهم که هشت هفته بعد از جراحی و ایجاد OA (PRP)دریافت	۱۶ هفته بعد از جراحی	۵

[Downloaded from umj.umsu.ac.ir on 2024-05-13]

روش تهیه PRP یا پلاسمای غنی از پلاکت:

ابتدا خرگوش‌ها به‌وسیله کتامین ۱۰ درصد و زایلازین ۲ درصد به ترتیب با دوز (10mg/kg), (50ml/kg) بی‌هوش شده و اقدام به تراشیدن و ضدعفونی کردن گردن خرگوش کردیم پس از پیدا کردن ورید وداج آن‌ها در گردن با سرنگ ۵ سی‌سی و سرسوزن 24Geg اقدام به خون‌گیری کردیم میزان کل خون گرفته‌شده از ورید وداج ۳-۴ سی‌سی بود که آن را در داخل لوله‌آزمایش حاوی سیترات سدیم به نسبت ۰/۱۱ سی‌سی سیترات و ۱ سی‌سی خون جهت جلوگیری از لخته شدن خون مخلوط کردیم بعد از بالانس آن با آب در داخل سانتریفیوژ اقدام به دو مرحله سانتریفیوژ که در مرحله اول با دور ۱۲۴۰ دور در دقیقه به مدت ۸ دقیقه کردیم پس از سانتریفیوژ اقدام به جدا کردن بافی کوت به همراه ۱ به ۳ پایینی پلاسما توسط سمپلر با نهایت دقت کرده و دوباره داخل سانتریفیوژ گذاشتیم و با همان دور ولی به مدت ۵ دقیقه سانتریفیوژ شدن اقدام به جدا کردن PRP (پلاسمای غنی پلاکت) در شرایط استریل کردیم و نهایتاً با رعایت شرایط استریلیتی مقدار ۰/۵ سی‌سی PRP را به‌صورت داخل مفصلی در گروه‌های درمان هفته دوازدهم و شانزدهم کردیم.

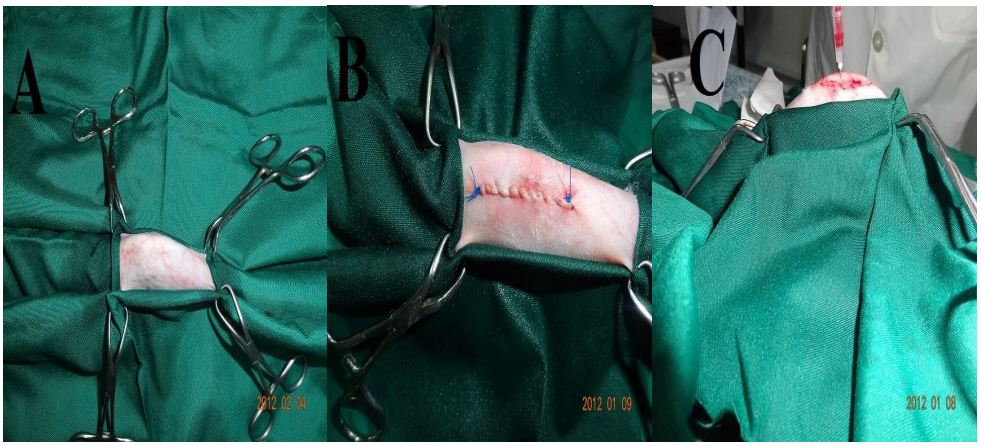

تصویر A: مربوط به نحوه آماده‌سازی زانو برای جراحی، تصویر B: مربوط به نحوه بخیه‌گذاری بعد از جراحی و تصویر C: مربوط به نحوه تزریق PRP در زانوی خرگوش

روش تهیه و بررسی مقاطع هیستوپاتولوژی:

جهت تهیه نمونه‌های موردنظر ابتدا حیوان به‌صورت کاملاً انسانی با تیتونپتال سدیم معدوم شدند سپس اقدام به نمونه‌برداری از زانوی موردمطالعه گردید پس از نمونه‌برداری و بررسی ماکروسکوپیک نمونه‌ها در داخل فرمالین بافر ۱۰ درصد انداخته شد که ۴۸-۲۴ ساعت پس از نمونه‌برداری و فیکس شدن در فرمالین و انتقال به بخش پاتولوژی نمونه‌ها از فرمالین به اسید نیتریک ۷ درصد به مدت ۴۸ ساعت جهت دکلسیفاید شدن انداخته شد بعد از تهیه لام پاتولوژی و اقدام به رنگ‌آمیز با کیت تولوئیدن بلو شده و نمونه‌های آماده مطالعه شدند.

مطالعه شکاف‌های سطوح غضروف مفصلی بر اساس درجات موجود در جدول زیر موردبررسی قرار گرفتند.

جدول (2): جدول درجه‌بندی شکاف‌های غضروف سطح مفصلی

درجه	طبقه‌بندی
۰	سطح غضروف صاف و سالم
۱	شکاف در لایه تخلیه‌شده گیلکوپروتئینی
۲	شکاف در لایه گلیکوپروتئینی تا ابتدای (Tide mark)
۳	شکاف با گذشت از (Tide mark) در لایه کلسیفاید غضروف نفوذ کرده
۴	شکاف از لایه آخر کلسیفاید غضروف رد شده و در استخوان زیر غضروف نفوذ کرده

[Downloaded from umj.umsu.ac.ir on 2024-05-13]

جهت تجزیه‌وتحلیل داده‌های پاتولوژیکی از نرم‌افزار SPSS ویرایش ۱۸ استفاده گردید که مقادیر کمتر از ($p<0.05$) معنی‌دار تلقی شدند. جهت بررسی و ارزیابی نتایج آماری مقایسه بین گروهی از T-test student استفاده شد که نتایج به‌صورت (meant – SEM) گزارش و نمودارها نیز با استفاده از نرم‌افزار Microsoft Excel 2007 رسم شدند.

یافته‌ها

جهت حصول اطمینان از ایجاد استئوآرتریت از مفصل زانو عکس‌برداری X-Ray انجام شد که برای ارزیابی رادیوگراف از سیستم درجه‌بندی معتبر بین‌المللی کلگران و لارنس استفاده گردید که مفصل زانو به درجه شدیدی از استئوآرتریت (درجه ۳) مبتلا شده بودند. سپس نمونه پاتولوژی تهیه شده که با استفاده از کیت تولوئیدین بلو رنگ‌آمیزی شده بودند موردمطالعه قرار گرفتند بررسی‌های انجام شده نشان داد که شکاف‌های روی غضروف مفصلی استخوان ران در گروه کنترل هفته هشتم که هشت هفته بعد از قطع وتر صلیبی به دلیل بی‌ثباتی که در مفصل ایجاد می‌شود مفصل زانو مبتلا به استئوآرتریت شده و شکاف‌های عمیقی در سطح مفصلیان ایجاد می‌شود، این شکاف‌ها بر اساس جدول درجه‌بندی شماره ۲ موردمطالعه قرار گرفتند که برحسب (mean ± SEM) به (۳± ۰/۷) رسید که خود نشان از درجه شدیدی از زیر فاکتورهای استئوآرتریت را نشان می‌دهد.

گروه‌های کنترل و درمان هفته دوازدهم نیز موردبررسی قرار گرفتند و نتایج به‌دست‌آمده با استفاده از آزمون T-test student مورد ارزیابی قرار گرفتند که نشان‌دهنده وجود اختلاف معنی‌داری بین گروه کنترل و درمان هفته دوازدهم در بین درجه شکاف روی غضروف مفصلی می‌باشد $P=0.000, P < 0.05$.

نتایج به‌دست‌آمده از آزمون T-test student نشان‌دهنده وجود اختلاف معنی‌داری بین میانگین درجه شکاف‌های روی غضروف مفصلی بین دو گروه کنترل و درمان در هفته شانزدهم نیز می‌باشد. $P=0.000\ P < 0.05$.

نتایج کلی برحسب (mean ± SEM) به تفکیک گروه در جدول ۳ و نمودار ۱ به‌صورت مقایسه‌ای نشان داده شده است.

جدول (3): جدول میانگین (mean ± SEM) مقادیر درجه شکاف‌های روی غضروف مفصلی در گروه‌های کنترل و درمان هفته‌های هشتم و دوازدهم و شانزدهم.

گروه	کنترل هفته هشتم	کنترل هفته دوازدهم	کنترل هفته شانزدهم	درمان هفته دوازدهم	درمان هفته شانزدهم
درجه شکاف‌های روی غضروف مفصلی	۳±۰/۷	۳۳/۳±۰/۴	۳/۵±۰/۵	۰/۲±۰/۲	۰/۶±۰/۴

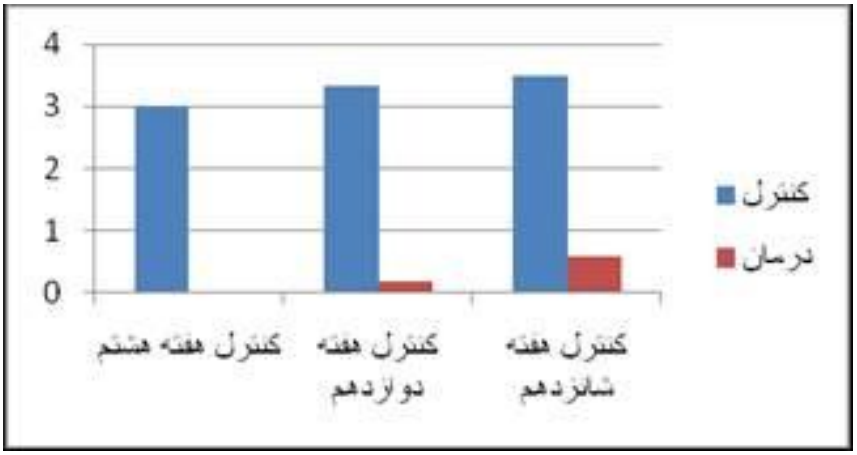

هیستوگرام (1): مقادیر + mean + SEM فاکتور درجه شکاف‌های روی غضروف مفصلی در گروه‌های کنترل و درمان هفته‌های هشتم و دوازدهم.

[Downloaded from umj.umsu.ac.ir on 2024-05-13]

تصاویر ثبت‌شده از غضروف مفصلی استخوان ران خرگوش رنگ‌آمیزی شده با Toluidine blue:



تصویر A: مربوط گروه درمان شده با PRP با درجه شکاف صفر و یا سالم

تصویر B: گروه کنترل یا درمان‌نشده با درجه شکاف ۱ و ۲ (شکاف در لایه تخلیه‌شده گیلکوپروتئینی و گلیکوپروتئینی نفوذ کرده)

تصویر C: گروه کنترل یا درمان‌نشده با درجه شکاف ۳ (شکاف ایجادشده گذشت از (Tide mark) در لایه کلسیفاید غضروف نفوذ کرده)

تصویر D: گروه کنترل یا درمان‌نشده با درجه شکاف ۴ (شکاف ایجادشده از لایه آخر غضروف رد شده و در استخوان زیر غضروف نفوذ کرده)

نتایج حاصل از آنالیز آماری نشان می‌دهد با گذشت زمان میزان درجه استئوآرتریت افزایش‌یافته به‌نحوی‌که میزان درجه شکاف‌های سطح مفصلی در گروه کنترل هفته هشتم نسبت به هفته‌های دوازدهم و شانزدهم کمتر است که به‌تدریج افزایش می‌یابد این نتیجه بدین معنی است که طبق بررسی انجام شده میزان درجات شکاف‌های سطح مفصلی یکی از اصلی‌ترین فاکتورهای پاتولوژیک در اندازه‌گیری استئوآرتریت می‌تواند باشد و بیماری ناتوان‌کننده استئوآرتریت یک بیماری مزمن و پیش‌رونده می‌باشد.

درحالی‌که نتایج حاصل از آنالیز آماری که از آزمون T-test student استفاده گردید نشان‌دهنده اختلاف فوق‌العاده معنی‌داری بین گروه‌های درمان با گروه‌ها کنترل می‌باشد و این نتیجه حاکی از تأثیر درمانی فوق‌العاده PRP در صدمات غضروفی مفصلی می‌باشد.

بحث

استئوآرتریت یکی از معمول‌ترین فرم‌های آرتریت است که در نتیجه فرسایش تدریجی حفاظ غضروف سطوح استخوانی ایجاد

[Downloaded from umj.umsu.ac.ir on 2024-05-13]

می‌شود و در نتیجه آن غضروف‌ها دچار نقصان شده و بیمار با گذاشتن وزن احساس درد خواهد داشت.

این بیماری معمولاً در مفاصلی همچون لگن، زانو، آرنج دیده می‌شود اما درعین‌حال هر مفصلی می‌تواند تحت تأثیر قرار گیرد از علائم آن می‌توان به‌سختی در راه رفتن، گرم و متورم بودن مفاصل و ضعف عضلانی اشاره کرد که بعد از یک دوره استراحت کوتاه‌مدت و یا در هوای سرد شدیدتر می‌شود (۲۷). ازجمله عواملی که در ایجاد استئوآرتریت می‌تواند نقش داشته باشد می‌توان به آسیب‌های اورتوپدی مانند بیماری‌های تحلیل رونده و پیش‌رونده مثل دیسپلازی مفصل لگن، دررفتگی استخوان کشکک و دیسپلازی مفصل آرنج اشاره کرد که باعث ایجاد استئوآرتریت و تشدید آن می‌شود از عوامل دیگری که مستعد کننده استئوآرتریت می‌تواند باشد می‌توان به اختلالات ژنتیکی هورمونی، متابولیکی، افزایش وزن و همچنین اختلالات استخوانی و مفصلی در زمان تولید و رسوب کریستال‌های اوریک اسید در مفاصل را مدنظر داشت (۲۸). با توجه به اینکه درمان‌های مراحل اولیه بیماری علامتی، بر اساس کاهش درد هستند اما ناتوانی غیرقابل‌برگشت مفصل در استئوآرتریت پیشرفته معمولاً نیازمند مداخله جراحی بوده تا شدت درد کاهش‌یافته و عملکرد مفصل بهبود یابد در دو دهه اخیر به‌کارگیری مدل‌های حیوانی در درک بهتر رویدادهای اولیه‌ای که در طی پیشرفت بیماری به وقوع می‌پیوندد نقش مهمی داشته‌اند تا عملکرد مفصلی بهبود یابد (۶).

از طرفی ظرفیت ترمیمی محدود در غضروف مفصلی افراد بزرگ‌سال یک فاکتور مهم در پیشرفت دژانراسیون غضروف و آسیب به غضروف مفصلی و در نتیجه استئوآرتریت است (۷). از ضد دردهای مخدر در درمان تعداد زیادی از بیماران که دچار استئوآرتریت شده‌اند استفاده می‌شود که ازجمله آن می‌توان به استامینوفن اشاره کرد که معمولاً همراه با یک داروی ضدالتهاب غیراستروئیدی استفاده می‌شود (۲۹،۳۰). اگرچه این داروها درد را تسکین می‌دهند اما خاصیت و تأثیرات دیگر آن نیز قابل‌تأمل می‌باشد (۳۱).

همچنین در مطالعات مختلف جهت درمان و یا تخفیف شدت استئوآرتریت از گلوکزآمین و کندروتین استفاده شده است هدف از گلوکزآمین و کندروتین سولفات ترمیم و نگه‌داری غضروف مفصلی نرمال است که این ترکیب به‌طور طبیعی در بدن ایجاد می‌شوند و به نظر می‌رسد که از طریق جذب از دستگاه گوارش می‌توانند باعث افزایش سنتز پروتئوگلیکان‌ها در غضروف مفصلی شوند (۳۲،۳۳). گفته‌شده است کندروتین سولفات می‌توانند سنتز m-RNA را به‌وسیله کندروسیت‌ها افزایش دهد (۳۴)؛ و همچنین باعث کاهش دژانراسیون کلاژن غضروف و پروتئوگلیکان‌ها می‌شود (۳۵-۳۷).

در سال ۲۰۰۷ محققین در مطالعه‌ای درباره اثر گلوکز آمین هیدروکلرید بر روی تغییرات استخوان‌های اطراف مفصل به این نتیجه رسیدند که این تغییرات در درمان با کلوگز آمین هیدروکلرید کاهش می‌یابد (۳۸). در آزمایشی دیگر تزریق داخل مفصلی هیالورنان در سگ‌هایی که دچار استئوآرتریت یک‌طرفه از طریق قطع وتر صلیبی قدامی شده بودند به این نتیجه رسیدند که در حیوانات مسن که دارای استئوآرتریت پیشرفته هستند تأثیر ندارد (۳۹).

هیالورونیک اسید یک گلیکوآمینوگلایکان غیرسولفاته (GAG) و یک ترکیب مهم در مایع سینوویال است این ماده به عملکرد مایع سینوویالی از طریق افزایش ویسکوزیته در کاهش التهاب و مهار رادیکال‌های آزاد کمک می‌کند (۴۰).

استفاده از سلول‌های بنیادی مزانشیمی در ترمیم ضایعات غضروفی موضوع بسیاری از مطالعات بوده است (۱۱، ۴۳-۴۱). دهقانی و همکاران در ۲۰۱۱ نشان دادند که سلول‌های بنیادی مزانشیمی به‌دست‌آمده از دو منبع (چربی زیرجلدی و بالشتک چربی زیر استخوان کشکک)، قادرند ترمیم غضروفی را با کیفیت مناسب‌تری انجام دهند این دو منبع سلولی ازلحاظ کیفیت بافت ترمیمی مقاومت معنی‌داری وجود ندارد هرچند که گروه سلول‌های به‌دست‌آمده از چربی زیر جلد را دریافت کرده بودند نسبت به گروهی که سلول‌های بنیادی مزانشیمی به‌دست‌آمده از بالشتک زیر استخوان کشکک را دریافت کرده بوده غضروف ایجادشده دارای ضخامت بیشتری و سطح صاف‌تری بود (۴۴).

در جستجوی روش‌های بهتر و غیر از جراحی برای صدمات اسکلتی عضلانی درمان PRP یا به عبارتی پلاسمای غنی از پلاکت مورد توجه قرار گرفته است (۴۶،۴۵). که در ابتدا از PRP در موارد بالینی همچون جراحی‌های قلب و فک و صورت مورداستفاده قرار گرفت و سپس از PRP در موارد درمانی عضلانی و اسکلتی مورداستفاده قرار گرفت که نتایج آن مورد تائید واقع شد (۴۸،۴۷).

از طرفی استفاده از PRP به‌عنوان یک روش غیر جراحی که باعث ترمیم بافت‌های مختلف و بازسازی آن‌ها به‌ویژه بافت‌های نرم که مستقیماً از طریق پوست صورت می‌پذیرد نشان از توانایی PRP در تکثیر و تمایز سلول‌های دخیل در بازسازی بافت‌های آسیب‌دیده ثابت شده است (۵۰،۴۹). که بر اساس نتایج به‌دست‌آمده انتظار می‌رود که تعدادی از عوامل رشد و پروتئین فعال ترشح‌شده توسط پلاسمای غنی از پلاکت PRP پس از فعال شدن طی یک فرآیند شناخته‌شده به‌عنوان دگرانولاسیون واسطه تأثیر می‌گذارد (۵۱،۴۹).

[Downloaded from umj.umsu.ac.ir on 2024-05-13]

هرچند تأثیر ترمیم PRP بر اساس مدیریت‌های متفاوت مورد شک و تردید است ولی با توجه به شواهد اولیه استفاده از PRP بر اساس مطالعات آزمایشگاهی و بالینی که بر روی حیوانات آزمایشگاهی انجام‌گرفته نتایج مثبت قابل قبولی در انواع متعددی از آسیب‌های بافتی را نشان داده است که اغلب در بیماران ناتوان عضلانی (۵۲) تاندونی (۵۴،۵۳) دیسک‌های بین مهره‌ای (۵۵) و عصب (۵۷،۵۶) مشاهده شده است.

نتیجه‌گیری

نتایج به‌دست‌آمده از مطالعه‌ی حاضر نشان از تأثیر فوق‌العاده و با کیفیت (PRP)، در درمان شکاف‌های ایجادشده در سطوح غضروفی مفصلی می‌باشد که با مطالعه‌ی (mean + SEM) تفاوت قابل‌توجه بین گروه‌های درمان با گروه کنترل به‌وضوح آشکار می‌شود که با مطالعه به‌دست‌آمده توسط دهقانی و همکاران در سال ۲۰۱۱ بر روی تأثیر درمانی Stem Cell که بر روی استئوآرتریت انجام گرفت، (PRP) با قدرت و خاصیت درمانی فوق‌العاده نسبت به Stem Cell همخوانی دارد و فرض بر آن است که با تزریق داخل مفصلی (PRP) علاوه بر جلوگیری از افزایش شکاف‌های سطح مفصلی غضروف، سبب درمان غضروف‌های آسیب‌دیده و شاید سبب ترمیم وتر صلیبی قطع شده در حین جراحی نیز خواهد شد و نهایتاً چون ایجاد شکاف بر روی غضروف‌ها سطح مفصلی یکی از فاکتورهای اصلی در ایجاد استئوآرتریت می‌باشد در حقیقت ترمیم شکاف‌های سطح مفصلی سبب ترمیم استئوآرتریت و جلوگیری از افزایش شدت استئوآرتریت می‌شود. که بر اساس مطالعه انجام شده بر مبنای آزمایشگاهی و بالینی که بر روی حیوانات آزمایشگاهی انجام داده‌اند نتایج مثبت و قابل قبولی در آسیب‌های بافتی به‌خصوص سطوح استخوانی (۵۸) و تاندونی (۵۴،۵۳) همخوانی دارد.

نتایج مطالعه حاضر نشان داد که PRP یا به عبارتی پلاسمای غنی از پلاکت از خونی که فاقد هرگونه حاشیه‌های مختلف به دلیل خودی بودن آن است به دلیل اینکه حاوی ۱- عامل رشد تغییر شکل (TGFB) ۲- عامل رشد فیبروبلاستی اولیه ۳- عامل رشد مشتق از پلاکت ($PDGF_{a,b}$) ۴- عامل رشد اپیدرمال (EGF) ۵- عامل رشد اندوتلیال عروقی (VEGF) و ۶- عامل رشد بافت همبند (CTGF) می‌باشد باعث جلوگیری از آسیب‌های دیگر همچون ادامه تخریب بافت مفصلی بخصوص غضروف مفصلی در استئوآرتریت شده و سبب ترمیم بافت‌های آسیب‌دیده دیگر مفصل نیز شد.

References:

1. Pritzker KP, Gay S, Jimenez SA, Ostergaard K, Pelletier JP, Revell PA, et al. Osteoarthritis cartilage histopathology: grading and staging. Osteoarthr. Cartilage 2006; 14(1): 13-29.
2. Colombo C, Butler M, Hickman L, Selwyn M, Chart J, Steinetz B. A new model of osteoarthritis in rabbits. II. Evaluation of anti-osteoarthritic effects of selected antirheumatic drugs administered systemically. Arthritis Rheum 1983;26(9):1132–9.
3. Rousseau JC and Delmas PD. Biological markers in osteoarthritis. Nat Clin Pract Rheumatol 2007; 3(6): 346-56.
4. Goldring MB. Osteoarthritis and cartilage: the role of cytokines. Curr Rheumatol Rep 2000; 2:459-465.
5. Quasnichka HL. Anderson -MacKenzie JM, Bailey AJ. Subchondral bone and ligament changes precede cartilage degradation- in guinea pig osteoarthritis. Biorheo logy 2006; 43(3-4): 389-397.
6. Hayami T, Pickarski M, Wesolowski GA, McLane J, Bone A. Destefano J, et al. The role of subchondral bone remodeling in osteoarthritis: reduction of cartilage degeneration and prevention of osteophyte formation by alendronate in the rat anterior cruciate ligament transaction model. Arthritis Rheum 2004; 50(4): 1193-206.
7. Shapiro F, Koide S, Glimcher MJ. Cell origin and differentiation in the repair of full-thickness defects of articular cartilage. J Bone Joint Surg Am 1993;75(4):532–53.
8. Batiste DL, Kirkley A, Laverty S, Thain LM, Spouge AR, Gati JS, et al. High-resolution MRI and micro-CT in an ex vivo rabbit anterior cruciate ligament transection model of osteoarthritis. Osteoarthritis Cartilage 2004; 12(8):614-26.

[Downloaded from umj.umsu.ac.ir on 2024-05-13]

9. Bendele AM. Animal models of osteoarthritis. J Musculoskelet Neuronal Interact 2001;1(4):363–76.
10. Yoshioka M, Coutts RD; Amidel D and Hacker SA. Characterization of a model of osteoarthritis in the rabbit knee. Osteoarthr Cartilage 1996; 4(2): 87-98.
11. Grigolo B, Lisignoli G, Desando G, Cavallo C, Marconi E, Tschon M, et al. Osteoarthritis treated with mesenchymal stem cells on hvaluronan-based scaffold in rabbit. Tissue Eng Part C 2009; 15: 112-24.
12. Wieland HA, Michaelis M, Kirschbaum BJ, Rudolphi KA. Osteoarthritis - an untreatable disease? Nat Rev Drug Discov 2005;4(4):331–44.
13. Solomonow M and Krogsgaard M. Sensorimotor control of Knee satability. A review.Seand. J Med Sci Sports 2001; 11(2): 64-80.
14. Nelson F, Billinghurst RC and Pidoux I. Early post-traumatic osteoarthritis-like change in human articular. Osteoarthritis Cartilage 2006; 14(2):114-9.
15. Felson D T, Zhang Y, Hannan M T, Naimark A, Weissman B, Aliabadi P, et al. Risk factors for incident radiographic knee osteoarthritis in the elderly: the Framingham study. Arthritis Rheum 1997; 40: 728-33.
16. McAlindon T E, Wilson P W, Aliabadi P, Weissman B, Felson D T. Level of physical activity and the risk of radiographic and symptomatic knee osteoarthritis in the elderly: the Framingham study. Am J Med 1999; 106: 151-7.
17. Radin E L, Martin R B, Burr D B, Caterson B, Boyd R D, Goodwin C. Effects of mechanical loading on the tissues of the rabbit knee. J Orthop Res 1984; 2: 221-34.
18. Pietrzak W, Eppley B. Scientific foundations platelet rich plasma: biology and new technology. J Craniofac Surg 2005; 16(6): 1043–54.
19. Marx RE. Platelet-rich plasma (PRP): what is PRP and what is not PRP? Implant Dent 2001; 10(4):225–8.
20. Everts P, Knape J, Weirich G, Schonberger J, Hoffman J, Overdevest E. Platelet-rich plasma and platelet gel: a review. JECT 2006; 38: 174–87.
21. Molloy T, Wang Y, Murrell G. The roles of growth factors in tendon and ligament healing. Sports Med 2003; 33(5): 381–94.
22. Antitua E, Andia I, Sanchez M, Azofra J, Del Mar Zalduendo M, De La Fuente M. Autologous preparations rich in growth factors promote proliferation and induce VEGF and HGF productions by human tendon cells in culture. J Orthop Res 2005; 23(2): 281–6.
23. Everts PA, Devilee RJ, Brown Mahoney C, Eeftinck-Schattenkerk M, Box HA, Knape JT, et al. Platelet gel and fibrin sealant reduce allogeneic blood transfusions in total knee arthroplasty. Acta Anaesthesiol Scand 2006; 50(5): 593–9.
24. Lekovic V, Camargo PM, Weinlaender M, Vasilic N, Kenney EB. Comparision of platelet-rich plasma, bovine porous bone mineral, and guided tissue regeneration versus platelet-rich plasma and bovine porous bone mineral in the treatment of intrabony defects: A re-eentry study. J Periodontol 2002; 73(2): 198-205.
25. Werner S, Grose R. Regulation of wound healing by growth factors and cytokines. Physiol Rev 2003; 83(3): 835–70.
26. Kirker-Head CA. Potential applications and delivery strategies for bone morphogenetic proteins. Adv Drug Deliv Rev 2000; 43(1): 65–92.
27. Wieland HA, Michaelis M, Kirschbaum BJ, Rudolphi KA. Osteoarthritis - an untreatable disease? Nat Rev Drug Discov 2005;4(4):331–44.
28. Johnston SA, Todhunter RJ. Osteoarthritis. In Slatter D, editor: Textbook of small animal surgery; V. Philadelphia: Saunders; 2003.

[Downloaded from umj.umsu.ac.ir on 2024-05-13]

29. Williams HJ, Ward JR, Egger MJ, Neuner R, Brooks RH, Clegg DO, et al. Comparison of naproxen and acetaminophen in a two-year study of treatment of osteoarthritis of the knee. Arthritis Rheum 1993; 36:1196-206.
30. Bradley JD, Brandt KD, Katz BP, Kalasinski LA, Ryan SI. Comparison of an anti-inflammatory dose of ibuprofen, an analgesic dose of ibuprofen, and acetaminophen in the treatment of patients with osteoarthritis of the knee. N Engl J Med. 1991; 325:87-91.
31. Holzer SS, Cuerdon T. Development of an economic model comparing acetaminophen to NSAIDs in the treatment of mild-to-moderate osteoarthritis. Am J Managed Care 1996; 2(Suppl): S I 5-S26.
32. Bassleer C. Rovati L, Franchimont P. Stimulation of proteoglycan production by glucosamine sulfate in chondrocytes isolated from human osteoarthritic articular cartilage in vitro. Osteoarthritis Cartilage 1998; 6: 477-34.
33. Setnikar I. Giacchetti C, Zanolo G. Pharmacokinetics of glucosamine in the dog and in man. Arzneimittelforschung 1986; 36:729-35.
34. Vacha J, Pesakova V, Krajickova J, Adam M. Effect of glycosaminoglycan polysulfate on the metabolism of cartilage ribonucleic acid. Arzneimittelforschung 1984; 34:607-9.
35. Baici A. Salgam P. Fehr K, Boni A. Inhibition of human elastase from polymorphonuclear leucocytes by a glycosaminoglycan polysulfate. Biochem Pharmacol 1980; 29:1723-7.
36. Baici A, Bradamanate P. interactions between human leukocyte elastase and chondroitin sulfate. Chem Biol 1nteract 1984; 51:1-11.
37. Marossy K. Interaction of the chymotrypsin- and elastase-like enzyme of the human granulocyte with glycosarninoglycans. Biochim Biophys Acta 1981; 659: 351-61.
38. Wang SX, Laverty S, Dumitriu M, Plaas A and Grynpas MD. The effects of 21ucosamine hydrochloride on subchondral bone changes in an animal model of osteoarthritis. Arthritis. Rheum 2007; 56(5):1537-48.
39. Smith G, Myers SL, Brandt IZG. Effect of intraarticular hyaluronan injection on vertical ground reaction force and progression of osteoarthritis after anterior cruciate ligament transaction. JR heunzatol 2005; 32:325,
40. Stitik TP, Levy JA. Viscosupplementation (biosupplementation) for Osteoarthritis. Am J Phys Med Rehabil 2006;85(11): 32-50.
41. Dragoo JL, Carlson G, McCormick F, Khan-Farooqi H, Zhu M, Zuk, et al. Healing full-thickness cartilage defects using adipose-derived stem cells. Tissue Eng 2007; 13(7):1615-21.
42. Lee KBL, Hui JHP, Song IC, Ardany L, Lee EH. Injectable mesenchymal stem cell therapy for large cartilage defects--a porcine model. Stem Cells 2007;25(11):2964–71.
43. Yan H, Yu C. Repair of full-thickness cartilage defects with cells of different origin in a rabbit model. Arthroscopy 2007;23(2): 178-87.
44. Toghraie FS, Chenari N, Gholipour MA, Faghih Z, Torabinejad S, Dehghani S, et al. Treatment of osteoarthritis with infrapatellar fat pad derived mesenchymal stem cells in Rabbit. Knee 2011;18(2):71–5.
45. Schwarz A. A promising treatment for athletes, in blood. The New York Times. Page A1, February 17, 2009.
46. Hernandez D. Saito’s on the cutting edge. Los Angeles Times. October 03, 2008.
47. Engerbretsen L, Steffen K, Alsousou J. IOC consensus paper on the use of platelet-rich plasma in sports medicine. Br J Sports Med 2010; 44:1072-81.
48. Ferrari M, Zia S, Valbonesi M. A new technique for hemodilution, preparation of autologous

[Downloaded from umj.umsu.ac.ir on 2024-05-13]

platelet-rich plasma and intraoper-ative blood salvage in cardiac surgery. Int J Artif Organs 1987; 10:47-50,

49. Marx Robert E. Platelet-rich plasma: evidence to support its use. J Oral Maxillofac Surg 2004; 62(8): 489-96.
50. Anitua E, Andia I, Ardanza B. Autologous platelets as a source of proteins for healing and tissue regeneration. Thromb Haemost 2004; 91:4-15
51. Centeno CJ, Busse D, Kisiday J. Increased knee cartilage volume in degenerative joint disease using percutaneously implanted, autologous mesenchymal stem cells. Pain Physician 2008; 11:343-53.
52. Harmon KG. Muscle injuries and PRP: what does the science say? Br J Sports Med 2010; 44:616-7.
53. Kajikawa Y, Morihara T, Sakamoto H. Platelet-rich plasma enhances the initial mobilization of circulation-derived cells for tendon healing. J Cell Physiol 2008; 215:837-45.
54. Aspenberg P, Virchenko O. Platelet concentrate injection improves Achilles tendon repair in rats. Acta Orthop Scand 2004; 75:93-99.
55. Sariguney Y, Yavuzer R, Elmas C. Effect of platelet-rich plasma on peripheral nerve regeneration. J Reconstr Microsurg 2008; 24: 159-67.
56. Nagae M, Ikeda T, Mikami Y. Intervertebral disc regeneration using platelet-rich plasma and biodegradable gelatin hydrogel microspheres. Tissue Eng 2007; 13:147-58.
57. Akeda K, An HS, Pichika R, Attawia M, Thonar EJ-MA, Lenz ME, et al. Platelet-rich plasma (PRP) stimulates the extracellular matrix metabolism of porcine nucleus pulposus and anulus fibrosus cells cultured in alginate beads. Spine 2006;31(9):959–66.
58. Sun Y, Feng Y, Zhang CQ, Chen SB, Cheng XG. The regenerative effect of platelet-rich plasma on healing in large osteochondral defects. Int Orthop 2010;34(4):589–97.

[Downloaded from umj.umsu.ac.ir on 2024-05-13]

Original Article

THE EFFECT OF PRP IN REPAIR OF FEMORAL ARTICULAR CARTILAGE NOTCHES ON EXPERIMENTALLY INDUCED OSTEOARTHRITIS RABBIT

Morteza Kalbkhani[1], Seifollah N. Dehghani[2], Alireza Najafpour[3], Naji S. Haddadi[4], Naeimeh Ghorbanzadeh[5], Mohamad Hossein Kalbkhani[6]*

Received: 18 Feb, 2015; Accepted: 20 Apr, 2015

Abstract

***Background & Aims*:** Osteoartheritis is a degenerative joint disease characterized by gradual degeneration of the joint cartilage, osteophyte formation, fibrillation and articular cartilage cracks. Platelet rich plasma (PRP) contains growth factors and promotes regeneration of bones. Therefore the purpose of this study was to investigate the effects of PRP on cartilage repair in the osteoarthritis model in rabbits.

***Materials &Methods*:** In this study, 25 white New Zealand rabbits of both sexes were used. The anterior cruciate ligament of the right knee joint was resisted under general anesthesia. Eight weeks following the operation, they were divided into five groups. The first group served as the control group that received no treatment. The rest of rabbits received autogenic PRP in their joints. The rabbits were euthanized and the joints were sampled for histopathologic study at 8 and 12 weeks post PRP injection.

***Results*:** The results proved that the autogenic PRP is rich of growth factors and repairs the degenerated joints histology significantly compared to the control group and is useful in the treatment of osteoarthritis.

***Conclusion*:** PRP can be used to treat the joints affected by oateoarhteritis

***Keywords*:** Platelet rich plasma, Osteoarthritis, Knee joint, Rabbits

***Address*:** Young Researchers and Elite Club, Urmia Branch, Islamic Azad University, Urmia, Iran
Tel: +98 9141606992
Email: Dr_m_kalbkhani@yahoo.com

SOURCE: URMIA MED J 2015: 26(3): 226 ISSN: 1027-3727

[1] *DVM, Young Researchers and Elite Club, Urmia Branch, Islamic Azad university, Urmia, Iran (Corresponding Author)*
[2] *Department of Veterinary Surgery, School of Veterinary Medicine, Shiraz University, Shiraz, Iran*
[3] *Department of Clinical Science, Faculty of Veterinary Medicine, Urmia Branch, Islamic Azad University, Urmia, Iran*
[4] *Department of Pathology, Faculty of Medicine, Motahari Hospital, Urmia University of Medical Sciences, Urmia, Iran*
[5] *Department of Veterinary Surgery, School of Veterinary Medicine, Shiraz University, Shiraz, Iran*
[6] *Department of Physical Education, Tabriz Branch, Islamic Azad University, Tabriz, Iran*

[Downloaded from umj.umsu.ac.ir on 2024-05-13]