

## فقدان مادرزادی پوست

دکتر غلامعلی محدث<sup>۱</sup> دکتر حسین عاملی<sup>۲</sup>

تاریخ دریافت 85/8/24، تاریخ پذیرش 86/8/9

## چکیده

**پیش زمینه و هدف:** آپلازی مادرزادی پوست اغلب یک ضایعه خوش خیم ایزوله است، اما ممکن است همراه با سایر آنومالی‌های فیزیکی و یا مالفورماسیون‌ها و سندرم‌ها همراه باشد. با یک تئوری همه انواع این ضایعات را نمی‌توان توجیه کرد زیرا این ضایعات فنوتیپ بیماری‌های مختلف می‌باشد و بیش از یک مکانیزم در به وجود آمدن آن دخالت دارد. مکانیزم‌ها شامل فاکتورهای ژنتیک، تراتوژن‌ها، اختلالات عروقی و تروما است. فریدن یک طبقه بندی که شامل ۹ گروه است برای توصیف آپلازی مادرزادی پوست ایجاد کرده است که براساس تعداد ضایعه و محل ضایعه و وجود و یا عدم وجود آنومالی‌های همراه است.

**مواد و روش کار:** این مطالعه به صورت مشاهده ای - مقطعی انجام گرفت. جهت جمع آوری اطلاعات، از روش سرشماری استفاده شد. اطلاعات به دست آمده توسط نرم افزار Ep16 مورد آنالیز توصیفی قرار گرفت.

**یافته‌ها:** ۲ نوزاد که شامل ۹ پسر و ۱۱ دختر با نقص پوستی از مهر ماه ۱۳۷۶ الی مهر ۱۳۸۴ در بیمارستان اکبرآبادی متولد شدند، مورد مطالعه قرار گرفتند. ضایعات پوستی ۸۵٪ منفرد، ۶۵٪ در ناحیه اسکالپ و ۵۰٪ در ناحیه ورتکس و ۵٪ در ناحیه پاریتال و ۱۵٪ در ناحیه پاریتو اکسی پیتال و ۱۵٪ در ناحیه لومبوساکرال و ۲۰٪ در انتهاها قرار داشتند، و ۱۵٪ همراه با تریزومی ۱۳ همراه بود. مادران دو نوزاد سابقه مصرف دارو و سو مصرف دارو در طی حاملگی را می‌دادند. ضایعات وسیع پوستی در طی دوران نوزادی با نسبت مرگ و میر بالا همراه است در این مطالعه نیز نسبت مرگ با ضایعات وسیع پوستی ۵۵٪ بود.

**نتیجه گیری کلی:** بر طبق این مطالعه ضایعات پوستی منفرد بیشترین تعداد را تشکیل می‌داد. (۸۵٪ موارد) و بیشترین علت مرگ و میر نوزادان مبتلا به نقص پوستی ابتلا به سپسیس بود.

**کلیدواژه‌ها:** آپلازی، مادرزادی، فقدان پوست، آپلازی پوست

مجله پزشکی ارومیه، سال نوزدهم، شماره اول، ص ۷۶-۷۲، بهار ۱۳۸۷

آدرس مکاتبه: تهران، بیمارستان اکبرآبادی تلفن تماس: ۵۵۵۷۰۲۲۰-۱

E-mail: drmohaddes@yahoo.com

## مقدمه

استیل کولین استراز و الفافیتو پروتین در مایع آمنیوتیک مادرانی که جنین مبتلا به acc دارند گزارش شده است. اغلب موارد ضایعات در ناحیه سر به صورت منفرد به اندازه ۰/۵ تا ۱۰ سانتیمتر بعضی مواقع ممکن است ضایعات به صورت متعدد نیز دیده شود. شکل ضایعات به صورت گرد بیضی و یا دندانه دار و مضرس باشد. ضایعات منفرد اغلب خوش خیم است ولی ممکن است همراه با سایر اختلالات و مالفورماسیون‌ها (۴) همراه باشد. Friedan (۵) ضایعات acc را بر حسب محل قرار گرفتن فقدان پوست و آنومالی‌های همراه به ۹ دسته طبقه بندی نموده است (تابلوی شماره ۱).

acc<sup>۳</sup> نقص مادرزادی پوست است که معمولاً در ناحیه پوست سر بیشتر مشاهده می‌شود. ولی می‌تواند در سایر (۱) نواحی از جمله صورت، تنه و اندام‌ها نیز درگیر نماید. ضایعات پوستی بیشتر موارد به صورت اسپورادیک است ولی می‌تواند به شکل اتوزمال غالب (۲-۳) یا مغلوب نیز انتقال یابد. چندین تئوری جهت تبیین پاتوژنز این اختلال مطرح است، یک مکانیسم واحد همه موارد را توجیه نمی‌کند. اتیولوژی‌های مطرح عبارتند از بسته شدن غیر کامل لوله عصبی، نارسایی عروق موضعی، چسبندگی غشای آمنیون، دخالت مواد تراتوژن، عفونت داخل رحمی می‌تواند در ایجاد acc موثر باشد. تشخیص براساس یافته‌های کلینیکی است، ولی افزایش

<sup>۱</sup> استادیار گروه کودکان دانشگاه علوم پزشکی ایران، بیمارستان اکبرآبادی (نویسنده مسئول)

<sup>۲</sup> دانشیار گروه کودکان دانشگاه علوم پزشکی ایران، بخش تحقیقات ژنتیک، بیمارستان اکبرآبادی

<sup>۳</sup> aplasia cutis congenital

تابلوی شماره (۱)			
طبقه بندی آپلازی مادرزادی پوست (Frieden)			
نوع وراثت	ناحیه مبتلا به acc	آنومالی‌های همراه	طبقه بندی
به صورت اتوزم غالب و یا اسپورادیک منتقل می‌شود	معمولا ضایعه در ورتکس مشاهده می‌شود	لب شکری-شکاف کام فیستول تراشه وازوفاز، رحم و سرویکس دوتایی، امفلوسل، کلیه پلی کیستک PDA	گروه ۱: acc طبقه بندی Frieden
اتوزم غالب	در ناحیه اسکالپ	کوتاهی اندام‌ها، سینداکتیلی، کلاب فوت فقدان ناخن انسفالوسل و کریپتورکدیسم، بیماری‌های مادرزادی قلب	گروه ۲: acc
اسپورادیک	محل ضایعه در اسکالپ منفرد یا متعدد	سفالوسل - کدورت قرنیه - عقب ماندگی ذهنی و تشنج	گروه ۳: acc
بستگی به شرایط	ناحیه شکم، لمبار، پوست سر و جاهای دیگر.	مننگومیوسل، استنوز کرانیال، لپتومننژیال، انفالوسل، گاستروشری	گروه ۴: acc
اسپرادیک	در ناحیه اسکالپ ضایعه به صورت مضرس و یا خطی و همچنین در ناحیه اندام‌ها مشاهده می‌شود.	شریان منفرد نافی، فلج اسپاستیک، دیستروفی ناخن، کلاب فوت، انسداد دستگاه گوارش	گروه ۵: acc
بستگی به نوع اپیدرمولیزیس، اتوزم غالب یا مغلوب	ناحیه اندام‌ها	ضایعات تاولی پوست و مخاط و ناخن‌های دفرمه، فقدان مادرزادی کلیه	گروه ۶: acc
اتوزم غالب و مغلوب	اندام‌ها پشت دست‌ها و پاها، اکستنسور دست‌ها	-	گروه ۷: acc
وراثتی نیست	ناحیه اسکالپ (با متممازول) و سایر نواحی با وارسیلا وهرپس	انوس بسته (متممازول) عفونت داخل رحمی (آبله مرغان و هرپس)	گروه ۸: acc
بستگی به نوع سندرم دارد.	اسکالپ و سایر نواحی	تریزومی ۱۳، دیسپلازی اکتودرمال - دیسژنری گونادها	گروه ۹: acc

## مواد و روش کار

از مهر ماه ۱۳۷۶ الی مهر ۱۳۸۴ در عرض نه سال ۲۰ نوزاد (۹ پسر و ۱۱ دختر) با ضایعات پوستی در بیمارستان اکبر آبادی متولد شدند، همه نوزادان بلافاصله پس از تولد شرح حال گرفته شد و معاینه گردید، سوابق مادر از نظر مراقبت‌های دوران بارداری، بیماری‌های حین بارداری، و مصرف داروها سؤال و یادداشت شد. و در نوزادان که نقص پوستی داشتند بررسی کروموزومی انجام شد. و بر حسب محل ضایعه و تعداد ضایعات پوستی و آنومالی‌های همراه

بر حسب کلاسیفیکاسیون Freiden دسته بندی شده‌اند که شرح آن در تابلوی شماره ۲ درج گردیده است.

## نتایج

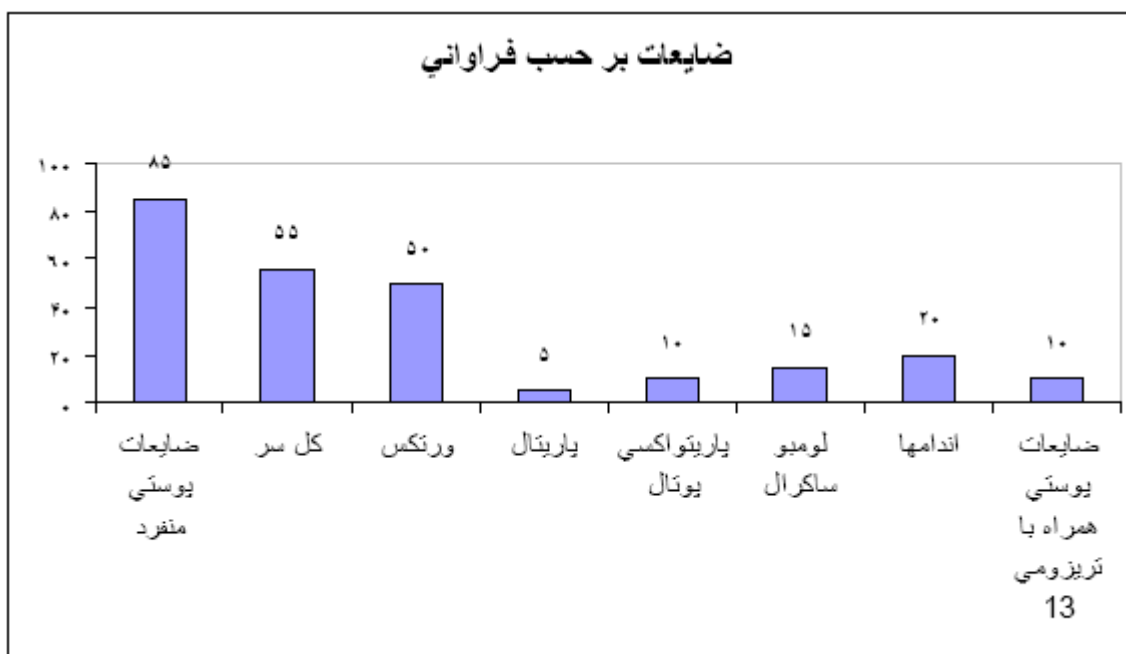
در گروه اول ۸ نوزاد ۲ نوزاد پسر و ۶ نوزاد دختر ضایعه پوستی در ناحیه سر داشتند بدون آنومالی دیگر ضایعات به صورت منفرد که ۶ مورد آن در ناحیه ورتکس سر بود، به صورت مدور و به اندازه یک تا دو سانتی‌متر یک مورد دیگر ضایعه در ناحیه پس سر به صورت بیضی به اندازه سه سانتی‌متر که به صورت اسکار و بدون مو

در گروه شش: یک نوزاد پسر که ضایعات تاولی به صورت اپیدرمولیز یس بولوزا، در هر دو اندام فوقانی و تحتانی که همراه با هیپوپلازی انگشتان دست و ناخن‌های دست‌ها و پاها بود. گروه هفت: یک نوزاد دختر با ضایعات تاولی در ناحیه اندام فوقانی و هیپوپلازی انگشتان دست و ناخن‌ها بود. در گروه هشت: یک نوزاد پسر که حاصل حاملگی سوم بود، و مادر سابقه پرکاری تیروئید داشت و به مدت دو سال سابقه مصرف متیمازول داشت، که مصرف دارو در طول حاملگی نیز ادامه یافته بود. نقص پوستی در ناحیه پاریتال چپ قرار داشت، به همراه آنوس بسته. یک نوزاد دختر نیز از مادری که معتاد به هروئین بود متولد شده، با ضایعه در ناحیه سر به اندازه ۲ در ۱ که در ناحیه اکسی پوت قرار داشت. در گروه نه: دو نوزاد دختر با acc در ناحیه parieto-occipital که همراه با تریزومی ۱۳ سندرم پاتو (patu) بود (تابلوی شماره ۲).

بود. یک مورد دیگر ضایعه در ناحیه پاریتال به اندازه نیم سانتیمتر به شکل گرد بود. در گروه دوم: یک مورد نوزاد دختر با ضایعه پوستی در ناحیه پاریتال متولد شده و همراه با هیپوپلازی شدید انگشت‌های دست و پا و هیپوپلازی ناخن‌ها بود. در گروه سوم: نوزادی که بتواند مشخصات طبقه بندی Frieden را کسب نماید، مشاهده نشد. در گروه چهارم: ۳ نوزاد پسر که ضایعه در ناحیه لمبوسا کرال قرار داشتند اندازه نقص پوست ۳ سانتیمتر که همراه با میلومنگوسل بود. در گروه پنجم: دو نوزاد که ضایعه در ناحیه ران‌ها و زانو‌ها، ساق پاها به صورت فقدان پوست زانوی راست، و ساق پاها دو طرف بود.

تابلوی شماره (۲): (۲۰ نوزاد متولد شده در بیمارستان اکبرآبادی)

وراثت	تعداد ضایعات	وضعیت جسمی	جنس	شکل ضایعه	آنومالی همراه	محل ضایعه	درصد	کلاسیفیکاسیون Freiden
اوتوزم غالب یا اسپرادیگ	۱	زنده	۲ پسر ۶ دختر	اولسرتیو	ندارد	ورتکس	۴۰٪	۱
اوتوزم غالب	۱	زنده	۱ دختر	اولسرتیو	هیپوپلازی انگشتان	پاریتال	۵٪	۲
اسپرادیگ	-	-	-	-	-	-	-	۳
بستگی به شرایط	۱	مرده	۳ پسر	توده ای شکل	میلومنگوسل	لمبو ساکرال	۱۵٪	۴
اوتوزم مغلوب یا غالب	۱	مرده	۲ پسر	اولسراتیو	-	اندام‌ها	۱۰٪	۵
اوتوزم غالب یا مغلوب	۴	مرده	۱ دختر	تاولی	اپیدرمولیز یس بولوزا	اندام‌ها	۵٪	۶
اوتوزم غالب یا مغلوب	۴	مرده	۱ دختر	اولسراتیو	-	پشت دست‌ها و اکستنسور ساعد	۵٪	۷
عوامل تراژون	۱	مرده	۱ پسر ۱ دختر	اولسراتیو	آنوس بسته	اسکالپ ورتکس اکسی پوت	۱۰٪	۸
سندرم‌های مختلف	۱	مرده	۲ دختر	اولسراتیو	تریزومی	پاریتو-اکسیپوتال	۱۰٪	۹



در این مطالعه ضایعات پوستی بیشتر موارد منفرد 85٪ و حدود 55٪ در ناحیه اسکالپ که 50٪ آن در ناحیه ورتکس، 5٪ در ناحیه پاریتال، 15٪ در ناحیه پاریتواکسی یوتال قرار داشت و در ناحیه لومبوساگرال نیز حدود 15٪، 20٪ در ناحیه اندامها، 15٪ موارد نیز به علت تریزومی 13 بوده است (تابلوی شماره 2).

جهت تشخیص در ماه‌های اول حاملگی با اندازه‌گیری الفافیتو پروتن (10) سرم مادر و همچنین میزان الفافیتو پروتن مایع آمنیوتیک که ممکن است افزایش نشان دهد، و فعالیت استیل کولین استراز (11) مایع آمنیوتیک نیز افزایش می‌یابد. ولی معمولاً تشخیص پس از تولد داده می‌شود، و براساس یافته‌های کلینیکی استوار است.

از لحاظ بافت شناسی فقدان کامل درم واپیدرم و یا کاهش عناصر موجود در پوست مانند فقدان فولیکول‌های مو و در موارد شدید (12) غدد عرق مشاهده شود، همچنین ممکن است بافت‌های زیر جلد، بافت همبند، استخوان و سخت شامه وجود نداشته باشد.

در مورد کلاس 8 طبقه بندی Frieden که در این مطالعه دو مورد ذکر شده است که در یک مورد مادر در طول حاملگی از قرص متی مازول به علت پرکاری تیروئید استفاده می‌نموده، که نوزاد به صورت آنوس بسته و acc در ناحیه سر متولد شد، نوزاد دیگر از مادر معتاد به هروئین به دنیا آمد که دچار ضایعه پوست سر و بافت همبند زیر جلد بود، و بافت استخوانی نیز دیفکت داشت. در موارد ضایعات منفرد و کوچک با استفاده از انتی بیوتیک‌های موضعی و پانسمان ناحیه مبتلا بهبودی، با تشکیل بافت اسکار بدون مو ایجاد می‌شود. در مورد ضایعات بزرگ در صورت مراقبت و بهبودی زخم

## بحث

acc یک انومالی نسبتاً نادر است، که هر دو جنس پسر و دختر به یک نسبت مشاهده می‌شود (6)، در نژادهای مختلف نیز مشاهده می‌شود. میزان شیوع آن دقیقاً مشخص نیست (7).

در مواردی که ضایعات پوستی کوچک است معمولاً با تشکیل اسکار کوچک بهبودی حاصل می‌شود، در مواردی که بافت استخوانی زیر ضایعه دیفکت کوچک دارد، خود به خود بسته می‌شود و احتیاج به مداخله ندارد.

ضایعات اندامها و تنه در صورتی که نوزاد در روزهای اول تولد به علت عفونت‌های شدید دچار سپتیسمی نشود و وزنده بماند، با تشکیل بافت اسکار بهبود می‌یابد (8).

acc یک گروه اختلالات هتروژن است که به صورت فقدان فوکال پوست بروز می‌نماید، و برحسب طبقه بندی Frieden به 9 دسته تقسیم شده است، و بستگی به محل ضایعه پوستی و انومالی‌های (7) همراه و نحوه وراثت دارد. بیشتر موارد به صورت اسپورادیک ظاهر می‌شود، ولی در بعضی موارد ارثی نیز به صورت اتوزم مغلوب و یا غالب به ارث می‌رسد. موارد اسپورادیک معمولاً به علت اختلال خون‌رسانی و اختلالات ایسکمیک (9) به شکل فقدان و هیپوپلازی ساختمان‌های بدن بروز مینماید. در حاملگی‌های دو قلو منوزیگوت یکی از قل‌ها در اواخر سه ماه اول مرده و جنین باقی مانده دچار acc می‌شود، در این حالت تئوری مطرح، اختلالات عروقی و اختلال گردش خون در جنین باقی مانده است. ضایعات پوستی ممکن است منفرد و یا متعدد باشد.

پوستی از آنتی بیوتیک جهت پیشگیری از سپسیس نوزادی استفاده نمود تا با تشکیل بافت اسکار بهبودی حاصل و سپس در صورت لزوم اقدامات ترمیمی انجام شود. در دوران نوزادی اقدامات درمانی و آگاهی بیشتر جامعه پزشکی جهت تشخیص و اقدامات به موقع درمانی جهت جلوگیری از مرگ و میر این نوزادان ضروری می‌باشد.

جهت بر طرف نمودن بافت اسکار می‌توان به طریقه جراحی (۸) مانند tissue expander و فلاپ نقص پوستی را بر طرف نمود، در ضایعات بزرگ مرگ و میر بالا و در مراکز مختلف از ۳۰ تا ۶۵ درصد گزارش شده است، در این مطالعه نیز حدود ۵۵ درصد بود.

### نتیجه گیری

به منظور جلوگیری از مرگ و میر نوزادان با نقص پوستی بهتر است از ابتدا از عفونت پیشگیری نمود و در موارد با ضایعات وسیع

### References:

1. Drolet BA, Baselga E, Gosain AK. Preauricular skin defects: a consequence of a persistent ectodermal groove. *Arch Dermatol* 1997; 133: 1551-4.
2. Pap GS. Congenital defect of the scalp and skull in three generations of one family. *Plast Reconst Surg* 1970;46: 194-6.
3. Sybert V. Aplasia cutis congenita. A report of 12 new families and review of the literature. *Pediatr Dermatol* 1985; 3:1-14.
4. Cambiaghi S, Gelmetti C, Nicolini U. Prenatal findings in membranous aplasia cutis. *J Am Acad Dermatol* 1998; 39: 638-40.
5. Frieden IJ. Aplasia cutis congenita: A clinical review and proposal for classification. *J Am Acad Dermatol* 1986; 14:646-60.
6. Martin RJ, Fanaroff AA, Walsh MC, Editors. *Fanaroff and Martin's neonatal-perinatal medicine*. Philadelphia: Mosby; 2006. P1713.
7. Richard E, Berman, Robert M, Kliegman. *Nelson textbook of pediatrics*. Philadelphia: WB Saunders; 2004. P 384.
8. Wexler A, Harris M, Lesavoy M. Conservative treatment of cutis aplasia. *Plast Reconstr Surg* 1990; 86: 1066-71.
9. Singman R, Asaikan S, Hotson G. Aplasia cutis congenita and arterialvenous fistula. *Arch Neurol* 1990; 47:1255-8.
10. Evers MJ, Steijlen PM, Hamel BJ. Aplasia cutis congenita and associated disorders. *Clin Genet* 1995; 47: 295-301.
11. Dror Y, Gelman-Kohan Z, Hagai Z, Juster-Reicher A, Cohen RN, Mogilner B. Aplasia cutis congenita, elevated alpha-fetoprotein and a distinct amniotic fluid acetylcholinesterase electrophoretic band. *Am J Perinatol* 1994; 11 :149-52.
12. Drolet BA. Developmental abnormalities. In: Eichenfield IJ, Editor. *Textbook of dermatology*. Philadelphia: WB Saunders; 2001. P. 126-35.