

## تأثیر حاد نانوذره دی اکسید تیتانیوم بر عملکرد و بافت کلیه

منیر دودی<sup>۱</sup>، محبوبه سترگی<sup>۲\*</sup>

تاریخ دریافت 1393/04/11 تاریخ پذیرش 1393/06/18

## چکیده

**پیش زمینه و هدف:** نانوذره دی اکسید تیتانیوم ممکن است برخی آسیب‌های احتمالی را برای محیط زیست و انسان‌ها ایجاد کند. در این تحقیق به بررسی تأثیر این نانوذره بر عملکرد کلیه و بافت آن پرداخته شده است.

**مواد و روش‌ها:** این مطالعه بر روی ۳۲ رت Wistar انجام شد. حیوانات به ۴ گروه تقسیم شدند: گروه کنترل (به میزان ۰/۵ میلی لیتر سرم فیزیولوژی)، گروه‌های دوم، سوم و چهارم (۰/۵ میلی لیتر نانوذره دی اکسید تیتانیوم با غلظت 10 ppm، 100 و ۳۰۰) به روش درون صفاقی دریافت کردند (۷ روز متوالی). روزهای اول، هفتم و چهاردهم بعد از تیمار خون‌گیری انجام شد. فاکتورهای بیوشیمیایی BUN، اسید اوریک و کراتینین اندازه‌گیری شد. بعد از ۱۴ روز، بافت کلیه حیوانات جدا گردید.

**یافته‌ها:** نتایج بیوشیمیایی این تحقیق نشان داد که بین گروه تیمار ۲ با گروه کنترل اختلاف معنی‌دار در میزان کراتینین در هفته اول مشاهده شد و در بقیه گروه‌های تیمار، اختلاف معنی‌داری مشاهده نگردید. میزان BUN, UA در تمام گروه‌های تیمار، هیچ‌گونه اختلاف معنی‌داری را با گروه کنترل نشان نمی‌دهند. نتایج هیستوپاتولوژیکی بافت کلیه: گروه تیمار ۱: دفرمه شدن جسمک‌های کلیوی و متراکم شدن شبکه گلومرولی، گروه تیمار ۲: تخریب کامل توبول‌های پروگزیمال - دیستال و جسمک‌های کلیوی - گروه تیمار ۳: دفرمه شدن اندک جسمک‌های کلیوی و افزایش حجم لومن در توبول‌های پروگزیمال و دیستال. **نتیجه‌گیری:** نتایج نشان داد که گروه تیمار ۲ نه تنها بر فاکتورهای کلیوی اثر گذاشته بود بلکه بافت کلیه را نیز به‌طور کامل تخریب نموده بود.

واژگان کلیدی: نانوذرات تیتانیوم، فاکتورهای کلیوی، سمیت

مجله پزشکی ارومیه، دوره بیست و پنجم، شماره هشتم، ص ۶۹۲-۶۸۴، آبان ۱۳۹۳

آدرس مکاتبه: فلاورجان، دانشگاه آزاد اسلامی واحد فلاورجان، تلفن: ۰۹۱۳۳۱۲۱۵۸۹

Email: doctor.setorgi@gmail.com

## مقدمه

سه فاکتور مهم برای سنجش عملکرد کلیه، کراتینین-اوره و اسید اوریک می‌باشد. همان‌طور که می‌دانیم میزان کراتینین خون به‌سرعت عملکرد گلومرول‌های کلیوی بستگی دارد که خود بیانگر کارایی کلیه‌ها می‌باشد. زمانی که مقدار کراتینین بیشتر از حد نرمال باشد موجب می‌شود تا عملکرد کلیه‌ها به‌طور جدی مختل گردد. از طرفی تنظیم اوره توسط کلیه‌ها یک بخش حیاتی از متابولیسم بدن را تشکیل می‌دهد. علاوه بر نقشی که اوره به‌عنوان حامل مواد زائد نیتروژن دار در بدن ایفا می‌کند، این ترکیب، در تبادلات جاری متقابل که در سیستم نفرون‌ها انجام می‌پذیرد، نقش دارد. همچنین، یکی از عوامل مهم بررسی سمیت نانوذرات بر کلیه، بررسی اسید اوریک می‌باشد (۲، ۳).

تقریباً ۹۵ درصد از تیتانیوم به‌صورت دی اکسید تیتانیوم وجود دارد که کاملاً نامحلول است و از نظر دمایی پایدار-ثابت و غیرقابل اشتعال می‌باشد. دی اکسید تیتانیوم به دلیل عملکرد نوری عالی و ویژگی‌های الکتریکی‌اش در بسیاری از عرصه‌ها دارای طیف وسیعی از کاربردها می‌باشد و اغلب از نظر فیزیولوژیکی برای انسان بی‌اثر در نظر گرفته می‌شود. با این وجود دی اکسید تیتانیوم در صورت استنشاق می‌تواند اثرات نامطلوب و زیانباری بر جوندگان داشته باشد. امروزه از اکسید تیتانیوم در تولید انواع رنگ‌ها، لوازم آرایشی و بهداشتی، ساخت سرامیک، ساخت فتوکاتالیست‌ها، تصفیه آب و فاضلاب و بسیاری از موارد دیگر استفاده می‌شود (۱).

<sup>۱</sup> استادیار، گروه میکروبیولوژی، دانشگاه آزاد اسلامی واحد فلاورجان، فلاورجان، ایران

<sup>۲</sup> استادیار، گروه زیست شناسی، دانشگاه آزاد اسلامی واحد ایذه، ایذه، ایران (نویسنده مسئول)

CC30 از نانوذره دی‌اکسید تیتانیوم با غلظت +1000 ppm  
 CC300 آب مقطر استریل دوبار تقطیر شرکت مرک آلمان  
 =غلظت 300ppm از نانوذره دی‌اکسید تیتانیوم  
 -آماده‌سازی حیوانات و خون‌گیری:

این مطالعه به‌صورت تجربی بر روی ۳۲ رت نر نژاد Wistar انجام شد. این حیوانات از دانشگاه علوم پزشکی شهرکرد خریداری و به‌منظور آماده‌سازی برای آزمایش به مدت دو هفته در لانه حیوانات دانشگاه آزاد اسلامی واحد فلاورجان نگهداری شدند. حیوانات در شرایط و درجه حرارت مناسب آزمایشگاهی (درجه حرارت ۲۲±۲) و نور کافی اتاق (12 ساعت روشنایی و ۱۲ ساعت تاریکی) نگهداری شدند. حیوانات دارای میانگین وزنی 225±25 g بودند و به ۴ گروه ۸ تایی تقسیم گردیدند.

این دسته‌ها شامل: گروه اول: گروه کنترل که به میزان ۰/۵ میلی‌لیتر سرم فیزیولوژی به‌صورت درون صفاقی دریافت کردند تا تأثیر شوک حاصل از تزریق در گروه‌های تیمار و کنترل یکسان گردد. به گروه دوم ۰/۵ میلی‌لیتر از نانوذره دی‌اکسید تیتانیوم با غلظت ۱۰-ppm به گروه سوم ۰/۵ میلی‌لیتر از نانوذره دی‌اکسید تیتانیوم با غلظت ۱۰۰-ppm به گروه چهارم ۰/۵ میلی‌لیتر از نانوذره دی‌اکسید تیتانیوم با غلظت ۳۰۰-ppm صورت درون صفاقی تزریق شد. این تزریقات به مدت ۷ روز متوالی انجام گردید. از موش‌های نامبرده روزهای اول، هفتم و چهاردهم بعد از تیمار خون‌گیری به عمل آمد. خون‌گیری از گوشه پلک چشم حیوانات به کمک لوله موئینه انجام گرفت. نمونه‌ها به مدت ۱۵ دقیقه سانتریفیوژ شده (۳۰۰۰ RPM/ Minute) و سرم آن‌ها جدا گردید. فاکتورهای بیوشیمیایی (BUN (Blood Urea Nitrogen، اسید اوریک و کراتینین با استفاده از کیت‌های بیوشیمیایی و دستگاه اتوانالایزر، Hitachi Automatic Analyzer 902 (Roche اندازه‌گیری شد.

تهیه مقاطع بافتی از کلیه رت‌های کنترل و تیمار جهت رنگ‌آمیزی:

بعد از ۱۴ روز تعدادی از موش‌های کنترل و تیمار شده از هر گروه پس از بیهوشی با اتر تشریح شده و مقاطع بافتی از کلیه آن‌ها جهت رنگ‌آمیزی با هماتوکسیلین - ائوزین تهیه و آماده گردید.

آنالیز آماری:

برای سنجش آماری داده‌ها از نرم‌افزار (SPSS v.19) استفاده شد. تمام نتایج به دست آمده به‌صورت Mean±SD محاسبه شده است. سطح معنی‌داری ۰/۰۵ < p برای تمامی آنالیزها در نظر گرفته شده است. از General Linear Models با روش‌های

تابه‌حال گزارش‌های کمی در زمینه سمیت یا اثرات جانبی این نانوذره بر سلول‌ها و جانداران مخصوصاً در شرایط In vivo ارائه شده است، از طرف دیگر تحقیقات بسیار محدود انجام‌شده در این زمینه، نتایج متضادی را به علت روش استفاده قطر و شکل نانوذره به همراه داشته است. در تحقیق حاضر، اثر تزریق درون صفاقی دوزهای مختلف دی‌اکسید تیتانیوم به غلظت‌های (۱۰، ۱۰۰، ۱۰۰۰ و ۳۰۰) به قطر ۱۵-۱۰ نانومتر و به شکل کرولی با درجه خلوص ۹۹/۹ درصد بر عملکرد کلیه (سنجش اوره، اسیداوریک و کراتینین) و بافت آن در موش‌های نر نژاد wistar، پس از گذشت ۷ و ۱۴ روز از زمان تیمار، موردبررسی قرار گرفت.

## مواد و روش‌ها

خصوصیات نانوذره دی‌اکسید تیتانیوم:

۲۵۰ میلی‌لیتر، دی‌اکسید تیتانیوم از شرکت نوترینوی تهران که به‌صورت تجاری از کشور اسپانیا این نانوذره را تهیه می‌کند، با مشخصات: قطر ۱۵-۱۰ نانومتر، درجه خلوص ۹۹/۹ درصد و غلظت ۱۰۰۰ ppm خریداری شد. برای اطمینان از صحت ابعاد نانوذرات با شناسنامه فوق‌الذکر یک گرم از نانوذره به دانشکده مهندسی مواد دانشگاه آزاد اسلامی واحد نجف‌آباد ارسال شد و این مرکز با آزمایشات Xray صحت این نانوذره و اندازه‌ی قطر آن را تأیید کرد. تصویر میکروسکوپ الکترونی (TEM) میکروسکوپ TEM مدل H600 کمپانی سازنده: Philips) از نانوذره مذکور بانضمام الگوی پراش اشعه X در ادامه نشان داده شده است (اشکال ۱ و ۲).

نانوذره دی‌اکسید تیتانیوم مورد استفاده به قطر ۱۵-۱۰ نانومتر و به شکل کرولی با ماهیت معدنی و روش سنتز مرطوب در فاز مایع (هم رسوبی) به‌صورت محلول بوده و دارای مشخصات زیر بود:  
 size: 10-15 nm - %21/2 rutile- %78/8 anatase  
 Density: 3/84 - (SSA) Specific surface area: 150 m<sup>2</sup>/g  
 gr/cc

- تهیه محلول مادر از نانوذره دی‌اکسید تیتانیوم:

- محلول مادر به روش زیر برای هرکدام از تیمارها بنا به دستورالعمل کارخانه سازنده از نانوذره دی‌اکسید تیتانیوم تهیه گردید:

از نانوذره دی‌اکسید تیتانیوم با غلظت +1000 ppm  
 آب مقطر استریل دوبار تقطیر شرکت مرک آلمان = غلظت  
 10ppm از نانوذره دی‌اکسید تیتانیوم  
 CC10 از نانوذره دی‌اکسید تیتانیوم با غلظت +1000 ppm  
 CC100 آب مقطر استریل دوبار تقطیر شرکت مرک آلمان =  
 غلظت 100 ppm از نانوذره دی‌اکسید تیتانیوم

manova برای مقایسه تأثیر نانوذره در سه سطح مختلف بر فاکتورهای BU، Cr و UA در مقایسه با گروه کنترل استفاده شد.

### یافته‌ها

در جداول زیر P1، P2 و P3 به ترتیب مقادیر P-Value مربوط با آزمون دانت (مقایسه فاکتور مربوطه با توجه به سطوح مختلف نانوذره در مقایسه با گروه کنترل با توجه به زمان مداخله) را نمایش می‌دهد. ستون آخر جداول نیز p.v مربوط به مقایسه میانگین نانوذره دی‌اکسید تیتانیوم در زمان‌های پایه، ۷ و ۱۴ روز پس از مداخله را نمایش می‌دهد که در صورت معنی‌داری از آزمون

paired-t برای مقایسه میانگین فاکتور مربوطه در زمان baseline با ۷ و ۱۴ روز پس از مداخله استفاده شد و p.v مربوطه در زیرنویس جدول ارائه شده است. طبق نتایج به‌دست‌آمده بین گروه تیمار ۲ (Tio<sub>2</sub> 100ppm) با گروه کنترل اختلاف معنی‌دار در میزان کراتینین در هفته اول مشاهده شد (p.v=0.009)؛ و در بقیه گروه‌های تیمار، اختلاف معنی‌داری مشاهده نگردید (p>0.05). همچنین بین گروه‌های تیمار اختلاف معنی‌دار مشاهده نشد (p>0.05). میزان BUN، UA در تمام گروه‌های تیمار، هیچ‌گونه اختلاف معنی‌داری را با گروه کنترل نشان نمی‌دهند (p>0.05).

**جدول (۱):** مقایسه فاکتورهای بیوشیمیایی Cr،(CRATININ)UA،(URIC ACID)BUN،(Blood Urea Nitrogen) در گروه‌های تیمار و کنترل در روزهای اول-یک هفته و دو هفته بعد

BUN	روز اول	بعد از یک هفته	بعد از دو هفته	p.v(friedman)
۱۰ ppm Tio <sub>2</sub>	۳.۷ ± ۲۴.۴	۳.۵±۲۶.۵	۴.۲±۲۵.۷	۰/۶۷۰
۱۰۰ ppm Tio <sub>2</sub>	۳±۲۳.۵	۳.۷±۲۳.۵	۴.۸±۲۶.۸*	۰/۰۴۳
۳۰۰ ppm Tio <sub>2</sub>	۱.۸±۲۳.۶	۳.۶±۲۴.۹	۷.۱±۲۱.۵	۰/۳۶۸
کنترل	۱.۲±۲۵	۴.۲±۲۸	۱.۸±۲۵.۷	۰/۱۱۴
P1	۰/۹۴۳	۰/۷۶۹	۰/۹۹۹	—
P2	۰/۵۳۷	۰/۰۶۳	۰/۹۴۷	—
P3	۰/۶۰۰	۰/۲۵۳	۰/۲۲۶	—

\* p.v=0.043 اختلاف با روز اول

Cr	روز اول	بعد از یک هفته	بعد از دو هفته	p.v(friedman)
۱۰ ppm Tio <sub>2</sub>	۰/۱۸±۰/۶۴	۰/۱۶±۰/۵۱	۰/۰۸±۰/۴۸	۰/۲۷۹
۱۰۰ ppm Tio <sub>2</sub>	۰/۲۷±۰/۷۹	۰/۱۳±*۰/۴۰	۰/۱۵±۰/۵۵	۰/۰۰۵
۳۰۰ ppm Tio <sub>2</sub>	۰/۲۱±۰/۷۴	۰/۲۱±۰/۴۸	۰/۱۱±۰/۶۰	۰/۰۴۰
کنترل	۰/۰۹±۰/۶۴	۰/۱۷±۰/۶۸	۰/۱۰±۰/۴۸	۰/۰۵۱
P1	۰/۹۹۹	۰/۱۶۳	۰/۹۹۹	—
P2	۰/۳۱۳	۰/۰۰۹	۰/۴۳۵	—
P3	۰/۶۱۹	۰/۰۶۸	۰/۰۹۲	—

\* p.v=0.001 اختلاف با روز اول

UA	روز اول	بعد از یک هفته	بعد از دو هفته	p.v(friedman)
۱۰ ppm Tio2	۰/۱۷±۴.۳۱	۰/۱۸±۴.۳۳	۰/۴۰±۴.۵۲	۰/۱۵۹
۱۰۰ ppm Tio2	۰/۳۱±۴.۴۲	۰/۱۷±*۴.۱۱	۰/۰۶±۴.۲۹	۰/۰۴۵
۳۰۰ ppm Tio2	۰/۱۹±۴.۴۵	۰/۲۷±۴.۲۱	۰/۳۶±۴.۵۶	۰/۵۱۳
کنترل	۰/۱۱±۴.۳۱	۰/۱۶±۴.۲۱	۰/۰۹±۴.۳۵	۰/۴۲۲
P1	۰/۹۹۹	۰/۵۴۹	۰/۴۵۳	-
P2	۰/۷۱۶	۰/۶۳۳	۰/۹۵۴	-
P3	۰/۵۶۱	۰/۹۹۹	۰/۲۹۰	-

\* p.v=0.018 اختلاف با روز اول

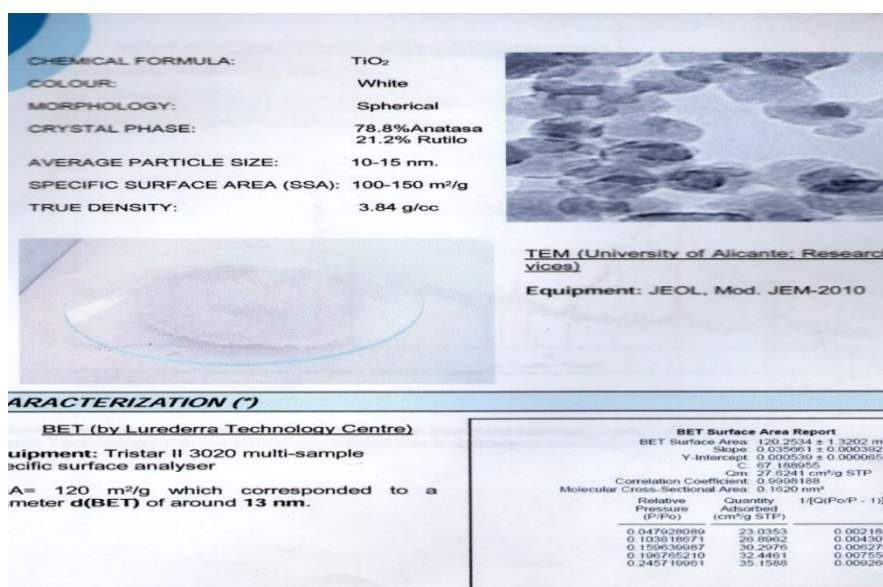
نتایج بافت‌شناسی کلیه:

الف- گروه تیمار ۱: دریافت‌کننده غلظت Tio2 10 ppm اسیدوفیلی کاهش یافته، جسمک‌های کلیوی دفرمه شده، فضاهای کیسولی وسیع‌تر و شبکه گلوامولی متراکم شده است. توپول‌های پروگزیمال و دیستال از هم قابل تشخیص نبوده و تا حدود زیادی دفرمه شده‌اند. در مدولا نیز توپول‌ها تا حدی از وضعیت طبیعی خود خارج شده‌اند. تغییرات پاتولوژیک در کورتکس مدولا قابل تشخیص است (شکل ۳، انتهای مقاله).

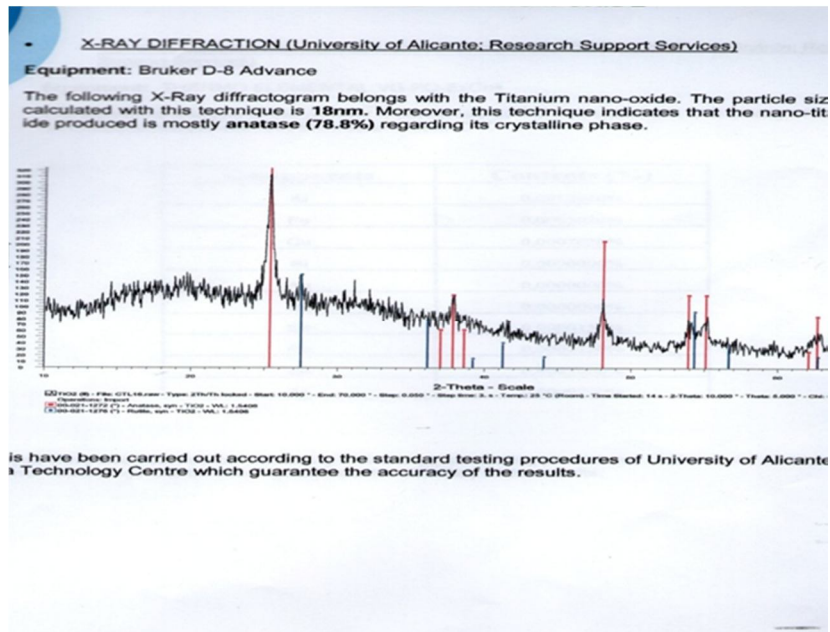
ب- گروه تیمار ۲: دریافت‌کننده غلظت Tio2: ۱۰۰ ppm تخریب کامل توپول‌های پروگزیمال - دیستال و جسمک‌های

کلیوی در کورتکس دلالت بر تأثیر شدید نانوذره در بافت کلیه دارد. در مدولا تغییرات به صورت هیپرتروفی هسته و پراکنده شدن آن‌ها به داخل فضای لومینال توپول‌ها می‌باشد (شکل ۴، انتهای مقاله).

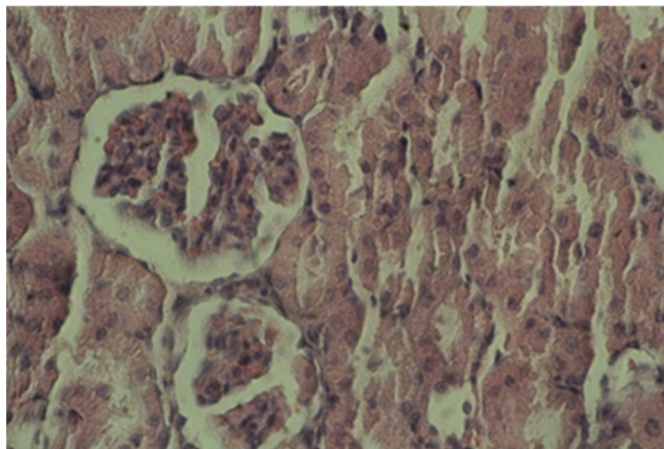
ج- گروه تیمار ۳: دریافت‌کننده غلظت Tio2 100 ppm کاهش خاصیت اسیدوفیلی، دفرمه شدن اندک جسمک‌های کلیوی و افزایش حجم لومن در توپول‌های پروگزیمال و دیستال در کورتکس و تا حدی پرخونی عروقی مشاهده گردید (شکل ۵، انتهای مقاله).



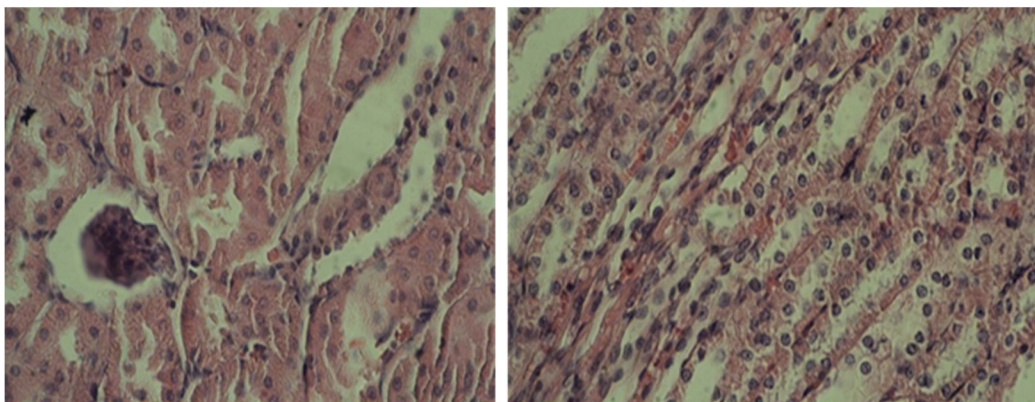
شکل (۱): تصویر TEM از نانوذره دی‌اکسید تیتانیوم



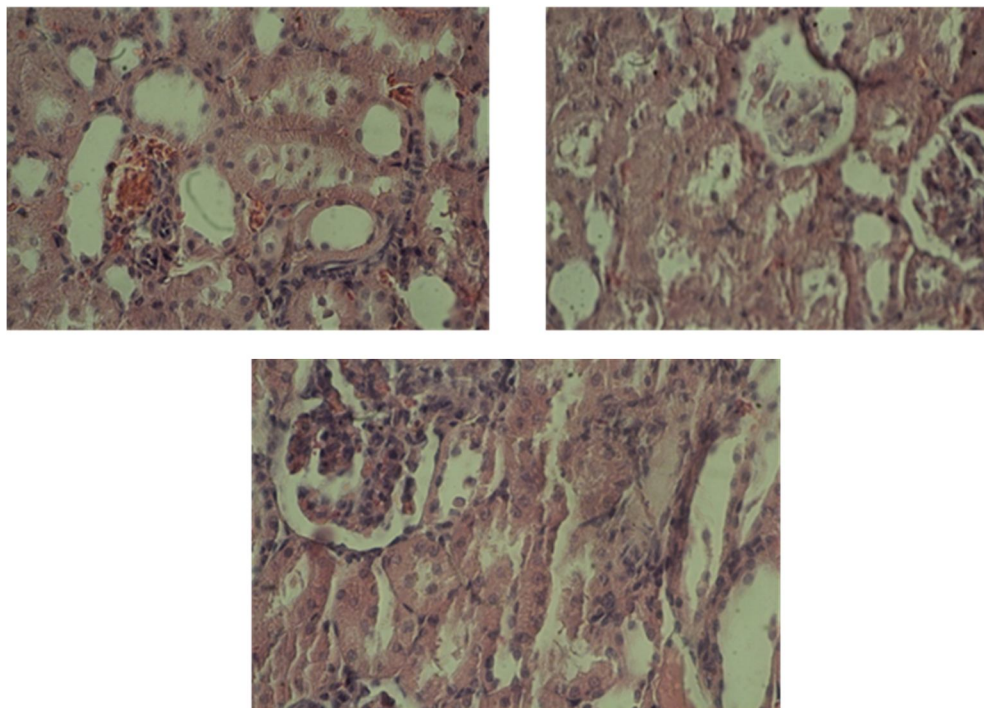
شکل (۲): تصویر X-RAY از نانوذره دی‌اکسید تیتانیوم



شکل (۳): بافت کلیه گروه تیمار ۱: Tio2 10ppm



شکل (۴): بافت کلیه گروه تیمار ۲: Tio2 100ppm



شکل (۴): گروه تیمار ۳:  $TiO_2$  300ppm

نه تنها تأثیری بر عملکرد کلیه ندارد بلکه هیچ تغییر پاتولوژیکی نیز در بافت کلیه ایجاد نمی‌کند (۴).

Huiling Liu و همکارانش سمیت بیوشیمیایی Nano-anatase دی‌اکسید تیتانیوم (به قطر 5nm) را در موش به مدت ۱۴ روز مطالعه کردند. میزان تجمع این نانوذره در بافت‌های بدن موش به ترتیب در بافت‌های زیر کمتر می‌شد: کبد، کلیه، طحال، شش، مغز و قلب. در این مطالعه شاخص‌های عملکرد کلیه مانند اوره و اسید اوریک کاهش معنی‌داری پیدا کرده بود. در تحقیق حاضر نیز میزان اوره کاهش یافت اما این کاهش از نظر آماری معنی‌دار نبود (۵).

در مطالعات Fabian et al در سال ۲۰۰۸ نشان داده شد که نانوذرات تیتانیوم دی‌اکسید توزیع و نفوذ خوبی را در بافت‌های کبد، طحال، کلیه و شش‌ها بدون اختلال بافتی از خود نشان می‌دهد و به‌مرور زمان با گذشت یک ماه از تزریق تراکم آن‌ها در اندام‌های مذکور کاهش یافت. در این مطالعه نانوذرات دی‌اکسید تیتانیوم سمیت قوی‌تری برای کبد در مقایسه با کلیه داشت که این مسئله از طریق نتایج هیستوپاتولوژیکی ثابت گردید که نشان داد تغییرات پاتولوژیکی در کلیه در پایین‌ترین حد در مقایسه با سایر بافت‌ها بود (۶).

Jinyuan, et al در سال ۲۰۰۸ سمیت حاد نانوذرات تیتانیوم با دوزهای (0, 324, 648, 972, 1296, 1944 or 2592mg kg<sup>-1</sup>) (1) را در شرایط In vivo در موش‌های بالغ بررسی کردند و تأثیر این نانوذره را بر میزان فاکتورهای کبدی و بافت‌های کبد، کلیه و

بحث‌نتایج بیوشیمیایی این تحقیق نشان داد که میزان اوره (BUN)، یک هفته و دو هفته پس از تیمار نسبت به گروه کنترل کاهش نشان داد، اما این کاهش از نظر آماری معنی‌دار نبود (به‌جز گروه تیمار دریافت کننده غلظت  $TiO_2$  100 ppm، در هفته دوم که افزایش نشان داد). میزان کراتینین یک هفته پس از تیمار کاهش و دو هفته پس از تیمار افزایش را نشان داد که از نظر آماری معنی‌دار نبود (به‌جز گروه تیمار دریافت کننده غلظت  $TiO_2$  100 ppm که در هفته اول که میزان کاهش آن معنی‌دار بود). همچنین میزان اسید اوریک در هفته اول و دوم در همه گروه‌ها افزایش یافته بود (به‌جز گروه تیمار دریافت کننده غلظت  $TiO_2$  100 ppm که کاهش یافته بود).

نتایج هیستوپاتولوژیکی بافت کلیه نیز در هر سه گروه تیمار نشان‌دهنده تغییرات شدید در این بافت در هر دو بخش مدولا و کورتکس بود که به‌ویژه این تغییرات در گروه تیمار دریافت کننده غلظت  $TiO_2$  100 ppm آشکارتر بود.

Liang و همکارانش اثرات استنشاق نانوذره دی‌اکسید تیتانیوم (قطر ۵۰ نانومتر) بر روی کلیه و کبد را بررسی کردند. پس از ۷ روز از تیمار، بافت‌های کبد و کلیه رت‌ها جهت انجام آزمایش‌های هیستوپاتولوژیکی از بدن آن‌ها خارج گردید. در این مطالعه هیچ تغییر پاتولوژیکی در بافت‌های کبد و کلیه مشاهده نگردید. نتایج این تحقیق نشان داد که استنشاق نانوذره دی‌اکسید تیتانیوم موجب ایجاد استرس اکسیداتیو در کلیه‌ها می‌گردد اما

نانومتر در دوز ۵ گرم بر کیلوگرم از وزن بدن اثر سمی بر روی آن‌ها ایجاد کرده‌اند. آن‌ها این کار را به روش تزریق وریدی و درون صفاقی هم انجام دادند و به دلیل متراکم شدن این نانوذرات در کلیه، تغییرات پاتولوژی کلیه و سمیت شبه نفرونی را به صورت التهاب گلومرول‌های کلیوی مشاهده کردند. محققین دریافتند که ذرات تیتانیوم دی‌اکسید می‌تواند به بافت‌های بدن منتقل شود و از طریق جذب به وسیله مجاری روده و معده به بافت‌های دیگر بدن نیز انتقال یابد (۱۱). نتایج هیستوپاتولوژی این تحقیق نیز بسیار مشابه نتایج محققین فوق‌الذکر بود.

### نتیجه‌گیری

نتایج این تحقیق نشان داد که تزریق درون صفاقی نانوذره دی‌اکسید تیتانیوم موجب ایجاد استرس اکسیداتیو در کلیه‌ها می‌گردد و تغییرات پاتولوژیکی شدید در بافت کلیه ایجاد می‌کند اما تأثیری بر عملکرد کلیه ندارد. علت تفاوت در توزیع و نفوذ بافتی و آسیب بافتی نانوذرات در مطالعات مختلف احتمالاً تفاوت در روش سنتز آن‌ها می‌باشد که منجر به تغییر در اندازه-شکل و خواص فیزیکی و شیمیایی دیگر در نانوذرات شده است؛ بنابراین تأثیر و برهم‌کنش چنین نانو ذراتی با سلول‌ها و بافت‌های بدن جانور متفاوت خواهد بود (۱۲).

شناخت مکانیسم خاص نانوذرات و نحوه واکنش آن‌ها نیازمند تحقیقات بسیار گسترده‌ای در این زمینه است. هنگامی که نانوذرات در یک بافت انباشته شوند ممکن است به درون سلول‌ها جذب شوند و یا اینکه جذبی صورت نگیرد. اگر این ذرات جذب شوند جایگزینی نهایی در لیزوزوم یا سیتوپلاسم سلول وابسته به ویژگی‌های نانوذره خواهد بود. اگر نانوذره در سیتوپلاسم مستقر شود حضور برخی مواد درشت‌دانه می‌تواند باعث ایجاد آسیب مستقیم یا مرگ سلول در اثر این تعاملات شود (۱۳).

### تشکر و قدردانی

این مقاله حاصل طرح تحقیقاتی مصوب دانشگاه آزاد اسلامی واحد ایذه بوده و با حمایت مالی معاونت پژوهشی آن دانشگاه در دانشگاه آزاد اسلامی واحد فلاورجان انجام شده است. بدین‌وسیله از کلیه کارکنان این واحد دانشگاهی بخصوص سرکار خانم مهندس شاهسار و آقایان موسوی و صادقی که در این امر ما را یاری کردند نهایت تشکر و سپاسگزاری را داریم.

ریه در زمان‌های مختلف (۲۴ ساعت-۴۸ ساعت-۷ روز و ۱۴ روز) بررسی کردند. نتایج این تحقیق نشان داد که میزان آوره هیچ تغییر معنی‌داری نکرده بود. همچنین تغییرات هیستوپاتولوژیکی کلیه در گروه‌های تیمار با غلظت بالای نانوذره دی‌اکسید تیتانیوم، آماس گلومرول، اتساع و تجمع مایع‌های پروتئینی در توبول‌های کلیوی را نشان داد (۷). نتایج محققین اخیر مشابه نتایج تحقیق حاضر است.

در مطالعات قبلی گزارش شده بود که نیمه‌عمر بالای نانوذره دی‌اکسید تیتانیوم موجب می‌شود که ترشح آن از کلیه‌ها با مشکل مواجه گردد؛ بنابراین کلیتاً این نانوذره در شرایط *in vivo* به‌سختی انجام می‌شود. همچنین مشخص شده است که یون‌های تیتانیوم به داخل بافت‌های اطراف آزاد شده، به محیط داخلی بدن رسیده و سپس به داخل ادرار ترشح می‌گردد (۸).

برنامه بین‌المللی امنیت شیمیایی (International Program on Chemical Safety) در سال ۱۹۸۲ نشان داد که بیشتر تیتانیوم هضم شده به داخل ادرار ترشح شده و به‌وسیله ارگانیسم‌ها جذب نمی‌گردد. به نظر می‌رسد که نانوذره دی‌اکسید تیتانیوم سمیت قوی‌تری در کبد نسبت به کلیه ایجاد می‌کند.

مطالعات قبلی نیز نشان داده است که نانوذرات می‌توانند از روده کوچک عبور کرده و به داخل خون، مغز، شش، کلیه، طحال، معده و روده منتشر و پخش شوند (۹).

Liang و همکاران در سال ۲۰۰۹ به‌منظور بررسی اثرات نانوذرات دی‌اکسید تیتانیوم بر روی عملکرد کلیه و کبد و ارتباط تغییرات با استرس اکسیداتیو، رت‌های نژاد، Sprague-Dawley تحت تأثیر نانوذره دی‌اکسید تیتانیوم با دو ناحیه سطحی مختلف (TiO<sub>2</sub>-S50): 50 m(2)/g, TiO<sub>2</sub>-S210): 210 m(2)/g) و دو دوز 0.5, 5, or 50 mg/kg (از طریق استنشاق) قرار گرفتند. بعد از ۷ روز این نانوذرات هیچ‌گونه سمیت حادی را در عملکرد کبد و کلیه ایجاد نکردند. همچنین هیچ تغییر پاتولوژیک در بافت کبد و کلیه مشاهده نگردید. نتایج حاصل از این تحقیق نشان داد که استنشاق نانوذره دی‌اکسید تیتانیوم اگرچه موجب استرس اکسیداتیو در کبد و کلیه شد، اما هیچ تأثیری بر عملکرد کلیه و کبد نداشت (۱۰). نتایج بیوشیمیایی تحقیق حاضر مانند مطالعه فوق‌الذکر است.

Wang و همکاران در سال ۲۰۰۷ از طریق خوراندن نانوذرات تیتانیوم دی‌اکسید به موش‌های بالغ و ارزیابی آن‌ها پس از دو هفته مشاهده کردند که این نانوذرات با اندازه‌های ۲۵ و ۸۰

**References:**

1. Mital GS, Manoj T. A review of tio2 nanoparticles. *Chinese sci bull* 2011; 56:1639-57.
2. Abdelhalim MAK, Abdelmottaleb Moussa SA. The gold nanoparticle size and exposure duration effect on the liver and kidney function of rats: In vivo. *Saudi J Biol Sci* 2013;20(2):177-81.
3. Zhang XD, Wu HY, Wu D, Wang YY, Chang JH, Zhai ZB, et al. Toxicologic effects of gold nanoparticles in vivo by different administration routes. *Int J Nanomedicine* 2010; 5:771-81.
4. Liang Ge\_yu, PU Yue\_pu, YIN Li\_hong, LIU Ran, YE Bing, SU Yao\_yao, et al. Effects of Transbronchial TiO<sub>2</sub> Nanoparticles Poisoning on Liver and Kidney in Rats. *Carcinogenesis, Tratogenesis & mutagenesis* 2009; 21(2): 81-4.
5. Liu H, Ma L, Zhao J, Liu J, Yan J, Ruan J, et al. Biochemical toxicity of nano-anatase TiO<sub>2</sub> particles in mice. *Biol Trace Elem Res* 2009;129(1-3):170-80.
6. Fabian E, Landsiedel R, Ma-Hock L, Wiench K, Wohlleben W, van Ravenzwaay B. Tissue distribution and toxicity of intravenously administered titanium dioxide nanoparticles in rats. *Arch Toxicol* 2008;82(3):151-7.
7. Chen J, Dong X, Zhao J, Tang G. In vivo acute toxicity of titanium dioxide nanoparticles to mice after intraperitoneal injection. *J Appl Toxicol* 2009;29(4):330-7.
8. Jacobs J, Skipor AK, Urban J, Galante RM. Release and excretion of metal in patients who have a total hip replacement component made of titanium base alloys. *J Bone Joint Surg* 1991; 73: 1475-86.
9. Hillyer JF, Albrecht RM. Gastrointestinal persorption and tissue distribution of differently sized colloidal gold anoparticles. *J Pharm Sci* 2001; 90: 1927-36.
10. Liang G, Pu Y, Yin L, Liu R, Ye B, Su Y, et al. Influence of different sizes of titanium dioxide nanoparticles on hepatic and renal functions in rats with correlation to oxidative stress. *J Toxicol Environ Health A* 2009; 72(11-12):740-5.
11. Wang J, Zhou G, Chen C, YU H, Wang T, ET AL. Acute toxicity and biodistribution of different sized titanium dioxide particles in mice after oral administration. *Toxicology letters* 2007;168: 176-85.
12. Chaves SB, Lacava LM, Lacava ZGM. Light microscopy and magnetic resonamce characterization of a DSMA cotated madnetic fluid in mice. *IEEE Transactions on magnetic* 2002; 38(5): 3231-3.
13. Shi JW, Zhang F, Zhao YL, Chai ZF. Acute toxyty of nano and micro scale zinc powder in healthy adult mice. *Toxicology letters* 2006; 161:115-23.



## EFFECTS OF DIOXID-TITANIUM NANOPARTICLES ON FUNCTION AND TISSUE OF KIDNEY

Monir Doudi<sup>1</sup>, Mahbubeh Setorki<sup>2\*</sup>

Received: 2 Jul, 2014; Accepted: 9 Sep, 2014

### Abstract

**Background & Aims:** Nano TiO<sub>2</sub> may generate potential harm to the environment and humans. In this paper the effect of nano TiO<sub>2</sub> particles on the function and tissue of the kidney was investigated.

**Material and Methods:** A total of 32 Wistar rats were randomly divided into 4 groups: control (treated with 0.5 ml normal saline) and three experimental groups. Groups 1, 2 and 3 received 0.5 ml of solution containing 10, 100, 300 ppm Cu nanoparticle via IP injection for 7 successive days, respectively. The effects of nanoparticles Tio<sub>2</sub> serum biochemical levels serum BUN (blood urea nitrogen), uric acid, and ceratinin were evaluated at various time points (1, 7 and 14 days). After 14 days, the kidney tissue was collected and investigated.

**Results:** According to the results of this study, the creatinine levels between treatment groups 2 with control group differed significantly in the first week. In all groups, the mean level of BUN and uric acid did not significantly differ compared to the control group. The analysis of histopatological kidney tissue showed as follows: in group 1 deforming of renal corpuscular and compacting of plexus glomerulus; in group 2, wasting of proximal and distal tubules; in group 3, deformed corpuscular renal and increasing of lumen volume in proximal and distal tubules.

**Conclusion:** It is indicated that group 2 was not only affected on factors of kidney, but also leads to the destruction of renal tissue.

**Keywords:** Tio<sub>2</sub> nanoparticles, Renal factors, Toxicity

**Address:** Islamic azad University, Falavarjan Branch, Falavarjan, Iran

**Tel:** +98 9133121589

**Email:** doctor.setorgi@gmail.com

SOURCE: URMIA MED J 2014; 25(8): 692 ISSN: 1027-3727

<sup>1</sup> Assistant Professor, Department of Microbiology, Islamic Azad University, Falavarjan Branch, Falavarjan, Iran

<sup>2</sup> Assistant Professor, Department of Biology, Islamic Azad University, Ilzeh Branch, Ilzeh, Iran (Corresponding Author)