

گزارش چند مورد واریاسیون نادر در شاخه‌های شریان آگزیلاری

قاسم سازگار*^۱، محمد جواد سعیدی بروجنی^۲، الناز خرداد^۳

تاریخ دریافت 1392/02/01 تاریخ پذیرش 1391/04/04

چکیده

شریان آگزیلاری ادامه‌ی شریان ساب کلوین است که دیواره‌های آگزیلار را مشروب می‌سازد و در بازو به نام شریان براکیال ادامه‌ی مسیر می‌دهد. تا کنون واریاسیون‌های متنوعی از شریان آگزیلاری و شاخه‌های آن گزارش شده است. با توجه به اینکه خون رسانی اندام فوقانی به عهده‌ی عروق فوق می‌باشد شناخت شاخه‌ها و واریاسیون‌های آن‌ها امری مهم به نظر می‌رسد. در موردی که ما گزارش داده‌ایم: شریان توراکو دورسال که در حالت عادی ادامه‌ی شریان ساب اسکاپولار است از شریان توراسیک خارجی جدا شده و با آن تنه‌ی مشترک دارد. شریان ساب اسکاپولار که از قسمت سوم شریان آگزیلاری جدا می‌شود از بین دو ریشه‌ی عصب مدین عبور کرده و به شریان پروفوندا براکیالی تبدیل می‌شود. این در حالی است که در شرایط طبیعی شریان پروفوندا براکیالی از شریان براکیال جدا می‌شود. همچنین شریان‌های سیرکومفلکس هومرال قدامی و خلفی که در حالت نرمال از قسمت سوم آگزیلاری جدا می‌شوند، از شریان ساب اسکاپولار جدا می‌شوند. توجه به امکان وجود بالقوه‌ی چنین واریاسیون‌هایی در اندام فوقانی می‌تواند برای جراحان و آناتومیست‌ها ارزشمند باشد و به جراحان در کاهش امکان اشتباه و همچنین در کاهش عوارض جراحی کمک کند.

کلید واژه‌ها: واریاسیون، شریان آگزیلاری، شریان ساب اسکاپولار، شریان پروفوندا براکیالی، شریان توراکو دورسال

مجله پزشکی ارومیه، دوره بیست و چهارم، شماره ششم، ص ۴۷۱-۴۶۷، شهریور ۱۳۹۲

آدرس مکاتبه: دانشگاه علوم پزشکی مشهد، دانشکده‌ی پزشکی، گروه علوم تشریحی و بیولوژی سلولی، تلفن: ۰۵۱۱-۸۰۰۲۴۸۳

Email: sazegargh@mums.ac.ir

مقدمه

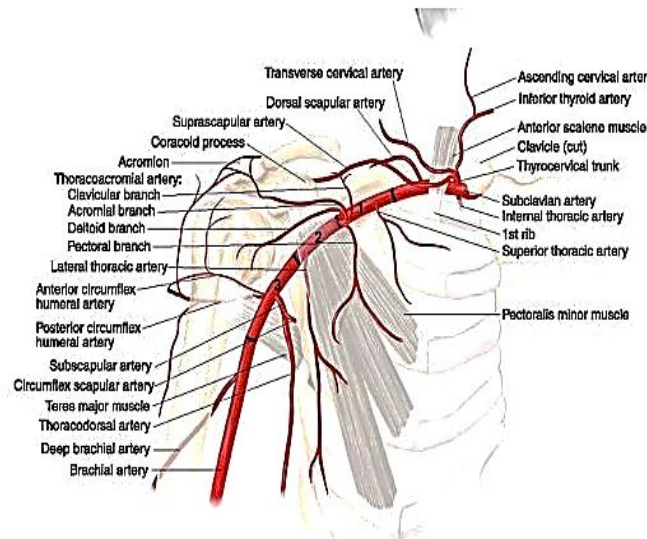
خون رسانی به مفصل آرنج دارد، از دیگر شاخه‌های جانبی براکیال می‌توان به شریان‌های طرفی اولنار فوقانی و تحتانی نیز اشاره کرد (۲، ۱) (شکل ۱). تاکنون واریاسیون‌های زیادی از شریان‌های آگزیلاری، براکیال و شاخه‌های آن‌ها گزارش شده است از جمله تقسیم شدن قسمت سوم شریان آگزیلاری به دو شاخه‌ی براکیال سطحی و عمقی (۳)، شریان آگزیلاری دو شاخه (۴)، شریان آگزیلاری نا بجا و نزول به عمق شبکه‌ی بازویی (۵)، وجود شاخه‌های ارتباطی بین شریان‌های آگزیلاری و براکیال (۶) و غیره. گزارش حاضر نیز بیان کننده‌ی واریاسیون‌های شاخه‌های شریان آگزیلاری و براکیال می‌باشد که می‌تواند برای جراحان، آناتومیست‌ها و رادیولوژیست‌ها حائز اهمیت باشد.

شریان ساب کلوین در کنار خارجی دنده‌ی اول به شریان آگزیلاری تبدیل شده و با عبور از حفره‌ی آگزیلار تا کنار تحتانی عضله‌ی ترس مازور ادامه می‌یابد و از آن به بعد شریان براکیال نامیده می‌شود. شریان آگزیلاری توسط عضله‌ی پکتورالیس مینور به سه قسمت تقسیم می‌شود و شریان‌های توراسیک فوقانی، توراکو آکرومیال، توراسیک خارجی، ساب اسکاپولار و سیر کومفلکس هومرال قدامی و خلفی شاخه‌های جانبی آن می‌باشند. سپس شریان آگزیلاری به شریان براکیال تبدیل می‌شود که طول بازو را طی می‌کند، در بازو شاخه‌ی نسبتاً درشتی به نام پروفوندا براکیالی از شریان براکیال جدا می‌شود که اهمیت زیادی در

^۱ استادیار گروه علوم تشریحی و بیولوژی سلولی، دانشکده‌ی پزشکی، دانشگاه علوم پزشکی مشهد، مشهد، ایران (نویسنده مسئول)

^۲ دانشجوی کارشناسی ارشد علوم تشریحی و بیولوژی سلولی، دانشکده‌ی پزشکی، دانشگاه علوم پزشکی مشهد، مشهد، ایران

^۳ دانشجوی کارشناسی ارشد علوم تشریحی و بیولوژی سلولی، دانشکده‌ی پزشکی، دانشگاه علوم پزشکی مشهد، مشهد، ایران

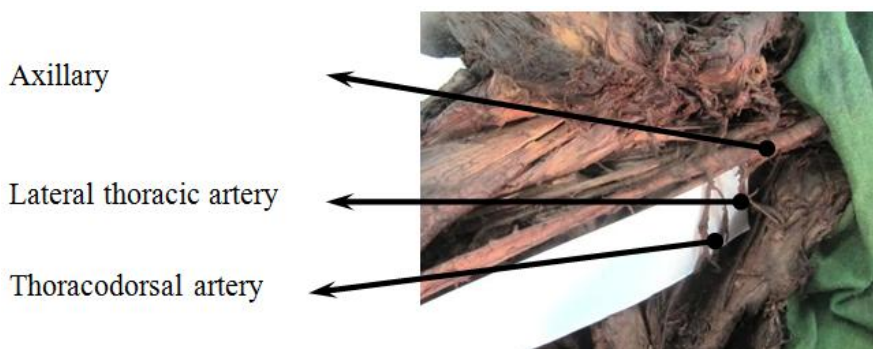

شکل شماره (۱): الگوی طبیعی خون رسانی ناحیه آگزیلا و بازو

شرح گزارش

در هنگام تشریح اندام فوقانی راست یک مرد تقریباً ۴۵ ساله‌ی نژاد سفید در بخش تشریح دانشکده‌ی پزشکی مشهد، به واریاسیون‌های چندگانه‌ای در الگوی خون رسانی اندام فوقانی برخورد کردیم که در صدد گزارش آن‌ها بر آمدیم، در موردی که ما تشریح کردیم، شریان توراکو دورسال که در حالت عادی ادامه‌ی

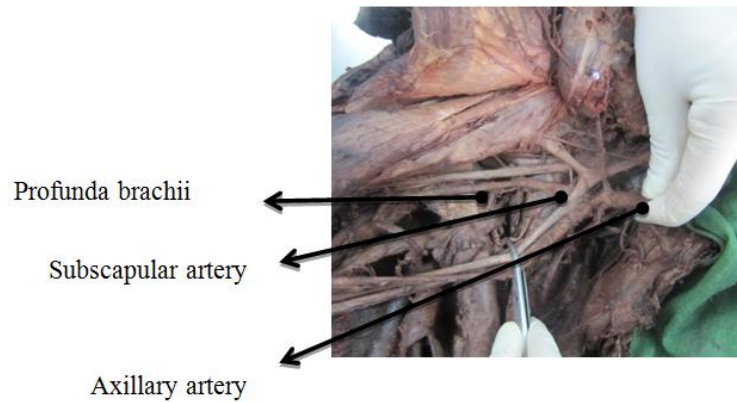
شریان ساب اسکاپولار پس از جدا شدن سیر کومفلکس اسکاپولار است، با شریان توراسیک خارجی تنه‌ی مشترکی دارد (شکل ۲)، شریان توراسیک خارجی در جدار خارجی توراکس به همراه عصب لانگ توراسیک طی مسیر کرده و به جدار توراکس خون‌رسانی می‌کند.



شکل شماره (۲): تنه‌ی مشترک شریان‌های توراسیک خارجی و توراکو دورسال

شریان پروفوندا براکیئی تبدیل می‌شود، ادامه‌ی مسیر شریان پروفوندا براکیئی با مسیرهای اشاره شده در متون معتبر آناتومی تفاوتی نداشت. (شکل ۳)

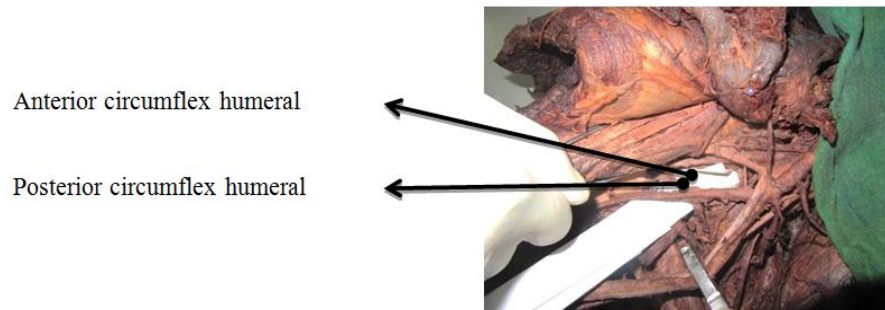واریاسیون دیگری که در حین تشریح ما مشخص شد این بود که شریان ساب اسکاپولار پس از دادن شاخه‌هایی به عضله‌ی ساب اسکاپولاریس از بین دو ریشه‌ی عصب مدین عبور کرده و به



شکل شماره (۳): شریان ساب اسکاپولار پس از عبور از بین دو ریشه‌ی عصب مدین به شریان پروفوندا براکیالی تبدیل می‌شود

شریانی، شریان سیر کومفلکس هومرال خلفی قطور تر از قدامی بود که از این نظر تفاوتی با موارد طبیعی نداشت. خاطر نشان می‌شود واریاسیون قابل گزارشی در شبکه‌ی عصبی براکیال و شاخه‌های آن دیده نشد.

واریاسیون دیگری که در این جسد مشاهده شد منشأ شریان‌های سیرکومفلکس هومرال قدامی و خلفی بود، این شریان‌ها در حالت عادی از بخش سوم شریان آگزیلاری جدا می‌شوند ولی در موردی که ما تشریح کردیم این شریان‌ها هر دو از شریان ساب اسکاپولار جدا شده بودند. (شکل ۴) از نظر ضخامت



شکل شماره (۴): منشعب شدن شریان‌های سیر کومفلکس هومرال خلفی و سیرکومفلکس هومرال قدامی از شریان ساب اسکاپولار

خون‌رسانی به اندام فوقانی و جدار توراکس بسیار مورد توجه آناتومیست‌ها قرار می‌گیرد و واریاسیون‌های متفاوتی از آن‌ها گزارش شده است که از آن جمله می‌توان به تقسیم شدن قسمت سوم شریان آگزیلاری به دو شاخه‌ی براکیال سطحی و عمقی (۳)، شریان آگزیلاری دو شاخه (۴)، شریان آگزیلاری نا بجا و نزول به عمق شبکه‌ی بازویی (۵)، وجود شاخه‌های ارتباطی بین شریان‌های آگزیلاری و براکیال (۶)، وجود شریان توراکودورسال فرعی دوطرفه (۱۰)، تقسیم شدن شریان آگزیلاری به دو شاخه‌ی براکیال داخلی و پروفوندا براکیالی خارجی (۱۱)، منشعب شدن بیشتر شاخه‌های شریان آگزیلاری از یک تنه‌ی مشترک از بخش

بحث

واریاسیون‌ها یکی از مباحث مهم علم آناتومی می‌باشند که کمک‌های قابل توجهی به جراحان ارائه می‌دهند، در این بین واریاسیون‌های مهم شریان‌های اندام فوقانی توجه بسیاری از آناتومیست‌ها را به خود جلب کرده است چرا که واریاسیون‌ها در شاخه‌ها و مسیرهای این شریان‌ها از نظر کلینیکی و جراحی بسیار حائز اهمیت هستند (۸،۷). نسبت میزان شیوع واریاسیون‌ها در سمت راست به چپ ۲ به ۱ گزارش شده است (۹) در موردی که ما گزارش دادیم نیز مجموعه‌ی واریاسیون‌ها در اندام فوقانی راست مشاهده شد. واریاسیون‌های شاخه‌های شریان آگزیلاری به علت

بسیار ضروری به نظر می‌رسد. در کل موردی که ما به توصیف آن پرداختیم مجموعه‌ای از واریاسیون‌ها بود که اجتماع آن‌ها در کنار هم بسیار نادر و تا کنون گزارش نشده بود این واریاسیون‌ها می‌تواند مشکلاتی در تزریقات شریانی و اعمال جراحی ناحیه‌ی آگزیلا، بازو و آرنج ایجاد کند و از آنجایی که در اعمال جراحی باز قلب و پیوند کبد لازم است کاتتر در شریان براکیال برای اندازه‌گیری میزان فشار خون تهاجمی قرار گیرد، واریاسیون‌های فوق می‌تواند مشکلاتی برای جراح یا متخصص بیهوشی ایجاد کند. با توجه به مواجهه جراحان با این چنین واریاسیون‌هایی، به نظر می‌رسد آگاهی از آن‌ها نقش مهمی در کاهش خطاهای پزشکی و کم کردن عوارض احتمالی حین عمل جراحی داشته باشد.

دوم شریان (۱۲)، منشعب شدن شریان اولنار سطحی از شریان آگزیلاری (۱۳) و جدا شدن شریان پروفوندا براکیئی از بخش خلفی خارجی شریان براکیال (۱۴) غیره اشاره کرد در بین واریاسیون‌های متعددی که در گزارش حاضر به آن‌ها اشاره شد، واریاسیون مرتبط با شریان پروفوندا براکیئی از اهمیت بیشتری برخوردار است، این شریان در شرایط طبیعی در کنار تحتانی عضله‌ی ترس ماژور از بخش خلفی- داخلی شریان براکیال جدا می‌شود و در خون رسانی به استخوان بازو و تشکیل شبکه‌ی آناسوموتیک اطراف مفصل آرنج نقش مهمی دارد (۲۰۱) در موردی که ما تشریح کردیم این شریان امتداد شریان ساب اسکاپولاریس بود که آگاهی از آن برای رادیولوژیست‌ها و جراحان

References:

1. Standring S. Grays Anatomy 39th ed. London: Elsevier; 2005. P.846-84.
2. Snell RS. Clinical anatomy for medical students. The upper limb. Snell R S. 6th ed, Lippincott Williams And Wilkins: NewYork; 2000.P. 425-9.
3. VijayaBhaskar P, Ritesh R, Shankar PR. Anomalous branching of the axillary artery: a case report. Kathmandu Univ Med J (KUMJ) 2006;4(4):517-9.
4. Bigeleisen PE. The bifid axillary artery. J Clin Anesth 2004;16(3):224-5.
5. Honma S, Kawai K, Koizumi M, Kodama K. Aberrant axillary artery descending deep beneath the brachial plexus. Anat Sci Int 2003;78(2):114-9.
6. Uzun A, Seelig LL Jr. The anastomotic artery connecting the axillary or brachial artery to one of the forearm arteries. Folia Morphol (Warsz) 2000;59(3):217-20.
7. Jurjus A, Sfeir R, Bezirdjian R. Unusual variation of the arterial pattern of the human upper limb. Anat Rec 1986;215: 82-3.
8. Tountas CH, Bergman RA. Anatomic variations of the upper extremity. New York: Elsevier Churchill Livingstone; 1993.
9. Rodríguez-Baeza A, Nebot J, Ferreira B, Reina F, Pérez J, Sañudo JR, et al. An anatomical study and ontogenetic explanation of 23 cases with variations in the main pattern of the human brachio-antebrachial arteries. J Anat 1995;187 (Pt 2):473-9.
10. Natsis K, Totlis T, Tsikaras P, Skandalakis P. Bilateral accessory thoracodorsal artery. Ann Anat 2006;188(5):447-9.
11. Salopek D, Dujmovic A, Hadjina J, Topic I. Bilateral arterial and nervous variations in the human upper limb: a case report. Ann Anat 2007;189(3):290-4.
12. Bhat KMR, Gowda S, Potu BK, Rao MS. A unique branching pattern of the axillary artery in a South Indian male cadaver. Bratisl Lek Listy 2008;109(12):587-9.
13. Natsis K, Papadopoulou AL, Paraskevas G, Totlis T, Tsikaras P. High origin of a superficial ulnar artery arising from the axillary artery: anatomy, embryology, clinical significance and a review of the literature. Folia Morphol (Warsz) 2006;65(4):400-5.
14. Ay J, Astaneh MA. Variation in upper limb artery: a case report. J Iran Anat Sci 2006; 4(2):193-6. (Persian)

RARE VARIATIONS IN BRANCHES OF AXILLARY ARTERY CASE REPORT

Ghasem Sazegar¹, Mohammad Javad Saeedi Borujeni², Elnaz Khordad³

Received: 21 Apr, 2013; Accepted: 25 Jun, 2013

Abstract

Axillary artery originate from subclavian artery and feed axilla walls and after inferior border of teres major, this artery continues its route as brachial artery and several branches originate from it. So far some various variation of axillary artery and its branches are reported. Since axillary artery feeds the upper limb, it seems essential to be aware of its branches and variations. In this case we observed variation in axillary artery and its branches: thoracodorsal artery which is resumption of subscapular artery in normal situation, originates from lateral thoracic. subscapular artery which derived from the third part of the axillary artery is sandwiched between two roots of median nerve at its origin and anterior and posterior circumflex humeral arteries originated from subscapular. profunda brachii (a branch of brachial artery in normal situation) was resumption of subscapular artery. noticing the possibility of existence of these variations in the upper limb can be valuable and help surgeons to reduce the potential of mistakes and side effects in surgery

Keywords: Variation, Axillary artery, Subscapular artery, Profunda brachii artery, Thoracodorsal artery

Address: Department of Anatomical Science and Cell Biology, Mashhad University of Medical Sciences, **Tel:** 0511-8002483

Email: sazegargh@mums.ac.ir

SOURCE: URMIA MED J 2013; 24(6): 471 ISSN: 1027-3727

¹ Assistant Professor of Anatomy, Department of Anatomical Science and Cell Biology, Mashhad University of Medical Sciences, Mashhad, Iran (Corresponding Author)

² Msc Candidate of Anatomical Science and Cell Biology, Mashhad University of Medical Sciences, Mashhad, Iran

³ MSc Candidate of Anatomical Science and Cell Biology, Mashhad University of Medical Sciences, Mashhad, Iran