

بهبودی کامل سینوویال سارکوما به دنبال کمورادیوتراپی نئوآدجوانت

محمد مظفر^۱، حمید میرزائی^۲، حجت مولائی گورچین قلعه*^۳، محمدعلی شهاب الدین^۴

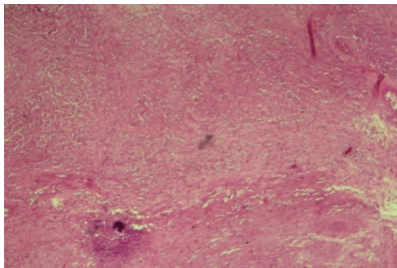
تاریخ دریافت: ۹۰/۰۶/۲۹ تاریخ پذیرش: ۹۰/۰۷/۲۷

سینوویال سارکوما سارکوما نادر اما شناخته شده بافت نرم است که تمایز اپیتلیالی دارد و ۵ الی ۱۰ درصد تومورهای بافت نرم را تشکیل می‌دهد. جراحی به صورت رزکسیون رادیکال اساس درمان در پیشگیری از عود موضعی می باشد که حداکثر زنده ماندن ۵ ساله ۴۰ درصد بوده است. در بررسی‌های اخیر میزان بالای زنده ماندن بعد شیمی درمانی و حساسیت زیاد به ایفوفوسفامید گزارش شده است. بیمار گزارش شده آقای ۳۱ ساله‌ای است که با شکایت درد شانه راست و احساس توده از شش ماه قبل مراجعه کرده بود. بیوپسی انسزیونال اولیه حاکی از سارکوما سینوویال با تمایز کم و بدون درگیری لنفاوی بود (شکل ۱). به خاطر مجاورت عروقی و عصبی تومور، ابتدا بیمار به اونکولوژیست معرفی و به مدت سه هفته طی شش دوره تحت درمان با آدریامایسین، ایفوفوسفامید و مسنا قرار گرفت. پس از مراجعه بیمار تحت جراحی با حاشیه مطمئن قرار گرفته، محل آن با فلپ چرخشی جدار قفسه سینه و شکم پوشانیده شد. گزارش پاتولوژی جدید حاکی از وجود نکروز بدون هیچ نشانه‌ای از سلول‌های سرطانی بود (شکل ۲). بعد از عمل بیمار ادامه درمان را به صورت رادیوتراپی، شیمی درمانی با دوکسی ریبیسین، ایفوفوسفامید و مسنا دریافت کرد.

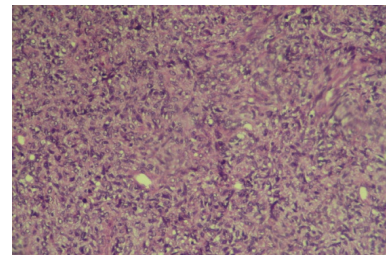
سینوویال سارکوما سارکوما نادر اما شناخته شده بافت نرم است که به باور آمیل با تشخیص به موقع و جراحی وسیع پیش آگهی آن مطلوب‌تر می‌شود و سیالابا به این موارد، وجود ضایعات کوچک‌تر، عدم متاستاز و پاتولوژی درجه پایین را می‌افزاید.

مندز بحث می‌کند که رزکسیون کامل جراحی لازم است و رادیوتراپی فقط در موارد مشکوک حاشیه عمل کاربرد دارد و شیمی درمانی به عنوان درمان کمکی نقش واضحی ندارد، هرچند خودش به خاطر پیش آگهی ضعیف عود موضعی، از آن استفاده کرده است.

متا آنالیز منتشر شده در سال ۱۹۹۷، نقش کمکی شیمی درمانی در سینوویال سارکوما را نشان داد که زنده ماندن عاری از بیماری و کنترل موضعی بهتر شده بود. بر اساس داده‌های موجود، شیمی درمانی نئوآدجوانت می‌تواند جراح را آماده عمل توده‌های غیر قابل عمل کند. در این بیمار هم که به علت وجود توده بزرگ در محل نامناسب، امکان آمپوتاسیون عضو وجود داشت، با شیمی درمانی نئوآدجوانت جراحی کامل مقدور شد، اما نکته قابل توجه این بود که در پاتولوژی آخر اثری از سلول‌های سرطانی نبود و در واقع این نمونه درمان کامل سارکوما سینوویال بود.



شکل شماره (۲)



شکل شماره (۱)

مجله پزشکی ارومیه، دوره بیست و دوم، شماره پنجم، ص ۴۸۱-۴۸۰، آذر و دی ۱۳۹۰

آدرس مکاتبه: آذربایجان غربی، جاپاره، بیمارستان امام خمینی(ره)، تلفن: ۰۹۱۴۱۶۵۳۰۶۱

Email: hojjat_9@hotmail.com

^۱ دانشیار جراحی عمومی و فوق تخصص جراحی عروق دانشگاه علوم پزشکی شهید بهشتی

^۲ استادیار اونکولوژی و رادیوتراپی دانشگاه علوم پزشکی شهید بهشتی

^۳ جراح عمومی (نویسنده مسئول)

^۴ رزیدنت جراحی عمومی دانشگاه علوم پزشکی شهید بهشتی

References:

1. Fisher C.: Synovial sarcoma. *Ann Diagn Pathol* 1998; 2: 401-21.
2. Enzinger FM, Weiss SW. *Soft Tissue Tumors*. 3rd Ed. St Louis: Mosby; 1995. P.757-86.
3. Kransdorf MJ. Malignant soft-tissue tumors in a large referral population: distribution of diagnoses by age, sex, and location. *Am J Roentgenol* 1995; 64: 129-34.
4. Scialabba FA, DeLuca SA. Synovial cell sarcoma. *Am Fam Physician* 1990;41(4):1211-2.
5. Van Glabbeke M, Van Oosterom AT, Oosterhuis JW. Prognostic factors for outcome of chemotherapy in advanced soft tissue sarcoma: an analysis of 2,185 patients treated with anthracycline-containing first-line regimens- A European Organization for Research and Treatment of Cancer Soft Tissue and Bone Sarcoma Group Study. *J Clin Oncol* 1999;17: 150-7.
6. Kampe CE, Rosen G, Eilber F. Synovial sarcoma: a study of intensive chemotherapy in 14 patients with localized disease. *Cancer* 1993; 72: 2161-9.
7. Rosen G, Forscher C, Lowenbraun S. Synovial sarcoma: Uniform response of metastases to high-dose ifosfamide. *Cancer* 1994; 73: 2506-11.
8. Amble FR, Olsen KD, Nascimento AG, Foote RL. Head and neck synovial cell sarcoma. *Otolaryngol Head Neck Surg* 1992;107(5):631-7.
9. Scialabba FA, DeLuca SA. Synovial cell sarcoma. *Am Fam Physician* 1990;41(4):1211-2.
10. Dernell WS, Withrow SJ, Kuntz CA, Powers BE. Principles of treatment for soft tissue sarcoma. *Clin Tech Small Anim Pract* 1998;13(1):59-64.
11. Méndez R, Arnáiz S, Montero M, Tellado M, País E, Ríos J, Vela D. Clinical patterns of soft-tissue sarcoma in children. *Cir Pediatr* 2001;14(1):14-20.
12. Schwartz DL, Einck J, Hunt K, Bruckner J, Conrad E, Koh WJ et al. The effect of delayed postoperative irradiation on local control of soft tissue sarcomas of the extremity and torso. *Int J Radiat Oncol Biol Phys* 2002;52(5):1352-9.
13. Kartha SS, Bumpous JM. Synovial cell sarcoma: diagnosis, treatment, and outcomes. *Laryngoscope*. 2002;112(11):1979-82.
14. Adjuvant chemotherapy for localized resectable soft-tissue sarcoma of adults: meta-analysis of individual data. Sarcoma Meta-analysis Collaboration. *Lancet* 1997; 350:1647.
15. Fisher B, Gunduz N, Saffer EA. Influence of the interval between primary tumor removal and chemotherapy on kinetics and growth of metastases. *Cancer Res* 1983; 43(4):1488.
16. Brandwell V, Rouse J, Steward W. Adjuvant CYVADIC chemotherapy for adult soft tissue sarcomas reduced local recurrence but no improvement in survival: a study of the European Organization for Research and Treatment of Cancer Soft Tissue and Bone Sarcoma Group. *J Clin Oncol* 1994;12(6):1137.