

گزارش یک مورد لوسمی لنفوبلاستیک حاد در کودک ۵ ساله با ائوزینوفیلی

دکتر ضیاء الدین قرشی^{۱*}، دکتر عظیم رضامند^۲

تاریخ دریافت 1389/04/30 تاریخ پذیرش 1389/08/07

چکیده

لوسمی‌ها شایع‌ترین بدخیمی دوران کودکی هستند که لوسمی لنفوبلاستیک حاد به تنهایی ۷۷ درصد کل لوسمی‌ها را در کودکی تشکیل می‌دهد. تظاهر لوسمی لنفوبلاستیک حاد با ائوزینوفیلی پدیده نادری است. پسر بچه پنج ساله که جهت رد تشخیص آپاندیسیت در بخش جراحی بستری بود. در فرمول لکوسیترو شمارش گلبولی انجام شده لکوسیتوز همراه با ائوزینوفیلی شدید و طول کشیده داشت. بعد از مدت یک ماه بررسی و انجام دوبار اسپیراسیون و مطالعه لام مغز استخوانی و فلوسیتومتری تشخیص لوسمی لنفوبلاستیک حاد داده شد. در نهایت به بخش خون و انکولوژی منتقل گردید و تحت درمان پروتوکل استاندارد قرار گرفت در حال حاضر در مرحله رمیسیون بوده و جهت معالجه کامل تحت درمان نگهدارنده می‌باشد.

کلید واژه‌ها: لوسمی لنفوبلاستیک حاد، ائوزینوفیلی، میلودیسیلازی ائوزینوفیلیک

مجله پزشکی ارومیه، دوره بیست و یکم، شماره پنجم، ص ۴۴۳-۴۴۰، بهمن و اسفند ۱۳۸۹

آدرس مکاتبه: تبریز، خیابان آزادی، روبروی گلباد، کوچه گلپر، پلاک ۴، کدپستی ۵۱۶۳۹۶۵۱۵۱ تلفن همراه: ۰۹۱۴۱۱۵۲۹۶۷

E-mail: Dr_ziaaedineghorashi@yahoo.com

مقدمه

شمارش گلبولی انجام شده $WBC=56000 \text{ mm}^3$ و $12.7 \text{ gr}/100 =$ هموگلوبین و $203000 \text{ mm}^3 =$ پلاکت، $35 =$ سرعت رسوب گلبولی بود. مشاوره با همکاران متخصص عفونی و خون انجام گردید که در لام خون محیطی 68% درصد ائوزینوفیلی توسط همکاران متخصص خون اعلام شد که شکل ۱ لام خون محیطی نشان می‌دهد. آزمایش مدفوع در سه نوبت از لحاظ انگل منفی بود و $SGOT=41$ ، $LDH=690$ و $SGPT=11$ سی تی اسکن ریه و اسکن استخوان و رادیوگرافی از همه استخوان‌های دراز و لام مغز استخوانی حاصل $B. M$ اسپیراسیون منفی بود. لذا کودک بدون تب و بدون علائم بالینی با حال عمومی خوب ولی با لکوسیتوز $WBC=54000 \text{ mm}^3$ و ائوزینوفیلی 75% درصد مرخص شد تا به‌طور سرپایی تحت نظر باشد. بعد از ۱۵ روز $WBC=45600 \text{ mm}^3$ و با ائوزینوفیلی 55% درصد، $ESR=65$ و سرفه که در معاینه با طحال قابل لمس جهت بررسی از لحاظ بدخیمی مجدداً بستری شد. در فرمول لکوسیترو و شمارش گلبولی مجدداً $WBC=54100 \text{ mm}^3$ با 72% درصد ائوزینوفیلی، پلاکت 111000 mm^3 و $ESR=52$ که $B.M$ اسپیراسیون دوم انجام شد که در مورد اخیر در لام مغز

لوسمی‌ها شایع‌ترین نئوپلاسم‌های بدخیم دوره کودکی هستند که حدود ۴۱ درصد از کل بدخیمی‌های کودکان زیر ۱۵ سال را تشکیل می‌دهد. (۱) لوسمی لنفوبلاستیک حاد حدود ۷۷ درصد کل لوسمی‌های دوره کودکی است. معمولاً تظاهرات ابتدایی لوسمی لنفوبلاستیک حاد غیر اختصاصی است (۱). 75% درصد بیماران لکوسیت کم‌تر از $20000 / \text{mm}^3$ در خون دارند و در بعضی موارد لکوسیتوز شدید که به‌طور متوسط لکوسیت بالاتر از $33000 / \text{mm}^3$ با اکثریت لنفوسیت را دارند (۱). ائوزینوفیلی غیر از علل آلرژیک و عفونت‌های انگلی و نوع ارثی ممکن است در اختلالات انکولوژیک و هماتولوژیک مثل هوچکین، لوسمی لنفوبلاستیک حاد، لوسمی میلوئیدمزمن و آنمی پرنیسیوز هم دیده شود (۲).

گزارش مورد بیمار

پسر ۵ ساله اهل تبریز بعد از یک سرماخوردگی به‌طور ناگهانی دچار درد شکم شده و با تشخیص آپاندیسیت در بخش جراحی بیمارستان کودکان تبریز بستری گردید. در معاینات بالینی و سونوگرافی علامت بارزی نداشت. در فرمول لکوسیت و

^۱ دانشیار گروه کودکان، دانشکده پزشکی، دانشگاه علوم پزشکی تبریز (نویسنده مسئول)

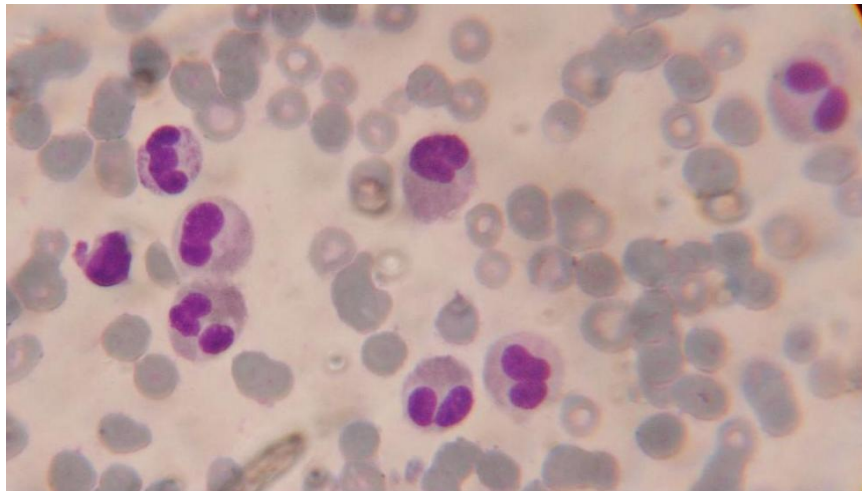
^۲ استادیار گروه کودکان، فوق تخصص خون و انکولوژی، دانشکده پزشکی، دانشگاه علوم پزشکی تبریز

بخاطر دیسترس تنفس و سرفه سی تی اسکن ریه شد که انفیلتراسیون ارزنی (لوسمیک) در تمام ریه رویت گردید که در شکل ۳ دیده می‌شود. لذا برای معالجه و انجام شیمی درمان بیمار به بخش خون منتقل گردید. با توجه به نتیجه پاتولوژی و فلوسیتومتری جهت نامبرده تشخیص لوسمی لنفوبلاستیک حاد نوع Pre B-Cell گذاشته شد و تحت درمان لوسمی لنفوبلاستیک طبق پروتوکل استاندارد قرار گرفت. کودک در حال حاضر دررمیسیون بوده و برای درمان نگهدارنده طبق برنامه به معالجه دوره‌ای مراجعه می‌کند.

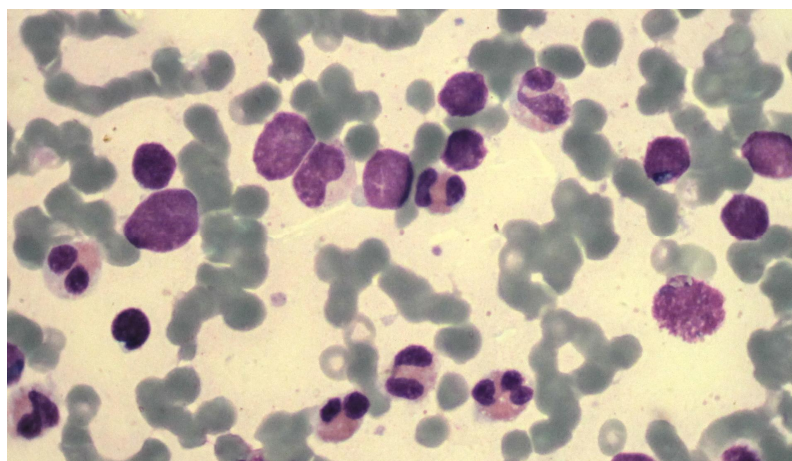
استخوانی لنفوبلاست‌ها در کنار ائوزینوفیل رویت گردید که در شکل ۲ نشان داده شده است. جهت تایید تشخیص نمونه خون مغز استخوان بیمار برای فلوسیتومتری و مورفولوژی سلولی ارسال گردید که نتیجه آن بدین شرح است.

فلوسیتومتری مغز استخوان

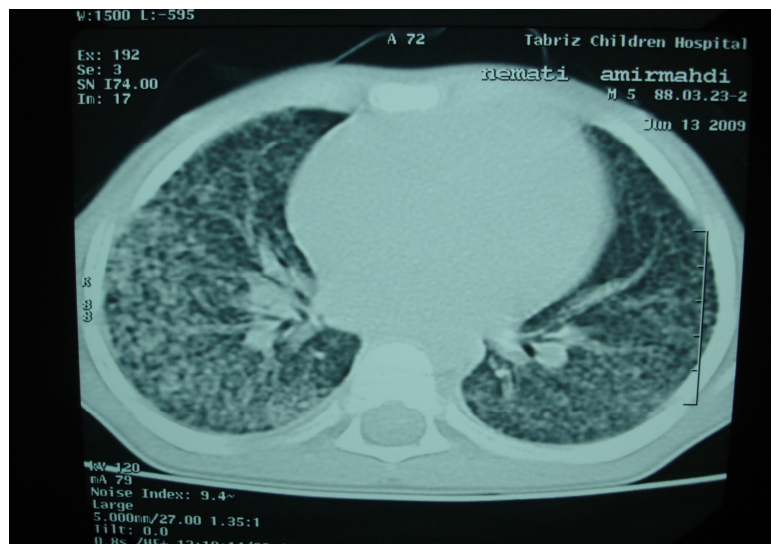| | |
|------------|-----------|
| CD22=89% | CD19=80% |
| CD7=6% | CD3= 9% |
| CD15=neg | CD13= neg |
| HLA-DR=89% | CD10= 85% |
| CD33= neg | CD14= neg |



شکل شماره (۱): لام خون محیطی



شکل شماره (۲): لام مغز استخوان



شکل شماره (۳): سی تی اسکن ریه

و طحال پیدا کرد و در آخر با فلوسیتومتری تشخیص لوسمی لنفوبلاستیک حاد داده شد (۶). موارد گزارش شده ائوزینوفیلی شدید که بعداً لوسمی لنفوبلاستیک حاد داده شده اکثراً بزرگسال بودند ولی MD Files و همکاران کودک ۸ ساله‌ای با هیپرائوزینوفیلی و اندوکاردیت لوفلر که بعد از سه ماه با تشخیص لوسمی لنفوبلاستیک حاد را گزارش کردند (۷). بیمار معرفی شده پسری ۵ ساله به دنبال سرماخوردگی دچار درد شکم شده در بخش جراحی جهت R/O آپاندیسیت بستری شد که در بررسی اولیه در CBC لکوسیتوز با ائوزینوفیلی شدید و طول کشیده داشت. در بررسی لام مغز استخوانی و فلوسیتومتری طی یک ماه بعد تشخیص لوسمی لنفوبلاستیک حاد قطعی شد. سپس به بخش خون و انکولوژی منتقل و تحت پروتوکل استاندارد درمان لوسمی لنفوبلاستیک حاد قرار گرفت. در حال حاضر کودک در مرحله رمیسیون بوده و برای معالجه کامل تحت درمان نگهدارنده می‌باشد.

بحث

لوسمی لنفوبلاستیک حاد همراه با ائوزینوفیلی پدیده نادری است و در حدود ۴۴ بیمار در Literatureها گزارش شده است (۳). هیپرائوزینوفیلی سندرم در بیماری‌های آلرژیک، عفونت‌های انگلی و بیماری‌های خون و انکولوژی مثل هوچکین و لوسمی لنفوبلاستیک توسط Thomas-B و همکاران توضیح داده شده است. (۴) ائوزینوفیلی در لام خون محیطی لوسمی Pre-Bcell بیشتر از سایر انواع لوسمی دیده می‌شود (۵). در گزارش Wilson F و همکاران لوسمی لنفوبلاستیک حاد با ائوزینوفیلی در دو بیمار ۲۰ و ۳۲ ساله که ابتدا با ائوزینوفیلی طول کشیده و نارسایی تنفسی تظاهر کرده سپس تشخیص لوسمی Pre-Bcell گذاشته شده است (۵).

Follows و همکاران، مرد ۴۳ ساله ای را که ائوزینوفیلی $13400/mm^3$ داشته گزارش کردند که در ابتدا پلاکت و هموگلوبین طبیعی بود بعداً آرتريت و تورم بافت نرم و بزرگی کبد

References:

1. Kadan-Lottick NS, Cancer and Benign Tumors. In: Kliegman RM, Behrman R, Jenson HB, Stanton BF, editors. Nelson Text Book of Pediatrics. 18th ed. Philadelphia, W.B.Saunders, 2007: P: 2097-162.
2. Dinuer MC. The phagocyte system and disorders of granulopoiesis and granulocyte function. In: Nathan DG, Orkin SH, Look AT, Ginsberg D, eds. Nathan & Oski's Hematology of Infancy and Childhood. 6th ed Philadelphia: Saunders; 2003:923-1010.
3. D'Angelo G, Hotz AM, Todeschin P. Acute lymphoblastic leukemia with hypereosinophilia and 9p21 deletion: case report and review of the literature. Lab Hematol. 2008;14(1):7-9.
4. Nutmen TB. Evaluation and differential diagnosis marked, persistant eosinophilia.

- Immunol allergy clin north am. 2007; 27(3): 529-49.
5. Wilson F, Tefferi A. Acute Lymphocytic Leukemia with Eosinophilia; Two case reportus and a literature review. *Leuk Lymphoma*. 2005; 46(7): 1045-50.
 6. Follows GA, Owen RG, Acherofit AJ, Parapia LA. Eosinopilia myelodysplasia transforming to acute lymphoblastic teukamia. *Clin pathol* 1992; 52: 388-89.
 7. Files MD, Zenel JA, Armsbyl B, Langley SM. A child with eosinophilia loeffler endocarditis, and acute lymphoblastic leukemia. *Pediatr Cardiol*. 2009; 30(4): 530-32.