

## بررسی صحت تشخیصی کورتاژ قبل از هیستریکتومی در تعیین نوع تومور در بیماران با کانسر آندومتر در بیمارستان شهید مطهری ارومیه

فرزانه جوانمرد\*<sup>۱</sup>، سردار دمکری<sup>۲</sup>

تاریخ دریافت ۱۳۹۸/۰۵/۰۵ تاریخ پذیرش ۱۴۰۱/۰۳/۱۰

### چکیده

**پیش‌زمینه و هدف:** کاربرد کورتاژ در تشخیص اختلالات مرتبط با آندومتر بسیار گسترده و شایع‌ترین روش تشخیصی قبل از انجام هیستریکتومی است. مطالعاتی باهدف مقایسه نتایج پاتولوژیک به‌دست‌آمده از کورتاژ با نتایج پاتولوژیک نهایی هیستریکتومی انجام شده است. نتایج برخی از این مطالعات نشان‌دهنده کارایی بالای کورتاژ و برخی نیز حاکی از ناکارآمد بودن آن در تشخیص اختلالات آندومتر، به‌خصوص کارسینوم آندومتر هستند. هدف از این مطالعه، بررسی صحت تشخیصی کورتاژ قبل از هیستریکتومی در تعیین نوع تومور است.

**مواد و روش کار:** نمونه‌های پاتولوژی به‌دست‌آمده از کورتاژ و هیستریکتومی در ۸۹ بیمار مبتلا به کانسر آندومتر که تحت هیستریکتومی در بیمارستان شهید مطهری ارومیه در سال‌های ۱۳۹۴ تا ۱۳۹۷ قرار گرفته بودند، بررسی و داده‌های این دو روش با یکدیگر مقایسه شدند. اطلاعات دموگرافیک بیماران نیز از پرونده‌هایشان استخراج و ارتباط آن‌ها با صحت تشخیصی کورتاژ قبل از هیستریکتومی در تعیین نوع تومور در بیماران با کانسر آندومتر بررسی شد.

**یافته‌ها:** کورتاژ توانایی بالایی در تشخیص تومور بدخیم از خوش‌خیم داشت. با توجه به ارزش اخباری مثبت و حساسیت بالا (به ترتیب ۹۵/۹۵ درصد و ۸۰/۶۸ درصد) و دقت تشخیصی بالای کورتاژ در تعیین نوع تومور (۷۸/۳ درصد)، در صورت مثبت بودن نتیجه‌ی کورتاژ، با اعتماد بالایی دلالت بر بدخیم بودن تومور دارد. صحت تشخیصی کورتاژ با سن، علائم بالینی و نوع تومور ارتباط معناداری ندارد، ولی با گرید تومور مرتبط به‌نحوی که این ارتباط در تومورهای با گرید فیگویی بالاتر، بیشتر از تومورهای با گرید پایین‌تر است.

**نتیجه‌گیری:** با توجه به صحت تشخیصی بالا، کورتاژ روش تشخیصی قابل‌اعتماد قبل از انجام هیستریکتومی است.

**کلیدواژه‌ها:** کانسر آندومتر، کورتاژ، هیستریکتومی، صحت تشخیصی

مجله مطالعات علوم پزشکی، دوره سی و دوم، شماره دوازدهم، ص ۸۵۵-۸۷۷، اسفند ۱۴۰۰

آدرس مکاتبه: ارومیه، دانشگاه علوم پزشکی ارومیه، مرکز آموزشی - درمانی شهید مطهری، تلفن: ۰۴۴۳۲۳۳۷۰۸۰

Email: farzanehjavanmard@yahoo.com

### مقدمه

دیده می‌شود و با افزایش استروژن ارتباطی ندارد (۳). از نظر علائم بالینی در ۹۱ درصد بیماران، ظهور علائم به‌صورت خونریزی بعد از یائسگی یا خونریزی نامنظم بوده و سایر علائم مثل درد شکم کمتر شایع می‌باشد (۴).

پیش‌آگهی کارسینوم آندومتر در تومورهایی که تمایز خوب و متوسط دارند و در مراحل اولیه هستند خوب است، ولی میزان بقا در کارسینوم‌های آناپلاستیک به‌طور چشم‌گیری پایین‌تر است. اگرچه پیش‌آگهی کارسینوم آندومتر خوب است ولی میزان مرگ به دلیل بالا رفتن شیوع بیماری و تغییر در ترکیب سنی جمعیت کاهش نیافته است (۵).

شیوع کارسینوم آندومتر در مقایسه با کارسینوم سرویکس در حال افزایش است، اگرچه میزان این نسبت در کشورهای مختلف متفاوت است (۱). در طی چند دهه‌ی گذشته، کانسر آندومتر شایع‌ترین بدخیمی دستگاه ژنیتال زنانه در ایالات‌متحده آمریکا بوده است (۲). کارسینوم آندومتر از نظر دموگرافیک و هیستوپاتولوژیک در دودسته‌ی عمده قرار می‌گیرد. نوع اول کارسینوم آندومتریوئید است که در شرایط افزایش استروژن مثل سندرم تخمدان پلی‌سیستیک، تومورهای استروژن‌ساز تخمدان، چاقی و نولی‌پار بودن ایجاد می‌شود. نوع دوم که کمتر شایع است در سنین بالاتر

<sup>۱</sup> استادیار پاتولوژی، دانشگاه علوم پزشکی ارومیه، ارومیه، ایران (نویسنده مسئول)  
<sup>۲</sup> دانشجوی پزشکی، دانشگاه علوم پزشکی ارومیه، ارومیه، ایران

تومور در بیماران با کانسر آندومتر در بیمارستان شهید مطهری ارومیه در فاصله زمانی بین سال‌های ۱۳۹۴ تا ۱۳۹۷ پیردازیم.

### مواد و روش کار

در این مطالعه توصیفی تحلیلی گذشته‌نگر و با کد اخلاق (IR.UMSU.REC.1399.079) اطلاعات تمام بیماران مبتلا به کانسر آندومتر در فاصله‌ی زمانی سال‌های ۱۳۹۴ تا ۱۳۹۷ در بیمارستان شهید مطهری ارومیه که تحت کورتاژ و هیستریکتومی قرار گرفته بودند، از طریق پرونده‌های موجود در بیمارستان جمع‌آوری گردید. بیمارانی که نتیجه پاتولوژی کورتاژ یا هیستریکتومی آن‌ها به صورت کامل در دسترس نبود از مطالعه خارج شدند. اطلاعات بر اساس سن بیمار، علائم بالینی، درجه‌بندی فیگو، و نوع تومور دسته‌بندی شدند. در ارائه‌ی ویژگی‌های توصیفی بیماران از جداول و نمودارهای فراوانی و آماره‌های توصیفی شامل میانگین و انحراف معیار استفاده شد. در بررسی ارتباط بین متغیرهای کیفی از آزمون کای اسکوئر (در صورت نیاز آزمون دقیق فیشر) استفاده شد. تحلیل داده‌ها نیز با استفاده از نرم‌افزار تحلیل آماری spss نسخه ۲۰ انجام شد.

### یافته‌ها

با توجه به یافته‌های حاصل از پرونده ۸۹ بیمار، میانگین  $\pm$  انحراف معیار سن بیماران  $56/6 \pm 10/3$  سال، با حداقل سن ۲۸ و حداکثر سن ۷۹ سال بود. جدول شماره ۱، توزیع فراوانی یافته‌های هیستوپاتولوژیک کارسینوم آندومتر بر اساس توزیع سنی را نشان می‌دهد. بیشترین میزان بروز کارسینوم آندومتر طبق نتایج هیستریکتومی، در دهه‌ی ۵ تا ۶ زندگی این بیماران رخ داده بود و به‌طور کلی می‌توان گفت ریسک کارسینوم آندومتر بعد از ۴۰ سالگی نسبت به سنین پایین‌تر از آن افزایش یافته است. بنابراین بین فراوانی کارسینوم آندومتر و توزیع سنی بیماران، ارتباط معناداری وجود داشت ( $P \text{ value fisher exact test} = 0/003$ ).

**جدول (۱): توزیع فراوانی یافته‌های هیستوپاتولوژیک کارسینوم آندومتر بر اساس توزیع سنی در نمونه هیستریکتومی**

سن بیمار تایپ تومور	جمع کل					
	$\leq 30$	۳۱-۴۰	۴۱-۵۰	۵۱-۶۰	۶۱-۷۰	$\geq 71$
کارسینوم آندومتر یوئید	۱ (۱۰۰)	۲ (۱۰۰)	۱۵ (۸۳/۳)	۳۵ (۹۷/۲)	۲۱ (۸۷/۵)	۴ (۵۰)
سرور کارسینوم	۰	۰	۱ (۵/۶)	۰	۳ (۱۲/۵)	۴ (۵۰)
کارسینوسارکوم	۰	۰	۱ (۵/۶)	۰	۰	۰
هیپرپلازی کمپلکس آندومتر	۰	۰	۱ (۵/۶)	۰	۰	۰
کارسینوم سلول روشن	۰	۰	۱ (۲/۸)	۰	۰	۰
جمع	۱	۲	۱۸	۳۶	۲۴	۸

کورتاژ اولین و پرستفاده‌ترین مداخله برای تشخیص اختلالات داخل رحمی در بیماران مبتلا به خونریزی غیرطبیعی رحمی است. از سال ۱۹۵۰ تاکنون مطالعات متعددی پیرامون مقایسه‌ی یافته‌های پاتولوژیک و بافت‌شناسی کورتاژ و نمونه‌های به‌دست‌آمده از هیستریکتومی انجام شده است. طبق نتایج به‌دست‌آمده از برخی از این مطالعات، کورتاژ یک مداخله ناکارآمد، پرخطر و گران‌قیمت برای تشخیص کانسر آندومتر است (۶-۸). علاوه بر این، روش جراحی بدون دید کافی می‌تواند منجر به خطا در تشخیص و یا بروز عوارضی نظیر عفونت رحمی، پرفوراسیون و پارگی سرویکس گردد (۹).

مطالعات متعددی باهدف مقایسه نتایج پاتولوژیک به‌دست‌آمده از کورتاژ با نتایج پاتولوژیک نهایی هیستریکتومی بیماران انجام شده است. نتایج به‌دست‌آمده از برخی از این مطالعات نشان‌دهنده کارایی بالای کورتاژ در تشخیص اختلالات آندومتر است (۱۰-۱۱). درحالی‌که برخی مطالعات نیز حاکی از ناکارآمد بودن کورتاژ در تشخیص اختلالات آندومتر و به‌خصوص کارسینوم آندومتر هستند (۶-۸). در ایران نیز تاکنون مطالعات نسبتاً محدودی پیرامون مقایسه پاتولوژیک کورتاژ و هیستریکتومی انجام شده و مطالعات انجام شده اکثراً محدود به مقایسه کورتاژ با سایر روش‌های نمونه‌برداری غیرتهاجمی هستند (۱۲). برای مثال، طبق مطالعه‌ای که در سال ۱۳۸۵ در بیمارستان امام خمینی تهران انجام شده است، کورتاژ بهترین روش تشخیصی در خونریزی غیرطبیعی رحمی بوده است و بیوپسی آندومتر اگر با سونوگرافی واژینال همراه شود ارزش تشخیصی بالاتری خواهد داشت (۱۳). با این حال، یک مطالعه دیگر که در بیمارستان میرزا کوچک‌خان تهران انجام شده است، نشان داد که کورتاژ یک روش تشخیصی ناکافی برای ضایعات فوکل رحمی است، ولی دقت تشخیصی بالایی در هایپرپلازی و کارسینوم آندومتر دارد (۱۴). از این‌رو، ما در این مطالعه بر آن شدیم تا به بررسی صحت تشخیصی کورتاژ قبل از هیستریکتومی در تعیین نوع

جدول شماره ۲، توزیع فراوانی یافته‌های هیستوپاتولوژیک کارسینوم آندومتر بر اساس علائم بالینی بیماران را نشان می‌دهد ارتباط توزیع فراوانی یافته‌های هیستوپاتولوژیک کارسینوم آندومتر با علائم بالینی بیماران به این صورت بود که شایع‌ترین علائمی که بیماران به دنبال آن جهت پیگیری درمان مراجعه کرده بودند به ترتیب خونریزی غیرطبیعی، خونریزی بعد از منوپوز، منورژی و افزایش ضخامت آندومتر بود (جدول ۲).

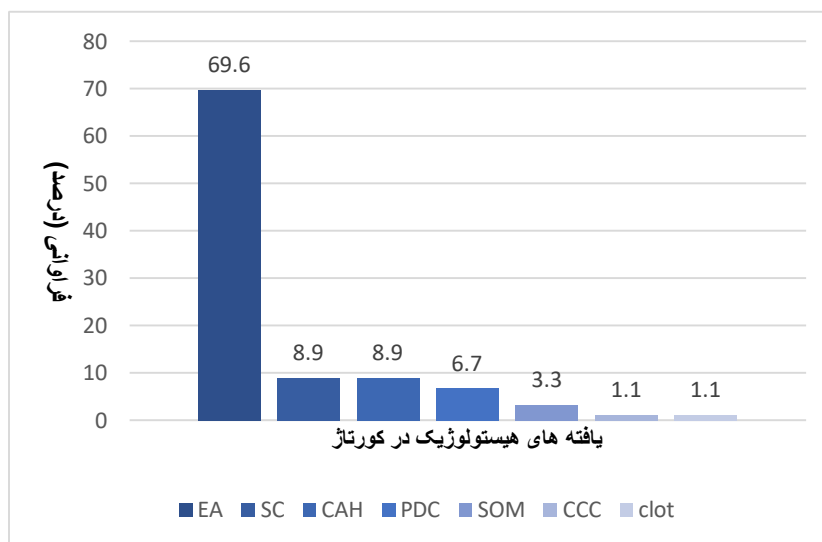
از نظر علائم بالینی از ۸۹ بیمار، ۱۹ بیمار (۲۳/۶ درصد) با خونریزی بعد از منوپوز، ۱۱ مورد با منورژی (۱۲/۳۵ درصد)، ۳۵ مورد با خونریزی غیرطبیعی رحمی (۳۹/۳۲ درصد) و ۱ مورد با آسیت (۱/۱۲ درصد) مراجعه کرده بودند. در ۱۰ مورد (۱۱/۲۳ درصد) علائم بالینی در پرونده ذکر نشده بود. در ۱۰ مورد (۱۱/۲۳ درصد) بیمار به علت افزایش ضخامت آندومتر در سونوگرافی جهت کورتاژ تشخیصی ارجاع شده بود. در ۳ مورد (۳/۳۷ درصد) بیمار به علت نازایی مراجعه نموده بود.

جدول (۲): توزیع فراوانی یافته‌های هیستوپاتولوژیک کارسینوم آندومتر بر اساس علائم بالینی و پاراکلینیک

علائم بالینی تایپ نومور	خونریزی بعد از منوپوز	منورژی	خونریزی غیرطبیعی	افزایش		بدون ذکر علامت جمع
				نازایی	ضخامت آندومتر	
کارسینوم اندومتریوئید	۱۲ (۶۳/۱)	۱۰ (۹۴/۷۴)	۳۵ (۱۰۰)	۳ (۱۰۰)	۱۰ (۱۰۰)	۷۸ (۸۸/۶)
سرور کارسینوم	۶ (۳۱/۵)	.	.	.	.	۸ (۹/۲)
کارسینوسارکوم	.	.	.	.	۱ (۱۰۰)	۱ (۱/۱)
هیپرپلازی کمپلکس آندومتر	.	۱ (۲۶/۵)	.	.	.	۱ (۱/۱)
کارسینوم سلول روشن	۱ (۵/۲)	.	.	.	.	۱ (۱/۱)
جمع	۱۹	۱۱	۳۵	۳	۱۰	۸۹

کارسینوم، کارسینوم با تمایز ناچیز، با احتمال بالای بدخیمی، هیپرپلازی کمپلکس آندومتر، کارسینوم سلول روشن و در یک مورد لخته گزارش شده بود (نمودار ۱).


در بررسی یافته‌های هیستوپاتولوژیک کورتاژ تشخیصی بیماران با کانسر آندومتر در هیسترتکتومی، ۶۹/۶ درصد از بیماران آدنوکارسینوم آندومتریوئید و در بقیه بیماران به ترتیب فراوانی سرور



نمودار ۱: توزیع فراوانی یافته‌های کورتاژ تشخیصی در بیماران مورد بررسی

گزارش شده بود و در ۷/۷ درصد از بیماران گرید تومور در نتیجه پاتولوژی ذکر نشده بود (نمودار ۲).

در بررسی گرید هیستوپاتولوژیک بیماران در نتیجه هیستریکتومی، ۶۶/۶۶ درصد از بیماران که کارسینوم آندومتریوئید داشتند گرید I، ۱۵/۳۸ درصد گرید II، ۱۰/۲۶ درصد گرید III



نمودار ۲: توزیع فراوانی کارسینوم آندومتریوئید بر اساس درجه بندی فیگو

مشخص کرده بود. در تومورهای گرید ۲ در ۹۱/۷ درصد موارد تایپ تومور را به درستی تعیین کرده بود و در تومورهای گرید ۳ در ۱۰۰ درصد موارد، کورتاژ به طور صحیحی تایپ تومور را مشخص کرده بود. ارتباط مشاهده شده بین میزان صحت و گرید تومور از نظر آماری معنی دار بود ( $p=0/021$ ). به طوری که با افزایش گرید تومور صحت تشخیصی کورتاژ، افزایش یافته است.

جدول شماره ۳، توزیع فراوانی میزان صحت تشخیصی تایپ تومور بر اساس گرید تومور را در کارسینوم آندومتریوئید نشان می دهد. از ۷۲ مورد بررسی شده، در ۵۶ مورد کورتاژ به درستی تایپ تومور را تعیین کرده بود (۷۷/۷ درصد) و در ۱۶ مورد (۲۲/۲ درصد) تایپ تومور را به درستی تشخیص نداده بود. در تومورهای گرید ۱، در ۷۱/۲ درصد از موارد روش کورتاژ به درستی تایپ تومور را

جدول ۳: توزیع فراوانی میزان صحت تشخیص تایپ تومور بر اساس گرید تومور

صحت تشخیصی گرید تومور	تشخیص صحیح تایپ تومور	عدم تشخیص صحیح تایپ تومور	جمع
I	۳۷ (۷۱/۲)	۱۵ (۲۸/۸)	۵۲
II	۱۱ (۹۱/۷)	۱ (۸/۳)	۱۲
III	۸ (۱۰۰)	۰	۸
جمع	۵۶ (۷۷/۸)	۱۶ (۲۲/۲)	۷۲

تشخیص داده بود. بنابراین به طور کلی می توان گفت بین میزان صحت نتایج کورتاژ و هیستریکتومی در تعیین تایپ تومور و توزیع سنی بیماران، ارتباط معناداری وجود داشت ( $P \text{ value} = 0/01$ ، fisher exact test). در محدوده ۵۱ تا ۶۰ سال، بیشترین میزان صحت مشاهده شد. گرچه این نتیجه می تواند تحت تأثیر تعداد کم نمونه ها در سنین زیر ۴۰ سال قرار گرفته باشد.

جدول شماره ۴، میزان صحت تشخیصی کورتاژ آندومتر و هیستریکتومی در تعیین تایپ تومور بر اساس توزیع سنی را نشان می دهد. در ۵۱ تا ۶۰ سال در ۹۱/۷ درصد از موارد کورتاژ، تایپ تومور را به درستی تشخیص داده بود که بیشترین میزان صحت مشاهده شده بود. در ۶۱ تا ۷۰ سال در ۸۳/۳ درصد از موارد و در سن ۷۱ و بیشتر در ۷۵ درصد موارد کورتاژ، تایپ تومور را به درستی

**جدول (۴): میزان صحت تشخیص کورتاژ آندومتر و هیستریکتومی در تعیین تایپ تومور بر اساس توزیع سنی**

سن بیمار	صحت تشخیصی	تشخیص صحیح تایپ تومور	عدم تشخیص صحیح تایپ تومور	جمع کل
≤۳۰	۰	۱ (۱۰۰)	۱	۱
۳۱-۴۰	۰	۲ (۱۰۰)	۲	۲
۴۱-۵۰	۱۳ (۷۲/۲)	۵ (۲۷/۸)	۱۸	۱۸
۵۱-۶۰	۳۳ (۹۱/۷)	۳ (۸/۳)	۳۶	۳۶
۶۱-۷۰	۲۰ (۸۳/۳)	۴ (۱۶/۷)	۲۴	۲۴
≥۷۱	۶ (۷۵)	۲ (۲۵)	۸	۸

جدول شماره ۵ بررسی صحت تشخیصی کورتاژ آندومتر و هیستریکتومی در تعیین تایپ تومور بر اساس علائم بالینی را نشان می‌دهد. در ۱۶ مورد از ۱۹ مورد خونریزی بعد از منوپوز (۸۴/۲ درصد)، در ۹ مورد از موارد با منوراژی (۸۱/۸ درصد)، در ۲۷ مورد از موارد با AUB (۷۷/۱ درصد) در ۲ مورد از موارد با علامت نازایی (۶۶/۷ درصد)، در ۸ مورد از موارد با افزایش ضخامت آندومتر (۸۰ درصد)، در ۱ مورد بیماری که با آسیت مراجعه کرده بود (کارسینوسارکوم)، کورتاژ تایپ تومور را به درستی مشخص نکرده بود. ارتباط صحت تشخیصی کورتاژ آندومتر و هیستریکتومی در تعیین تایپ تومور بر اساس علائم بالینی از نظر آماری معنی‌دار نبود (fisher exact test Pvalue=۰/۳۳).

جدول شماره ۶ میزان صحت تشخیصی کورتاژ آندومتر و هیستریکتومی در تعیین تایپ تومور بر اساس علائم بالینی را نشان می‌دهد. از ۷۸ مورد کارسینوم آندومتریوئید در ۷۹/۵ درصد از موارد روش کورتاژ، تایپ تومور را به درستی تعیین کرده بود، در ۸ مورد سرور کارسینوم و ۱ مورد کارسینوم سلول روشن، کورتاژ به درستی تشخیص داده بود

**جدول (۵): بررسی صحت تشخیصی کورتاژ آندومتر و هیستریکتومی در تعیین تایپ تومور بر اساس علائم بالینی**

علائم بالینی	صحت تشخیصی	تشخیص صحیح تایپ تومور	عدم تشخیص صحیح تایپ تومور	جمع کل
خونریزی بعد از منوپوز	۱۶ (۸۴/۲)	۳ (۱۵/۷)	۱۹	۱۹
منوراژی	۹ (۸۱/۸)	۲ (۱۸/۱۸)	۱۱	۱۱
AUB	۲۷ (۷۷/۱)	۸ (۲۲/۹)	۳۵	۳۵
نازایی	۲ (۶۶/۷)	۱ (۳۳/۳)	۳	۳
افزایش ضخامت آندومتر	۸ (۸۰)	۲ (۲۰)	۱۰	۱۰
آسیت	۰ (۰)	۱ (۱۰۰)	۱	۱
جمع کل	۶۲	۱۷	۷۹	۷۹

جدول شماره ۷ میزان صحت تشخیصی کورتاژ آندومتر و هیستریکتومی در تعیین تایپ تومور بر اساس علائم بالینی را نشان می‌دهد. از ۷۸ مورد کارسینوم آندومتریوئید در ۷۹/۵ درصد از موارد روش کورتاژ، تایپ تومور را به درستی تعیین کرده بود، در ۸ مورد سرور کارسینوم و ۱ مورد کارسینوم سلول روشن، کورتاژ به درستی تشخیص داده بود

جدول شماره ۸ میزان صحت تشخیصی کورتاژ آندومتر و هیستریکتومی در تعیین تایپ تومور بر اساس علائم بالینی را نشان می‌دهد. از ۷۸ مورد کارسینوم سلول روشن، کورتاژ به درستی تشخیص داده بود

**جدول (۶): میزان صحت تشخیصی کورتاژ آندومتر و هیستریکتومی در تعیین تایپ تومور**

تایپ تومور	صحت تشخیصی	تشخیص صحیح تایپ تومور	عدم تشخیص صحیح تایپ تومور	جمع کل
کارسینوم آندومتریوئید	۶۲ (۷۹/۵)	۱۶ (۲۰/۵)	۷۸	۷۸
سرور کارسینوم	۸ (۱۰۰)	۰	۸	۸
کارسینوم سلول روشن	۱ (۱۰۰)	۰	۱	۱
کارسینوسارکوم	۰	۱ (۱۰۰)	۱	۱

در یک مطالعه که در سال ۲۰۱۳ در مصر انجام گرفت، ۸۳ بیمار بررسی شدند که طبق بررسی انجام شده، میزان صحت تشخیصی کورتاژ ۷۹/۵ درصد بود (۱۹). در پژوهش ما نیز میزان صحت نتایج کورتاژ تشخیصی در دهه‌ی ۵ و ۶ زندگی، به ترتیب ۹۱/۷ و ۸۳/۳ درصد و در دهه‌ی ۷ حدود ۷۵ درصد بود. بنابراین در مطالعه‌ی ما نیز به‌طور کلی در سنین بالای ۵۰ سال میزان صحت نتایج کورتاژ و هیستروکتومی بیش از ۷۰ درصد است که درصد قابل قبولی می‌باشد.

حساسیت و اختصاصیت کورتاژ در تشخیص اختلالات آندومتر در مطالعه‌ی انجام شده در سمنان که در بین سال‌های ۲۰۱۰ تا ۲۰۱۵ انجام شده است، به ترتیب ۴۹/۱ و ۸۴/۵ درصد و ارزش اخباری مثبت و منفی نیز به ترتیب ۶۰/۵ و ۷۷/۵ درصد بود (۱۵). طبق نتایج مطالعه‌ی ما؛ صحت تشخیصی کورتاژ در تعیین تایپ تومور ۷۸/۳ درصد به دست آمد. حساسیت و ویژگی آن به ترتیب ۹۵/۹۵ و ۸۰/۶۸ درصد و ارزش اخباری مثبت و منفی به ترتیب ۹۵/۹۵ و ۵/۶۵ درصد بود. همان‌گونه که مشاهده می‌شود در مطالعه‌ی ما حساسیت و ارزش اخباری مثبت بالاتر بوده است. هرچند میزان ارزش اخباری منفی پایین به‌دست‌آمده در مطالعه‌ی ما می‌تواند تحت تأثیر تعداد کم مواردی باشد که نتیجه کورتاژ منفی داشته‌اند. در مطالعه یارندی و همکاران، حساسیت و اختصاصیت کورتاژ به ترتیب ۳۰/۲ درصد و ۷۳/۳ درصد، ارزش اخباری مثبت و منفی آن به ترتیب ۷۷/۱ درصد و ۲۵/۱ درصد و میزان صحت کلی ۴۰/۵ درصد بوده است که در مقایسه با مطالعه‌ی ما میزان حساسیت کمتر، میزان اختصاصیت بالاتر و میزان صحت پایین‌تری مشاهده می‌شود. در این مطالعه این‌گونه نتیجه‌گیری کردند که کورتاژ یک روش تشخیصی ناکافی در اختلالات فوکال آندومتر است ولی یک روش مطمئن در تشخیص هیپرپلازی و کارسینوم آندومتر می‌باشد (۱۴). در مطالعه‌ی ما نیز نتایج نشان داد که کورتاژ یک روش تشخیصی با صحت بالا در تشخیص کارسینوم آندومتر می‌باشد.

در مطالعه‌ی که در زاهدان در سال ۲۰۱۷ انجام شد، بیوپسی پاپیل را به‌عنوان یک روش جایگزین برای کورتاژ معرفی کردند (۲۰) و در مطالعه‌ی که در سال ۲۰۱۲ در ترکیه انجام شد، بیوپسی پاپیل و کورتاژ از نظر نتایج تفاوتی با هم نداشتند (۲۱).

تشخیص گرید تومور که معادل درجه تمایز آن می‌باشد ممکن است مشکل باشد و به مهارت بررسی‌کننده آن بستگی دارد (۲۲). در مطالعات مختلف، تعیین گرید تومور قبل از عمل ارتباط ضعیفی با تشخیص هیستولوژیک نهایی داشته است، به‌ویژه در تومورهای آدنوکارسینوم آندومتر یوئید که قبل از عمل گرید فیگوری

در کل صحت تشخیصی کورتاژ در تعیین تایپ تومور ۷۸/۳ درصد به دست آمد. حساسیت و ویژگی آن به ترتیب ۸۰/۶۸ و ۲۵ درصد، ارزش اخباری مثبت و منفی به ترتیب ۹۵/۹۵ و ۵/۵۶ درصد بود. صحت تشخیصی کورتاژ با سن، علامت بالینی و نوع تومور ارتباط معناداری نداشت ولی بین گرید تومور و صحت تشخیصی کورتاژ ارتباط معناداری مشاهده شد ( $p=0/021$ )؛ این یافته به این معناست که صحت تشخیصی کورتاژ در تومورهای با گرید فیگوری بالاتر به‌طور معناداری بیشتر از صحت تشخیصی آن در تومورهای با گرید فیگوری پایین‌تر می‌باشد. همان‌گونه که مشاهده می‌شود روش کورتاژ تشخیصی حساسیت و ارزش اخباری مثبت بیشتری در مقایسه با ویژگی و ارزش اخباری منفی دارد، به این معنا که کورتاژ آندومتر توانایی افتراق نوع بدخیم تومور را از تومور خوش‌خیم دارد و با توجه به بالا بودن ارزش اخباری مثبت می‌تواند در صورت مثبت بودن نتیجه، با اعتماد بالایی بدخیم بودن تومور را نشان دهد.

## بحث

تحقیقات زیادی در ارتباط با کانسر آندومتر و روش‌های تشخیصی آن در ایران و نقاط مختلف جهان انجام شده است. با توجه به اهمیت تشخیص به‌موقع این بدخیمی در زنان، این مطالعه در جهت بررسی صحت تشخیصی کورتاژ به‌عنوان یک روش تشخیصی پرکاربرد قبل از هیستروکتومی، انجام گرفت.

با مقایسه‌ی مطالعات انجام شده در شهرهای تهران در سال ۲۰۰۶ (۱۳) و سمنان در ۲۰۱۰ تا ۲۰۱۵ (۱۵) با این مطالعه، دیده شد که متوسط سن مبتلایان به اختلالات پاتولوژیک آندومتر در این مطالعات در دهه‌ی ۴ زندگی و در مطالعه‌ی ما میانگین سن مبتلایان ۵۶ سال بود، بنابراین بیشتر این اختلالات به‌طور کلی در سنین میان‌سالی دیده می‌شوند. در مطالعه‌ی ما شایع‌ترین علامت بالینی که بیماران به خاطر آن به کلینیک مراجعه کرده بودند، خونریزی غیرطبیعی رحمی بوده است. در مطالعه‌ی که در سال ۲۰۱۴ در هندوستان انجام گرفت، ۱۵۶ بیمار با خونریزی غیرطبیعی رحمی بررسی شدند و شایع‌ترین شکایت آن‌ها منوراژی (۴۷٪) بود (۱۶). در یک مطالعه‌ی دیگر نیز که در هندوستان در سال ۲۰۱۱ انجام گرفت، شایع‌ترین شکایتی که به‌واسطه‌ی آن بیماران به کلینیک مراجعه نموده بودند، خونریزی غیرطبیعی رحمی بود (۱۷).

شایع‌ترین یافته‌ی هیستوپاتولوژیک در بیماران مطالعه‌ی ما آدنوکارسینوم آندومتر یوئید بود. در مطالعه‌ی که با استفاده از داده‌های بین سال‌های ۱۹۹۹ تا ۲۰۱۰ در استان غربیه‌ی مصر انجام گرفت نیز شایع‌ترین یافته، آدنوکارسینوم آندومتر یوئید بود (۱۸).

تشخیصی کورتاژ در تومورهای با گرید فیگویی بالاتر به طور معناداری بیشتر از صحت تشخیصی آن در تومورهای با گرید فیگویی پایین تر می باشد.

بنابراین کورتاژ آندومتر توانایی تشخیص تعیین نوع بدخیم تومور را از تومور خوش خیم دارد و با توجه به بالا بودن ارزش اخباری مثبت می تواند در صورت مثبت بودن نتیجه با اعتماد بالایی بدخیم بودن تومور را نشان دهد. هر چند که در گریدهای پایین تر بدخیمی، کورتاژ دقت تشخیصی کمتری نسبت به گریدهای بالاتر دارد.

### پیشنهادات

پیشنهاد می شود مطالعه دیگری با حجم نمونه بالاتر و تنوع هیستوپاتولوژیک بیشتر انجام شود و صحت تشخیصی کورتاژ در هیپرپلازیهای آندومتر نیز بررسی گردد.

### تشکر و قدردانی

بدین وسیله از همکاران بخش پاتولوژی بیمارستان شهید مطهری ارومیه که در انجام این مطالعه، همکاری داشتند، قدردانی می شود.

### تعارض منافع

نویسندگان مقاله اظهار می دارند که مطالعه‌ی حاضر هیچ گونه تعارض منافی ندارد.

### References:

1. Robboy SJ. Robboy's Pathology of the Female Reproductive Tract. Elsevier Health Sciences; 2009.
2. Greenlee RT, Murray T, Bolden S, Wingo PA. Cancer statistics, 2000. CA Cancer J Clin 2000;50:7-33.
3. Nucci MR, Crum CP, Lee KR. The pathology of pelvic-ovarian epithelial (epithelial-stromal) tumors. Diagnostic gynecologic and obstetric pathology. 2nd ed. Philadelphia: Elsevier, Saunders. 2011:818-95.
4. Krissi H, Chetrit A, Menczer J. Presenting symptoms of patients with endometrial carcinoma. Effect on prognosis. Eur J Gynaecol Oncol 1996;17:25-8.
5. Tiitinen A, Forss M, Aho I, Vesterinen E, Nieminen U. Endometrial adenocarcinoma: clinical outcome in 881 patients and analysis of 146 patients whose deaths were due to endometrial cancer. Gynecol Oncol 1986 Sep 1;25(1):11-9.

آن‌ها ۱ و ۲ بوده است اما در تومورهای گرید ۳، تطابق تشخیصی یافته‌های هیستوپاتولوژیک قبل و بعد از عمل بالاتر بوده است (۲۳).

در مطالعه‌ای که در سال ۲۰۱۱ در تایلند انجام شد (۲۴) همانند مطالعه‌ی ما بررسی‌ها نشان داد که با افزایش گرید تومور صحت تشخیصی کورتاژ افزایش می‌یابد، به طوری که در تومورهای گرید ۳، صحت تشخیصی بیشتر از تومورهای گرید پایین تر بود. بنابراین احتمال خطای تشخیصی کورتاژ در تومورهای با گرید فیگویی پایین تر، بیشتر است، در مطالعه ما نیز صحت تشخیصی کورتاژ در تومورهای گرید سه، ۱۰۰ درصد و بیشتر از تومورهای گرید یک و دو بود.

نقطه قوت مطالعه ما انجام کورتاژ توسط متخصصان با تجربه در مرکز ارجاعی بیماری‌های زنان و نقطه ضعف مطالعه، محدود بودن انواع هیستوپاتولوژیک کارسینوم‌های آندومتر می باشد.

### نتیجه‌گیری

طبق نتایج به دست آمده، صحت تشخیصی کورتاژ در تعیین تایپ تومور ۷۸/۳ درصد به دست آمد. حساسیت و ویژگی آن به ترتیب ۸۰/۶۸ و ۲۵ درصد و ارزش اخباری مثبت و منفی به ترتیب ۹۵/۹۵ و ۵/۵۶ درصد بود.

صحت تشخیصی کورتاژ با سن، علامت بالینی و نوع تومور ارتباط معناداری نداشت، ولی بین گرید تومور و صحت تشخیصی کورتاژ ارتباط قابل توجهی مشاهده شد؛ بدین صورت که صحت

6. Mitchard J, Hirschowitz L. Concordance of FIGO grade of endometrial adenocarcinomas in biopsy and hysterectomy specimens. Histopathol 2003 Apr;42(4):372-8.
7. Petersen RW, Quinlivan JA, Casper GR, Nicklin JL. Endometrial adenocarcinoma-presenting pathology is a poor guide to surgical management. Aust N Z J Obstet Gynaecol 2000;40:191-4.
8. Emanuel MH, Wamsteker K, Lammes FB. Is dilatation and curettage obsolete for diagnosing intrauterine disorders in premenopausal patients with persistent abnormal uterine bleeding? Acta Obstet Gynecol Scand 1997;76:65-8.
9. Wang X, Huang Z, Di W, Lin Q. Comparison of D&C and hysterectomy pathologic findings in endometrial cancer patients. Arch Gynecol Obstet 2005;272:136-41.

- 10 .Saadia A, Mubarak A, Zubair A, Jamal S, Zafar A. Diagnostic accuracy of endometrial curettage in endometrial pathology. *J Ayub Med Coll Abbottabad* 2011;23:129-31.
- 11 .Barut A, Barut F, Arikan I, Harma M, Harma MI, Ozmen Bayar U. Comparison of the histopathological diagnoses of preoperative dilatation and curettage and hysterectomy specimens. *J Obstet Gynaecol Res* 2012;38:16-22.
- 12 .Vorgias G, Lekka J, Katsoulis M, Varhalama E, Kalinoglou N, Akrivos T. Diagnostic accuracy of pre-hysterectomy curettage in determining tumor type and grade in patients with endometrial cancer. *Medscape J Med* 2003 Oct 14;5(4):7.
- 13 .Ghanbari Z, Hajibaratali B, Fazaeli M, Mehdizadeh P, Dadyar M. A comparison of endometrial biopsy, transvaginal ultrasonography and dilation and curettage in diagnosis of abnormal uterine bleeding. *Tehran Univ Med J* 2006;64:102-8.
- 14.Yarandi F, Izadi-Mood N, Eftekhari Z, Shojaei H, Sarmadi S. Diagnostic accuracy of dilatation and curettage for abnormal uterine bleeding. *J Obstet Gynaecol Res* 2010;36:1049-1052.
- 15 .Moradan S, Ghorbani R, Lotfi A. Agreement of histopathological findings of uterine curettage and hysterectomy specimens in women with abnormal uterine bleeding. *Saudi Med J* 2017 May;38(5):497.
- 16.Sajitha K, Padma SK, Shetty K J, KishanPrasad H L, Permi HS, Hegde P. Study of histopathological patterns of endometrium in abnormal uterine bleeding. *Chrimed J Health Res* 2014;1:76-81.
- 17 .Sinha P, Rekha PR, Konapur PG, Thamilsevi R, Subramaniam PM. Pearls and pitfalls of endometrial curettage with that of hysterectomy in DUB. *J Clin Diagnostic Res* 2011;5(6):1199-202.
- 18.Alshahrani S, Soliman AS, Hablas A, Ramadan M, Meza JL, Remmenga S, et al. Changes in Uterine Cancer Incidence Rates in Egypt. *Obstet Gynecol Int* 2018 Jun 14;2018:1-10.
- 19.Hemida RA, Zayed AE, Shalaby A, Goda H, Fawzy M, El Refaeey AA. Agreement of histopathological findings of preoperative uterine curettage and hysterectomy specimens: impact of time factor and hormonal therapy. *J Exp Ther Oncol* 2013;10(3):165-8.
- 20 .Farzaneh F, Mohammadi M, Niazi A, Eamaeilzadeh A, Rezaei S. Comparison of Efficacy of Pipelle Biopsy with Dilatation and Curettage. *Zahedan J Res Med Sci* 2017;19:e10892.
- 21 .Demirkiran F, Yavuz E, Erenel H, Bese T, Arvas M, Sanioglu C. Which is the best technique for endometrial sampling? Aspiration (pipelle) versus dilatation and curettage (D&C). *Arch Gynecol Obstet* 2012;286:1277-82
- 22 .Kisielewski F, Gajewska ME, Marczevska MJ, Panek G, Wielgoś M, Kamiński P. Comparison of endometrial biopsy and postoperative hysterectomy specimen findings in patients with atypical endometrial hyperplasia and endometrial cancer. *Ginekol Polska* 2016;87(7):488-92.
- 23 .Arko D, Kozar N, Rmuš M, Takač I. The reliability of preoperative determination of tumour grade in endometrial cancer. *TEST-ZV* 2018 Apr 21;87(3-4):167-75.
- 24 .Thanachaiwivat A, Thirapakawong C, Leelaphatanadit C, Chuangsuwanich T. Accuracy of preoperative curettage in determining tumor type and grade in endometrial cancer. *J Med Assoc Thai* 2011;94:766-71.



## EVALUATION OF DIAGNOSTIC ACCURACY OF PREHYSTERECTOMY CURETTAGE IN DETERMINING TUMOR TYPE IN THE PATIENTS WITH ENDOMETRIAL CANCER IN SHAHID MOTAHARI HOSPITAL IN URMIA, IRAN

Farzaneh Javanmard<sup>1</sup>, Sardar Demokri<sup>2</sup>

Received: 27 July, 2019; Accepted: 31 May, 2022

### Abstract

**Background & Aims:** The use of curettage in the diagnosis of endometrial disorders is very widespread, and is the most common diagnostic method before performing hysterectomy. Various studies have been performed to compare the pathological results obtained from curettage with the final pathological results of hysterectomy. The results of some of these studies indicated high efficiency of curettage but the others indicated its inefficiency in the diagnosis of endometrial disorders, especially endometrial carcinoma. The aim of this study was to evaluate the diagnostic accuracy of curettage before hysterectomy in determining tumour type.

**Materials & Method:** Pathological specimens obtained from curettage and hysterectomy in 89 patients with endometrial cancer who underwent hysterectomy in Shahid Motahari Hospital in Urmia from 2015 to 2018, were reviewed and the data of these two methods were compared. Demographic information of the patients was also extracted from their files and their relationship with the diagnostic accuracy of curettage before hysterectomy in determination of the type of tumor in the patients with endometrial cancer was examined.

**Results:** Curettage had a high ability to distinguish between malignant and benign forms of the tumor. Due to the positive predictive value and high sensitivity (95.95% and 80.68%, respectively) and high diagnostic accuracy in determination of the tumor type (78.3%), if the curettage result is also positive, curettage indicates malignancy of the tumor with a high confidence level. The diagnostic accuracy of curettage has no significant relationship with age, clinical signs, and tumor type, but is associated with the tumor grade and this association is higher in the tumors with higher FIGO grade than the lower-grade tumors.

**Conclusion:** Due to its high diagnostic accuracy, curettage is a reliable diagnostic method before performing a hysterectomy.

**Keywords:** Endometrial Cancer, Curettage, Hysterectomy, Diagnostic Accuracy

**Address:** Urmia University of Medical Sciences, Urmia, Iran

**Tel:** +984432237080

**Email:** farzanehjavanmard@yahoo.com

SOURCE: STUD MED SCI 2022; 32(12): 885 ISSN: 2717-008X

Copyright © 2022 Studies in Medical Sciences

This is an open-access article distributed under the terms of the Creative Commons Attribution-noncommercial 4.0 International License which permits copy and redistribute the material just in noncommercial usages, provided the original work is properly cited.

<sup>1</sup> Assistant Professor of Pathology, Urmia University of Medical Sciences, Urmia, Iran (Corresponding Author)

<sup>2</sup> Medical student, Urmia University of Medical Sciences, Urmia, Iran