

## گزارش یک مورد نادر از استئومیلیت سلی در انگشت شصت دست

کیخسرو مردان پور<sup>۱</sup>، مهتاب رهبر<sup>۲\*</sup>

تاریخ دریافت ۱۳۹۹/۰۹/۱۰ تاریخ پذیرش ۱۴۰۰/۰۵/۲۴

## چکیده

اگرچه سل استخوان در جمعیت عمومی بسیار نادر است ولی هنوز باید به‌عنوان یک بیماری تهدیدکننده سلامتی انسان در نظر گرفته شود. بیمار خانم ۵۲ ساله‌ای که با تورم دردناک دیستال انگشت شصت دست راست مراجعه نموده است. در معاینات بالینی درد و تورم در انگشت مشهود بود. در آزمایشات بالینی به‌جز افزایش مختصر در تست‌های فاز حاد التهابی موارد غیرطبیعی یافت نشد. در گرافی ساده یک ضایعه لیتیک تأیید شد. در بررسی هیستولوژی گرانولوم توبرکلوزیس گزارش شد. بیمار تحت درمان چهار دارویی ریفامپیسین، اتانپوتول، ایزونیاژید و پیرازینامید برای مدت دو ماه و درمان دو دارویی ایزونیاژید و ریفامپیسین هم تا ده ماه بعد قرار گرفت. تشخیص و درمان به‌موقع سل استخوان موجب جلوگیری از عوارض ناخواسته خواهد شد.

کلیدواژه‌ها: سل خارج ریوی، استئومیلیت سلی، انگشت شصت دست

مجله مطالعات علوم پزشکی، دوره سی و دوم، شماره پنجم، ص ۳۳۴-۳۲۹، مرداد ۱۴۰۰

آدرس مکاتبه: تهران، دانشگاه علوم پزشکی ایران، گروه پاتولوژی، تلفن: ۲۱۸۸۶۲۲۶۰۸

Email: rahbarahbar@gmail.com

## مقدمه

هرچند این بیماری سل قابل درمان و پیشگیری است، اما سالانه سبب مرگ تعداد زیادی افراد در کشورهای درحال توسعه می‌شود. طبق گزارش وزارت بهداشت ایران، سالانه ۱۴،۴ نفر ایرانی از هر ۱۰۰ هزار نفر به بیماری سل مبتلا می‌شوند (۱).

سل یک بیماری عفونی ناشی از باکتری مایکوباکتریوم توبرکلوزیس است. بافت ریه بهترین مکان بروز بیماری سل است ولی بافت‌های دیگر هم می‌توانند بیماری را بروز دهند. تظاهرات سل خارج ریوی می‌تواند خاموش تا بیماری حاد باشد و انتشار سریع داشته باشد. سل خارج ریوی می‌تواند به دنبال سل ریوی فعال و یا سال‌ها پس از یک عفونت سل قدیمی ایجاد شود. تنها ۵ تا ۱۰ درصد تظاهرات بیماری در خارج از ریه مشاهده می‌شود که می‌تواند بدون شواهدی از درگیری ریه آشکار شود. به‌طور کلی استئوآرتریت سلی ۱ تا ۳ درصد از موارد ابتلا به سل خارج ریوی را شامل می‌شود (۲،۳). تنوسینوویت سلی شایع‌ترین نوع بیماری در دست است (۴،۵). بروز استئومیلیت سلی در دست بسیار نادر است (۶). توجه به این نکته ضروری است که در بیماران مبتلا به بیماری‌های نقص ایمنی یا سایر بیماری‌های مزمن احتمال تظاهرات اسکلتی عضلانی

سل خارج ریوی بیشتر است (۷). با توجه به شیوع توبرکلوزیس در کشور ما، در این مطالعه ما یک مورد استئومیلیت سلی را در استخوان شصت دست در یک زن ۵۲ ساله ایرانی گزارش می‌کنیم و متعاقباً تظاهرات بالینی و همچنین آزمایشات تشخیصی و روش درمانی مورد بحث قرار خواهد گرفت.

## معرفی بیمار

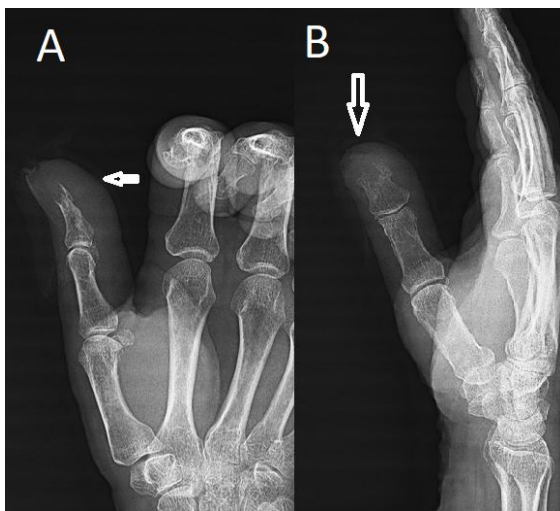بیمار خانم ۵۲ ساله‌ای است که با شکایت قرمزی و تورم دردناک دیستال فالانکس انگشت شصت دست راست از ۵ ماه گذشته به مرکز آموزشی درمانی بیمارستان آیت‌الله طالقانی کرمانشاه مراجعه نموده است. بیمار در زمان مراجعه علائم بالینی همچون تب، سرفه پایدار، کاهش وزن، بی‌اشتهایی و درد قفسه سینه را نداشت. در معاینات بالینی به‌عمل آمده درد و تورم و قرمزی و گرمی به همراه محدودیت حرکتی در دیستال فالانکس انگشت شصت مشهود بود. در مابقی معاینات سیستمیک بیمار نکته بالینی غیرطبیعی یافت نشد. در آزمایشات بالینی انجام‌شده، بیمار دارای ایندکس‌های خون طبیعی با آنمی متوسط (هموگلوبین ۵، ۱۰ میلی‌گرم در دسی لیتر) و سدیمان گلوبول قرمز بالا (۵۸ میلی‌متر در ساعت) و پروتئین فاز

<sup>۱</sup> استاد گروه ارتوپدی، دانشگاه علوم پزشکی کرمانشاه، کرمانشاه، ایران

<sup>۲</sup> دانشیار گروه پاتولوژی، دانشگاه علوم پزشکی ایران، تهران، ایران (نویسنده مسئول)

حاد مثبت بود. مابقی آزمایشات بالینی از جمله آزمایشات بیوشیمی و کبدی و کلیوی طبیعی گزارش شد. گرافی ساده ریه نرمال بود. گرافی ساده رخ و نیم رخ انگشت شصت دست راست یک ضایعه

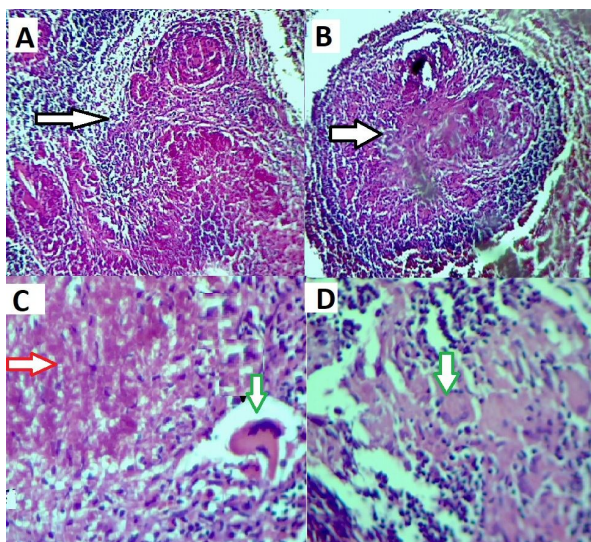
لیتیک استخوانی را در دیستال فالانکس انگشت نشان می داد (تصویر ۱).



**تصویر (۱):** رادیوگرافی ساده در دو نمای رخ A و نیم رخ B انگشت شصت دست راست. یک ضایعه لیتیک و با تخریب قشر استخوان دیستال انگشت شصت را به همراه تورم بافت نرم نشان می دهد. (پیکان های سفید، در تصویر A, B)

در تصویربرداری مگنتیک رزونانس حضور یک ضایعه لیتیک استخوان دیستال فالانکس انگشت شصت دست راست با تخریب کورتکس استخوان تأیید شد. در نهایت بیمار جهت نمونه برداری به بخش ارتوپدی ارجاع داده شد. نمونه برداشته شده به آزمایشگاه

آسیب شناسی ارسال شد. در بررسی هیستولوژی نمونه بیوپسی، گرانولوم های متعدد متشکل از سلول های التهابی تک هسته ای و چند هسته ای (ژانت) همراه با نسوج نکروزه دیده شد که با گرانولوم های توبرکلوزیس مطابقت داشت (تصویر ۲).



**تصویر (۲):** نمای بافت شناسی گرانولوم سلی را با نکروز مرکزی نشان می دهد.

این گرانولوم التهابی (پیکان های سفید، در تصویر A, B) متشکل از نکروز پنیتری مرکزی (پیکان قرمز، در تصویر C) و سلول های غول پیکر نوع لانگرهانس در حاشیه (پیکان سبز در تصویر D) می باشد، (بزرگنمایی میکروسکوپی X۲۰۰ و رنگ آمیزی هماتوکسیلین و ائوزین)

موارد سل خارج ریوی را شامل می‌شود، به‌ویژه در کشورهای در حال توسعه که میزان بیش از یک‌سوم مهاجران بین‌المللی در جهان هستند (۱۱،۱۰). رایج‌ترین محل سل اسکلتی ستون فقرات است، به دنبال آن مفاصل و سپس استخوان‌های دیگر هستند (۱۲). به‌طور کلی سل استخوان‌های کوچک انگشت ۴-۸ درصد کل موارد سل اسکلتی را تشکیل می‌دهد (۱۳). این بیماری در کودکان بین ۱ تا ۶ سال و سپس در بزرگسالان بین ۲۰ تا ۵۰ سال بیشتر مشاهده می‌شود. تحقیقات جدید نشان می‌دهد که میزان ابتلا سل استخوان‌های کوچک انگشت در مردان بیش از سه برابر زنان است. درد و تورم از تظاهرات بالینی شایع در ابتلای سل استخوان‌های کوچک انگشت است (۱۵،۱۴). رادیوگرافی ساده یک روش تشخیصی ساده و کم‌هزینه برای ارزیابی و پیگیری است (۱۶). تشخیص افتراقی سل استخوان‌های کوچک انگشت شامل بیماری‌های گرانولوماتوز دیگر مانند سارکوئیدوز، استئومیلیت، سیفلیس مادرزادی، نقرس، تومورها و بیماری پاژه است (۱۷). علاوه بر جراحی، یک درمان فشرده دوماهه ایزونیازید، ریفامپیسین، پیرازینامید و اتامبوتول و به دنبال آن یک رژیم شش تا دوازده‌ماهه ایزونیازید و ریفامپیسین توصیه می‌شود (۱۸).

### نتیجه‌گیری

بیماری سل هنوز یکی از شایع‌ترین بیماری‌های عفونی در جهان است. از آنجایی که استئومیلیت سلی به‌ویژه در دست بسیار نادر است. بنابراین هرگونه تأخیر در تشخیص می‌تواند مضر باشد. لذا آگاهی از استئومیلیت سلی در دست می‌تواند کمک شایانی به اقدامات تشخیصی و درمان زود به هنگام بیماران کند به‌گونه‌ای که مانع از ایجاد عوارض ناخواسته شود.

### تشکر و قدردانی

بدین‌وسیله از زحمات پرسنل آزمایشگاه بیمارستان آیت‌الله طالقانی کرمانشاه و بیمارستان شفا یحییاییان تهران تشکر و قدردانی می‌گردد.

### References:

1. Ataey A, Jafarvand E. Epidemiology and Trend of Tuberculosis mortality in Iran. *J Sabzevar Univ Med Sci* 2019; 25(6): 773-80.
2. Ramos RF, Cancian L, Calcagnotto F, Zeni R, Varela G, Burgues T, et al. Synovial tuberculosis of the hand: An ancient disease in an unusual localisation. *Indian J*

در رنگ‌آمیزی زیل نلسون از نسوج بیوسی هم باسیل اسید فست دیده شد. سرانجام بیمار با تشخیص سل استخوان تحت درمان چهار دارویی شامل ریفامپین، اتانپوتول، ایزونیازید و پیرازینامید همراه با ویتامین B6 برای مدت دو ماه قرار گرفت و درمان دو دارویی ایزونیازید و ریفامپیسین هم تا ده ماه بعد ادامه یافت. بعد از دو ماه بهبودی کامل حاصل شد و تا یک سال پس از اتمام درمان هیچ‌گونه بازگشت بیماری دیده نشد.

در این گزارش رضایت‌مندی بیمار با حفظ اطلاعات شخصی بیمار اخذ شده و هیچ‌گونه چالشی مالی و فرهنگی وجود ندارد.

### بحث

سل خارج ریوی ممکن است هم‌زمان با سل ریوی یا سال‌ها بعد از عفونت اولیه سلی ایجاد شود. در سال‌های اخیر به دنبال اپیدمی ایدز و افزایش مهاجرت از کشورهای که سل در آنجا آندمیک بوده و بالاخره بهبود روش‌های تشخیصی، شناسایی موارد ابتلا به سل خارج ریوی افزایش چشمگیری داشته است. دریک مطالعه اپیدمیولوژیک که بین سال‌های ۱۳۷۰ تا ۱۳۷۷ در استان چهارمحال و بختیاری بر روی ۱۴۶ بیمار مبتلا به سل خارج ریوی انجام شد، نشان داد که در سال‌های اخیر افزایش نسبی در ابتلا به سل خارج ریوی به وجود آمده است. همچنین در این مطالعه دکتر مرادی گزارش کرد که در مجموع زنان دو برابر مردان به سل خارج ریوی مبتلا می‌شوند و خانم‌های ۳۹-۲۰ سال و مردان مسن (۶۹-۶۰ سال) بیشتر در معرض ابتلا به این بیماری می‌باشند. شایع‌ترین سل خارج ریه در این گروه از بیماران لنفادنیت سلی (۴۲ درصد) و به دنبال آن سل استخوان و مفصل (۱۸ درصد) بود (۸۹). به‌طور کلی تشخیص سل خارج ریوی به روش‌های تهاجمی بیشتری نیاز دارد و باید نمونه کافی برای بررسی تشخیصی مایکوباکتریوم در اختیار باشد. بیماران مبتلا به سل خارج ریوی علاوه بر علائم بالینی شایع که در گرفتاری سل ریه دیده می‌شود مانند تب و سرفه و تعریق شبانه ممکن است از علائم دیگری که مربوط به اندام‌های گرفتار است شکایت داشته باشند (۹). سل اسکلتی ۱۰-۳۵ درصد از کل

*Plast Surg* 2017;50(2):130-7.

3. Ostrowska M, Gietka J, Nesteruk T, Piliszek A, Walecki J. Shoulder joint tuberculosis. *Pol J Radiol* 2012; 77:55-9.
4. Seung OP, Sulaiman W. Osteoarticular tuberculosis mimicking rheumatoid arthritis. *Mod Rheumatol* 2012;22:931-3.

5. Aboudola S, Sienko A, Carey RB, Johnson S. Tuberculous tenosynovitis. *Hum Pathol* 2004;35:1044-6.
6. Jagtap SA, Sonawane DV, Saraogi AA. Isolated tuberculosis of scapula in a young adult. *Int J Mycobacteriol* 2013;2:114-7.
7. Kwan CK, Ernst JD. HIV and tuberculosis: A deadly human syndemic. *Clin Microbiol Rev* 2011;24:351-76.
8. Moradi M. Extrapulmonary tuberculosis, 146 cases study. *Journal of Medical Council of Iran* 2000; 18 (4):283-7.
9. Kadu VV, Saindane KA, Godghate N, Godghate NN. Tuberculosis of Calcaneum - A Rare presentation. *J Orthop Case Rep* 2016; 6(1):61-2.
10. Pang Y, An J, Shu W, Huo F, Chu N, Gao M, et al. Epidemiology of Extrapulmonary Tuberculosis among Inpatients, China, 2008-2017. *Emerg Infect Dis* 2019; 25(3):457-64.
11. Johansen IS, Nielsen SL, Hove M, Kehrer M, Shakar S, Wøyen AV, et al. Characteristics and Clinical Outcome of Bone and Joint Tuberculosis From 1994 to 2011: A Retrospective Register-based Study in Denmark. *Clin Infect Dis* 2015; 61(4):554-62.
12. Vohra R, Kang HS, Dogra S, Saggarr RR, Sharma R. Tuberculous osteomyelitis. *J Bone Joint Surg Br* 1997; 79(4):562-6.
13. Brazille P, Timsit MA, Quillard A, Dryll A, Laredo JD. Tuberculous dactylitis of a single phalanx. *Rev Rhum Engl Ed* 1998; 65(7-9):511-2.
14. Abdelwahab IF, Lewis MM, Klein MJ, Hermann G. Case report 528: Tuberculous dactylitis (right great toe). *Skeletal Radiol* 1989; 18(2):133-5.
15. Jensen CM, Jensen CH, Paerregaard A. A diagnostic problem in tuberculous dactylitis. *J Hand Surg Br* 1991; 16(2):202-3.
16. Leung PC. Tuberculosis of the hand. *Hand* 1978; 10(3):285-91.
17. Sunderamoorthy D, Gupta V, Bleetman A. TB or not TB: an unusual sore finger. *Emerg Med J* 2001; 18(6):490-1.
18. Sotgiu G, Centis R, D'ambrosio L, Migliori GB. Tuberculosis treatment and drug regimens. *Cold Spring Harb Perspect Med* 2015; 5(5):a017822.

## TUBERCULOUS OSTEOMYELITIS IN THUMB: A RARE CASE

*Keykhosro Mardanpour<sup>1</sup>, Mahtab Rahbar<sup>\*2</sup>*

*Received: 30 November, 2020; Accepted: 15 August, 2021*

### **Abstract**

Although tuberculous osteomyelitis is rare in the general population, it should still be considered as a threat to human health. A 52-year-old woman acutely develops a progressively painful swelling on the tip of her right thumb. On laboratory examination, there is no abnormality except for a slight increase in acute phase inflammatory tests (ESR and CRP). A right-hand x-ray showed an expansile lytic lesion. Microscopic examination revealed tuberculosis granuloma. Anti-tuberculous chemotherapy started for two months with a regimen composed of isoniazid, rifampicin, pyrazinamide, and ethambutol and then followed by a ten month regimen consisting of isoniazid and rifampicin. Bone tuberculosis should always be considered by physicians, as early diagnosis and treatment will prevent additional serious complications of the disease.

**Keywords:** Extrapulmonary tuberculosis, tuberculous osteomyelitis, thumb

**Address:** Department of Pathology, Iran University of Medical Sciences, Tehran, Iran

**Tel:** +982188622608

**Email:** rahbarahbar@gmail.com

SOURCE: STUD MED SCI 2021: 32(5): 333 ISSN: 2717-008X

---

<sup>1</sup> Professor, Department of Orthopedics, Kermanshah University of Medical Sciences, Kermanshah, Iran

<sup>2</sup> Associate Professor, Department of Pathology, Iran University of Medical Sciences, Tehran, Iran  
(Corresponding Author)