

## مطالعه استریولوژیک اثر حفاظتی آلفا لیپوئیک اسید بر بافت بیضه پس از تیمار با نانوذرات نقره در موش نژاد NMRI

سید محمدعلی شریعت‌زاده<sup>۱</sup>، ملک سلیمانی مهرنجانی\*<sup>۲</sup>، فرزانه سلگی<sup>۳</sup>، پریسا مالکی<sup>۴</sup>

تاریخ دریافت ۱۳۹۹/۰۶/۱۶ تاریخ پذیرش ۱۳۹۹/۱۰/۱۸

### چکیده

**پیش‌زمینه و هدف:** با توجه به نقش نانوذرات نقره در القاء استرس اکسیداتیو و خاصیت آنتی‌اکسیدانتی آلفا لیپوئیک اسید، هدف از این مطالعه بررسی اثر آنتی‌اکسیدانی آلفا لیپوئیک اسید در کاهش اثرات نامطلوب نانوذرات نقره بر روی بافت بیضه موش‌های بالغ بود.  
**مواد و روش‌ها:** ۲۴ سر موش نر بالغ نژاد NMRI با میانگین وزنی  $(2 \pm 36)$  گرم به ۴ گروه (n=۶) شامل: کنترل، تیمار با نانوذرات نقره (۵۰۰ mg/kg/day)، تیمار با آلفا لیپوئیک اسید (۱۰۰ mg/kg/day) و تیمار هم‌زمان آلفا لیپوئیک اسید + نانوذرات نقره تقسیم شد. پس از اتمام دوره تیمار سرم خونی گرفته شد و بیضه راست موش‌ها خارج و توزین شد و پس از مراحل پردازش بافتی به روش هماتوکسیلین رنگ‌آمیزی شد. در نهایت حجم کل بیضه، قطر و ارتفاع اپی‌تلیوم زایشی، تعداد کل سلول‌های جنسی و سرتولی با استفاده از فن‌های استریولوژی مورد ارزیابی قرار گرفت. میزان ظرفیت آنتی‌اکسیدانی تام (با استفاده از تست FRAP)، سطح مالون‌دی‌آلدئید (MDA) و تستوسترون سرم نیز اندازه‌گیری شد. داده‌ها با روش آنالیز واریانس یک‌طرفه آنالیز و تفاوت میانگین‌ها در حد  $(p < 0.05)$  معنی‌دار در نظر گرفته شد.

**یافته‌ها:** حجم کل بیضه، قطر اپیتلیوم‌زایشی، ارتفاع اپیتلیوم‌زایشی، تعداد کل سلول‌های اسپرماتید (دراز و گرد)، اسپرماتوسیت و سرتولی در گروه نانوذرات نقره در مقایسه با گروه کنترل به‌طور معنی‌داری کاهش یافت ( $p < 0.001$ ). افزایش معنی‌داری در سطح MDA و کاهش معنی‌داری در میزان ظرفیت آنتی‌اکسیدانی تام و سطح تستوسترون سرم در گروه نانوذرات نقره نسبت به کنترل یافت شد ( $p < 0.05$ ). پارامترهای فوق در گروه تیمار هم‌زمان نانوذرات نقره + آلفا لیپوئیک اسید به‌طور معنی‌داری نسبت به گروه نانوذرات نقره جبران شد و به حد کنترل رسید.

**بحث و نتیجه‌گیری:** به نظر می‌رسد که آلفا لیپوئیک اسید نقش حفاظتی در برابر سمیت ناشی از نانوذرات نقره بر بافت بیضه موش داشته باشد، بنابراین آلفا لیپوئیک اسید می‌تواند در بهبود اثرات نامطلوب نانوذرات نقره بر سیستم تولیدمثلی مفید باشد.

**واژگان کلیدی:** نانوذرات نقره، آلفا لیپوئیک اسید، بیضه، استریولوژی، موش نر

مجله مطالعات علوم پزشکی، دوره سی و یکم، شماره دوازدهم، ص ۹۴۴-۹۵۵، اسفند ۱۳۹۹

آدرس مکاتبه: اراک-دانشگاه اراک-دانشکده علوم پایه-گروه زیست‌شناسی، تلفن: ۰۹۱۸۱۶۲۹۰۲۶

Email: s-shariatzadeh@araku.ac.ir

### مقدمه

از تغییرات متعددی که در سلامت تولیدمثلی آن‌ها ایجاد شده است ناشی گردد. مشکلاتی در تولید، بلوغ، تحرک و قابلیت لقاح اسپرم از جمله دلایل عمده ناباروری مردان محسوب می‌شود (۲). یکی از این عواملی که می‌تواند سبب آسیب به مواد ژنتیکی سلول‌های تولیدمثلی گردند، مواد نانو ذرات نقره می‌باشد که این مواد با وجود خواص سودمند و منحصربه‌فرد، ممکن است از طریق

ناباروری از مشکلات جوامع امروزی است که زوج‌های درگیر را هم از نظر پزشکی و هم از نظر روانی تحت شعاع قرار می‌دهد. بر اساس مطالعات انجام‌شده سهم مردان در ناباروری ۴۰-۲۵ درصد است و عوامل تأثیرگذار مختلفی در آن دخالت دارند که از مهم‌ترین آن‌ها رادیکال‌های آزاد اکسیژن هستند (۱). ناباروری مردان می‌تواند

<sup>۱</sup> دانشگاه اراک، دانشکده علوم پایه، گروه زیست‌شناسی، اراک، ایران

<sup>۲</sup> دانشگاه اراک، دانشکده علوم پایه، گروه زیست‌شناسی، اراک، ایران (نویسنده مسئول)

<sup>۳</sup> کارشناس ارشد زیست‌شناسی جانوری، سلولی-تکوینی، دانشگاه اراک، دانشکده علوم پایه، گروه زیست‌شناسی، اراک، ایران

<sup>۴</sup> دانشگاه اراک، دانشکده علوم پایه، گروه زیست‌شناسی، اراک، ایران

نور (۱۲ ساعت تاریکی و ۱۲ ساعت روشنایی) و در دمای  $21 \pm 2$  درجه سانتی‌گراد در قفس‌های مجزا نگهداری شد. تغذیه موش‌ها توسط غذای آماده و استاندارد و بدون محدودیت در آب و خوراک انجام گرفت. این شرایط در طول دوره تیمار برقرار بود، طول دوره تیمار و دوز مصرفی با توجه به مطالعات پیشین صورت گرفته است (۴، ۲۲، ۲۳، ۲۴). پس از توزین، موش‌ها به‌صورت تصادفی به ۴ گروه تقسیم شدند (در هر گروه شش رأس موش): گروه کنترل (نرمال سالین دریافت کردند)، گروه آلفا لیپوئیک اسید (۱۰۰ میلی‌گرم بر کیلوگرم، سیگما، آمریکا)، گروه نانوذرات نقره+ آلفا لیپوئیک اسید (۵۰۰ میلی‌گرم بر کیلوگرم+ ۱۰۰ میلی‌گرم بر کیلوگرم)، گروه نانوذرات نقره (۵۰۰ میلی‌گرم بر کیلوگرم). تیمارها به‌صورت تزریق داخل صفاقی برای آلفا لیپوئیک اسید و برای نانوذرات نقره به‌صورت گاوآژ به مدت ۳۵ روز انجام گرفت.

#### وزن بدن و بیضه:

در پایان دوره تیمار، موش‌ها توزین و سپس توسط دی اتیل اتر بی‌هوش شدند. پس از کالبدگشایی، با باز کردن اسکروتوم، ناحیه دمی اپیدیدیم چپ جهت بررسی پارامترهای اسپرم، بیضه راست جهت بررسی‌های استریولوژیکی و در ادامه سرم خونی جهت بررسی ظرفیت آنتی‌اکسیدانی، بررسی میزان هورمون تستوسترون و میزان مالون دی‌آلدئید که در زیر به آن‌ها اشاره می‌شود مورد استفاده قرار گرفتند (۲۵، ۲۶).

#### بررسی پارامترهای اسپرمی:

##### قابلیت تحرک اسپرم:

سنجش قابلیت تحرک اسپرم بر اساس دستورالعمل WHO انجام شد (۲۷). بدین ترتیب که ابتدا ۱۰ میکرولیتر از سوسپانسیون محیط کشت و اسپرم روی لام نئوبار منتقل و حرکات اسپرم در گروه‌های مختلف در زیر میکروسکوپ نوری با بزرگنمایی  $\times 200$  مورد بررسی قرار گرفت. حداقل ۵ میدان دید میکروسکوپ برای تعیین قابلیت تحرک ۲۰۰ اسپرم برای هر موش بررسی و درصد اسپرم‌های دارای حرکت پیش‌رونده، حرکات درجا و بدون حرکت (ساکن) محاسبه گردید (۲۸).

##### بررسی ناهنجاری‌های مورفولوژیکی اسپرم:

جهت بررسی مورفولوژی اسپرم، لام‌های ائوزین-نکروزین تهیه‌شده برای بررسی قابلیت حیات اسپرم مورد استفاده قرار گرفت. و برای این منظور بر اساس دستورالعمل WHO رنگ‌آمیزی ائوزین-نکروزین صورت گرفت (۲۷). به‌طور خلاصه ائوزین ۱ درصد و نکروزین ۱۰ درصد در نرمال سالین آماده شد. نسبت یک حجم سوسپانسیون اسپرم و دو حجم ائوزین را مخلوط کرده و پس از ۳۰ ثانیه نگهداری در انکوباتور ۳۷ درجه سانتی‌گراد، حجم مساوی از محلول نکروزین به آن اضافه و گسترش نازکی از نمونه بر روی لام

خوراکی، تنفسی یا پوست وارد بدن شوند و در نتیجه منجر به تغییرات و اثرات بیولوژیکی مضر شوند. آزمایش‌های انجام‌شده بر روی مدل‌های حیوانی نشان داده‌اند که نانومواد نقره توانایی عبور از سد خونی بیضه‌ای را داشته و در سلول‌های سوماتیک و ژرمینال بیضه جمع‌آوری شوند. تجمع قابل‌توجهی از این مواد در سلول‌های سرتولی و هسته‌های اسپرماتوسیت گزارش شده است (۳).

تحقیقات نشان می‌دهد که نانوذرات باعث ایجاد ناهنجاری‌هایی در سیستم تولیدمثلی نر می‌شود. به‌عنوان مثال در موش‌های که تحت تأثیر نانوذرات قرار گرفته بودند، گزارش‌هایی مبنی بر کاهش حجم بیضه، حجم لوله‌های منی سازه و حجم بافت بینابینی (۴، ۵، ۶)، تعداد اسپرم، تحرک اسپرم (۷، ۸)، میزان ظرفیت آنتی‌اکسیدانی سرم (۹، ۱۰)، میزان هورمون تستوسترون (۱۱، ۱۲)، تعداد سلول‌های جنسی (۱۳، ۱۴) و همچنین افزایش میزان مالون دی‌آلدئید سرم (۱۵، ۱۶) از طریق القای استرس اکسیداتیو ناشی از نانوذرات ارائه شد.

آنتی‌اکسیدان‌ها موادی هستند که واکنش زنجیره‌ای اکسیداتیو را می‌شکنند و بدین‌وسیله استرس اکسیداتیو را کاهش می‌دهند (۱۷). آلفا لیپوئیک اسید یا اسیدتیوکتیک یک آنتی‌اکسیدان زیستی قوی است و به‌عنوان یک کوفاکتور در کمپلکس آنزیمی دهیدروژناز میتوکندریایی در متابولیسم و تولید انرژی فعالیت دارد (۱۸). این ماده از یک طرف می‌تواند به‌طور مستقیم رادیکال‌های پروکسیل تولیدشده در مرحله آبی و غشای میکروزومی را از بین برده، از طرف دیگر با احیای آسکوربیل و کرومانوکسیل موجب افزایش قدرت سایر آنتی‌اکسیدان‌ها ویتامین (E-C) (۱۹). در دستگاه تناسلی نر، نقش آنتی‌اکسیدانی آلفا لیپوئیک اسید در مهار نمودن اثرات مخرب رادیکال‌های آزاد در بیضه و اسپرم گزارش شده است (۲۰). با توجه به اثرات سمی نانوذرات نقره در القای استرس اکسیداتیو (۲۱) و نقش آلفالیپوئیک اسید به‌عنوان یک آنتی‌اکسیدانت قوی (۱۸)، این‌طور می‌توان فرض کرد که این آنتی‌اکسیدان قادر باشد اثرات زیان‌بار نانوذرات نقره را خنثی نماید.

بنابراین این پژوهش باهدف بررسی اثر محافظتی آلفا لیپوئیک اسید بر تغییرات بافت بیضه و پارامترهای اسپرمی در موش پس از تیمار با نانوذرات نقره طراحی شد. (کد اخلاق IR.ARAKMU.REC.1397.221)

#### مواد و روش کار

##### حیوان و تیمارها:

برای انجام این تحقیق تجربی، تعداد ۲۴ سر موش نر بالغ از نژاد NMRI با میانگین وزنی  $36 \pm 2$  گرم از انستیتو پاستور ایران خریداری شد و در خانه حیوانات دانشگاه اراک تحت شرایط طبیعی

### برآورد تعداد سلول‌های اسپرماتوگونی، اسپرماتوسیت، اسپرماتید (دراز و گرد) و سرتولی:

از روش Optical dissector و از قالب مخصوص شمارش یا (unbiased counting frame) استفاده شد. قالب شمارش به‌طور تصادفی بر میدان‌های دید انتخاب شده از برش‌های ۲۰ میکرونی (بزرگنمایی ۱۰۰۰ برابر قرار داده شد)، از هر طرف (بالا و پایین) تا عمق ۵ میکرون بخش‌های دارای آرتیفکت در نظر گرفته شد و در آن بخش‌ها شمارش انجام گرفت. سلول‌های انتخاب شده توسط قالب در عمق‌های دیگر شمارش شدند. (میانگین ۱۳۰ تا ۱۵۰ عدد از هر سلول). عمق‌های موردنظر با دستگاه میکروکیتور مدل HEIDEN HAIN (ND 221 B) ساخت آلمان به دست آمد. سپس چگالی عددی سلول‌ها به دست آمد و در حجم نهایی بیضه ضرب شد و بدین گونه شمار سلول‌ها تخمین زده شد (۳۳).

### بررسی‌های بیوشیمیایی:

برای بررسی‌های بیوشیمیایی از سرم خونی که از قلب موش آسپیره و پس از سانتریفیوژ در دمای ۸۰- سانتی‌گراد نگهداری شده بود استفاده شد (۳۴).

### بررسی میزان مالون دی‌آلدئید سرم:

ابتدا یک محلول TCA-TBA-HCL، شامل تری کلرواستیک اسید (TCA، ۱۵W/V)، تیوباربیوتیک اسید (TBA، ۳۷۵W/V) و اسید کلریدریک ۰/۲۵ نرمال تهیه شد. سپس ۰/۵ میلی‌لیتر از سرم خون با ۱ میلی‌لیتر از محلول TBA-HCL مخلوط شد و نمونه‌ها به مدت ۱۵ دقیقه در بن ماری جوش قرار داده شدند. بعد از خارج کردن نمونه‌ها از بن ماری، به‌سرعت با استفاده از آب سرد خنک شده و به مدت ۱۰ دقیقه سانتریفیوژ شدند. مایع رویی به‌دقت جدا شد و جذب آن در ۵۳۲ نانومتر در برابر blank که حاوی تمام ترکیبات به‌استثنای نمونه بود، خوانده شد. غلظت (MDA) با استفاده از ضریب خاموشی (extinction coefficient) آن که عبارت است از  $1 \times 10^5 \text{ M}^{-1} \text{ Cm}^{-1}$  (۱/۵۶ محاسبه گردید و برحسب نانومول بر میلی‌لیتر (nmol/ml) بیان شد (۳۵،۳۶).

### سنجش تستوسترون سرم خون:

سنجش میزان غلظت تستوسترون خون، مطابق دستورالعمل کیت الیزا (شرکت DRG آلمان) و برحسب ng/mol انجام شد. برای سنجش میزان تستوسترون، نمونه‌ها در چاهک ریخته شد و سپس محلول تستوسترون و محلول آنتی‌تستوسترون اضافه شد و به مدت ۹۰ دقیقه در ۳۷ درجه سانتی‌گراد انکوبه گردید. چاهک‌ها سپس با آب دیونیزه شستشو شد و سوبسترا به هر چاهک افزوده گردید و برای مدت ۲۰ دقیقه انکوبه شد. سپس با افزودن محلول متوقف

ایجاد گردید. پس از خشک شدن گسترش، با استفاده از میکروسکوپ نوری با بزرگنمایی ۱۰۰ × تعداد ۱۰۰ اسپرم شمارش شد و میزان ناهنجاری‌ها به‌صورت درصد بیان شد.

### بررسی تعداد اسپرم:

پس از گذشت ۱۰ دقیقه از انتقال اپی دیدیم به محیط کشت Ham's F10 و رهایی اسپرم‌ها از اپی دیدیم، ۱ میلی‌لیتر از مخلوط محیط کشت و اسپرم با ۹ میلی‌لیتر فرمالین ۲٪ رقیق و فیکس شد. برای بررسی تعداد اسپرم از لام هموسیتومتر (نتوبار) استفاده شد، اسپرم‌های دارای ناحیه‌ی سر، ناحیه‌ی میانی و دم که در مرکز مربع و چهارگوشه‌ی مربع مرکزی قرار داشتند، با استفاده از میکروسکوپ نوری و بزرگنمایی ۴۰ × شمارش شدند. شمارش اسپرم بر اساس دستورالعمل سازمان جهانی سلامت (WHO) انجام شد (۲۷،۲۸).

### بررسی‌های استریولوژیکی:

به‌منظور بررسی‌های استریولوژیکی، حجم بیضه راست پس از خارج کردن از بدن و وزن نمودن، به روش شناورسازی (Immersion) محاسبه شد (۲۵). پس از شستشوی بافت بیضه در نرمال سالین، در فیکساتیو تازه تهیه‌شده (MDF (Modified Davidson's Fluid، برای ۷ روز فیکس گردید. که در طی این مدت یک‌بار فیکساتیو تعویض گردید (۲۹،۳۰). سپس از روش Orientator برای به دست آوردن برش‌های IUR Isotropic (uniform Random) از بیضه استفاده شد (۳۱). پس‌از آن با دستگاه پاساژ، پاساژبافتی انجام گرفت و سپس برش‌ها در بلوک پارافینی گمارده شدند و توسط دستگاه میکروتوم برش‌های ۵ و ۲۰ میکرونی از آن‌ها تهیه شد که با روش هماتوکسیلین رنگ‌آمیزی شدند. برای برآورد میزان چروکیدگی بافتی دو یا سه برش تروکار از برش‌های IUR پیش از پاساژبافتی تهیه و شعاع آن‌ها اندازه‌گیری شد. پس از مراحل پاساژ بافتی و رنگ‌آمیزی، شعاع آن‌ها دوباره اندازه‌گیری و میزان چروکیدگی محاسبه شد. حجم بیضه در میزان چروکیدگی ضرب و به‌این ترتیب حجم کل بیضه محاسبه شد (۳۲). محاسبه حجم لوله‌های منی ساز، حجم بافت بینابینی، حجم کل بیضه:

برای محاسبه حجم لوله‌های منی ساز و بافت بینابینی به‌طور میانگین ۵ میدان دید از هر اسلاید ۵ میکرونی با میکروسکوپ Olympus DP12 (بزرگنمایی ۱۰۰) انتخاب شد و با قرار دادن تصادفی پروب نقطه بر روی میدان دید نقاط برخورد کرده به کل بافت و نقاط برخورد کرده به لوله‌های منی ساز و بافت بینابینی شمارش شد و بدین ترتیب چگالی حجمی هر یک برآورد شد سپس با ضرب چگالی حجمی هر یک در حجم نهایی بیضه حجم هر یک محاسبه شد (۳۱).

Tukey مورد تجزیه و تحلیل آماری قرار گرفت و تفاوت میانگین‌ها در سطح  $P < 0.05$  معنی‌دار در نظر گرفته شد.

### یافته‌ها

#### ارزیابی قابلیت تحرک اسپرم:

میانگین درصد اسپرم‌های دارای حرکت پیش‌رونده در گروه نانوذرات نقره نسبت به گروه کنترل کاهش معنی‌داری یافت ( $P < 0.001$ ). از طرفی میانگین درصد اسپرم‌های دارای حرکت پیش‌رونده در گروه نانوذرات نقره + آلفالیپوئیک اسید نسبت به گروه نانوذرات نقره افزایش معنی‌داری نشان داد ( $P < 0.001$ ). به عبارت دیگر در گروه نانوذرات نقره + آلفالیپوئیک اسید، آلفالیپوئیک اسید توانست اثرات مخرب نانوذرات نقره را در خصوص درصد اسپرم‌های پیش‌رونده در مقایسه با گروه نانوذرات نقره به طور معنی‌داری جبران نماید. میانگین درصد اسپرم‌های دارای حرکات درجا ( $P < 0.001$ ) و ساکن ( $P < 0.001$ ) در گروه نانوذرات نقره نسبت به گروه کنترل افزایش معنی‌داری یافت. از طرفی میانگین درصد اسپرم‌های دارای حرکت ساکن ( $P < 0.001$ ) در گروه نانوذرات نقره + آلفالیپوئیک اسید در مقایسه با گروه نانوذرات نقره کاهش معنی‌داری نشان داد (جدول ۱).

کننده، واکنش پایان یافت و جذب آن با دستگاه الیزا در طول موج ۴۵۰ نانومتر خوانده شد (۳۷).

#### بررسی میزان ظرفیت آنتی‌اکسیدانی تام به روش

#### FRAP:

محلول استاندارد سولفات آهن ( $\text{FeSO}_4 \cdot 7\text{H}_2\text{O}$ ) با غلظت ۱ Mm تهیه و از آن رقت‌های مختلف تهیه و سپس منحنی استاندارد سولفات آهن در آزمایش FRAP رسم شد. سپس فرمول رگرسیون حاصل از منحنی استاندارد که در آن  $y$  برابر با جذب خوانده‌شده و  $x$  برابر با غلظت می‌باشد، به دست آمد. برای سنجش TAC بافت گروه‌های مختلف از فرمول رگرسیون حاصل از منحنی استاندارد استفاده شد. اندازه‌گیری ظرفیت آنتی‌اکسیدانی (TAC) بدین گونه است که ۱۰۰ میکرولیتر از پلاسما را در کووت‌ها ریخته سپس مقدار از معرف آماده FRAP به کووت‌ها اضافه و پس از ۴ دقیقه جذب آن‌ها را در طول موج ۵۹۳ نانومتر در مقابل بلانک خوانده شد. سپس با استفاده از فرمول رگرسیون حاصل در منحنی استاندارد میزان FRAP نمونه‌های خونی برحسب میکرومول بر گرم به دست آمد (۳۸).

#### روش آماری آنالیز داده‌ها:

داده‌های حاصل از این تحقیق توسط نرم افزار SPSS ورژن ۱۶ و روش آنالیز واریانس یک طرفه (One way ANOVA) و تست آماری

**جدول (۱):** مقایسه میانگین قابلیت تحرک اسپرم در گروه‌های مختلف، ۳۵ روز پس از تیمار بانانوذرات نقره ( $500 \text{ mg/kg/day}$ ) و آلفالیپوئیک اسید ( $100 \text{ mg/kg/day}$ ). مقادیر به صورت  $\text{mean} \pm \text{SD}$  می‌باشند. میانگین‌های با کد حرف‌های مختلف، دارای تفاوت معنی‌دار نسبت به یکدیگر می‌باشد ( $P < 0.05$  و one way ANOVA, Tukey's test).

گروه‌ها	پیش‌رونده (درصد)	درجا (درصد)	ساکن (درصد)
کنترل	$70.63 \pm 1.96$ (a)	$17.41 \pm 2.59$ (a)	$12.34 \pm 2.02$ (a)
نانوذرات نقره	$49.78 \pm 1.04$ (b)	$22.36 \pm 1.42$ (b)	$12.11 \pm 2.84$ (b)
نانوذرات نقره + آلفالیپوئیک اسید	$69.28 \pm 1.11$ (ab)	$16.73 \pm 2.91$ (a)	$12.37 \pm 3.07$ (a)
آلفالیپوئیک اسید	$72.66 \pm 1.14$ (a)	$13.28 \pm 2.18$ (ab)	$11.16 \pm 3.90$ (a)

از مقایسه میانگین تعداد اسپرم در گروه نانوذرات نقره نسبت به گروه کنترل کاهش معنی‌داری مشاهده شد ( $P < 0.001$ ). از طرفی میانگین تعداد اسپرم در گروه نانوذرات نقره + آلفالیپوئیک اسید در مقایسه با گروه نانوذرات نقره افزایش معنی‌داری نشان داد ( $P < 0.001$ ). به عبارت دیگر در گروه نانوذرات نقره + آلفالیپوئیک اسید، آلفالیپوئیک اسید توانست اثرات مخرب نانوذرات نقره را در خصوص کاهش تعداد اسپرم نسبت به گروه نانوذرات نقره به طور معنی‌داری جبران نماید (جدول ۲).

#### ارزیابی ناهنجاری‌های مورفولوژیکی اسپرم:

میانگین درصد اسپرم‌هایی با مورفولوژی طبیعی در گروه تیمار با نانوذرات نقره در مقایسه با گروه کنترل کاهش معناداری یافت ( $P < 0.001$ ). در گروه نانوذرات نقره + آلفالیپوئیک اسید میزان مورفولوژی طبیعی اسپرم تقریباً شبیه به گروه کنترل بود (جدول ۲).

#### بررسی تعداد اسپرم:

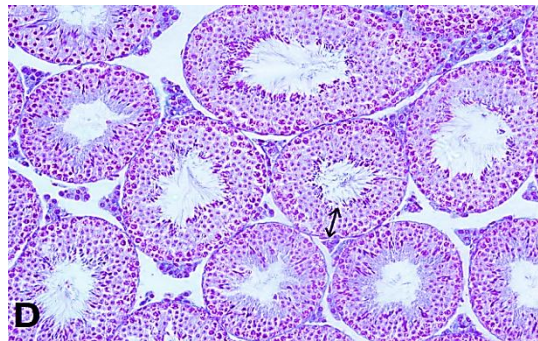
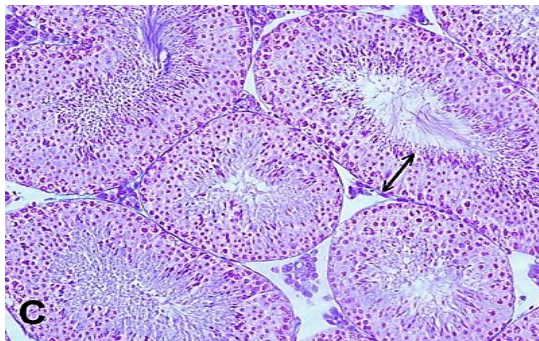
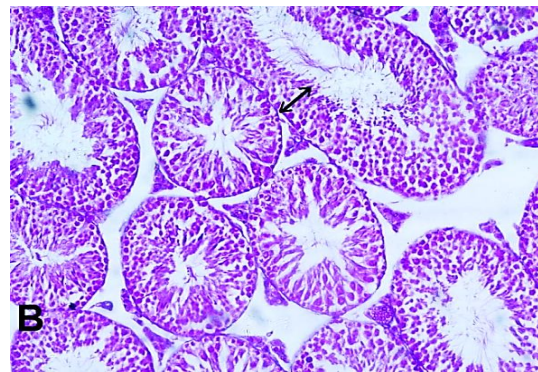
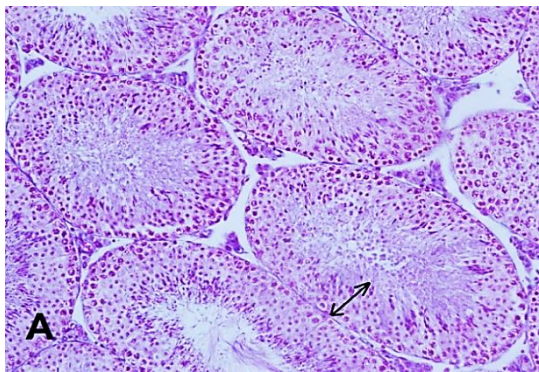
**جدول (۲):** مقایسه میانگین مورفولوژی طبیعی اسپرم و تعداد اسپرم در گروه‌های مختلف

گروه‌ها	تعداد اسپرم	مورفولوژی طبیعی اسپرم
کنترل	۹/۴۸±۱/۰۰ (a)	۸۸/۴۷±۱/۲۲ (a)
نانوذرات نقره	۶/۸۱±۱/۰۰ (b)	۴۰/۷۴±۵/۲۶ (b)
نانوذرات نقره + آلفالیپوئیک اسید	۹/۱۷±۰/۶۵ (a)	۹۰/۳۹±۱/۳۶ (a)
آلفالیپوئیک اسید	۱۰/۴۹±۰/۵۱ (a)	۸۵/۷۶±۱/۴۸ (a)

**بررسی‌های استریولوژیکی:**

در بیضه موش‌های گروه کنترل اپیتلیوم زایشی لوله‌ها شکل طبیعی خود را حفظ کرده و سلول‌های آن دارای نظم و به هم پیوستگی طبیعی بود (شکل A). در بیضه موش‌های گروه نانوذرات نقره افزایش وسعت بافت بینابینی دیده شد. در این گروه ارتفاع اپیتلیوم زایشی نسبت به سایر گروه‌ها کاهش یافته و پیوستگی آن تا حدودی از دست رفته بود. تراکم اسپرم‌ها در لومن لوله منی‌ساز در گروه نانوذرات نقره نسبت به گروه کنترل و سایر

گروه‌ها کاهش یافته بود (شکل B). در بیضه موش‌های گروه آلفالیپوئیک اسید ساختار لوله‌های منی‌ساز تقریباً مشابه گروه کنترل بود (شکل C). بررسی‌های بافت‌شناسی بیضه موش گروه نانوذرات نقره + آلفالیپوئیک اسید نشان داد که اکثر تغییرات تخریبی و بی‌نظمی‌های ایجاد شده توسط نانوذرات نقره با تجویز آلفالیپوئیک اسید برگشت و تعدیل یافته بود. به طوری که اپیتلیوم زایشی لوله‌های منی‌ساز دارای ساختار طبیعی بود (شکل D).



**شکل (۱):** تصویرهای میکروسکوپی از بافت بیضه موش‌های بالغ در گروه‌های مختلف تیمار شده با نانوذرات نقره (۵۰۰ mg/kg/day) و آلفالیپوئیک اسید (۱۰۰ mg/kg/day). (برش‌های ۵ میکرونی، با رنگ‌آمیزی هماتوکسیلین، بزرگنمایی ۲۰×).

نشان نداد، ( $P < ۰/۰۰۱$ ). و میانگین وزن بیضه موش‌ها نسبت به گروه کنترل تغییر معنی‌داری داشت ( $P > ۰/۰۵$ ) (جدول ۳).

**بررسی وزن موش و بیضه:**

همچنین، میانگین داده‌های مربوط به وزن بدن موش‌ها پس از تیمار در گروه نانوذرات نسبت به گروه کنترل کاهش معنی‌داری

**جدول (۳): مقایسه میانگین وزن بدن و بیضه موش در گروه‌های مختلف**

گروه‌ها	میانگین وزن موش قبل از تیمار (gr)	میانگین وزن موش در پایان دوره تیمار (gr)	میانگین وزن بیضه موش (gr)
کنترل	۳۶/۵۰ ± ۱/۳۷ (a)	۳۶/۲۰ ± ۱/۵۳ (a)	۰/۱۲۸ ± ۰/۰۰۳ (a)
نانوذرات نقره	۳۷/۱۰ ± ۱/۴۷ (a)	۳۵/۰۷ ± ۱/۴۰ (b)	۰/۱۰۷ ± ۰/۰۱۱ (b)
نانوذرات نقره + آلفالیپوئیک اسید	۳۵/۸۶ ± ۱/۷۷ (a)	۳۶/۱۶ ± ۱/۹۷ (a)	۰/۱۱۴ ± ۰/۰۱۰ (ab)
آلفالیپوئیک اسید	۳۶/۶۶ ± ۱/۵۴ (a)	۳۶/۳۳ ± ۱/۸۴ (a)	۰/۱۲۵ ± ۰/۰۰۲ (a)

منی ساز ( $p < ۰/۰۰۱$ ) نسبت به گروه کنترل دیده شد. حجم بافت بینابینی ولوله‌های منی ساز در گروه نانوذرات نقره + آلفالیپوئیک اسید در حد گروه کنترل افزایش یافت (جدول ۴).

**بررسی حجم لوله‌های منی ساز، حجم بافت بینابینی، حجم کل بیضه:**  
در گروه نانوذرات نقره افزایش معنی‌داری در میانگین حجم بافت بینابینی ( $p < ۰/۰۰۱$ ) و کاهش معنی دار در حجم لوله‌های

**جدول (۴): حجم بافت بینابینی، حجم لوله‌های منی ساز، حجم بیضه در گروه‌های مختلف**

گروه‌ها	میانگین حجم کل بیضه mm3	میانگین حجم لوله‌های منی ساز mm3	میانگین حجم بافت بیضه mm3
کنترل	۸۲/۱۶ ± ۲/۴۱ (a)	۶۷/۹۹ ± ۱/۳۷ (a)	۱۳/۲۷ ± ۱/۷۵ (a)
نانوذرات نقره	۶۲/۱۱ ± ۵/۸۸ (b)	۶۱/۶ ± ۱/۳۳ (b)	۱۷/۲۶ ± ۱/۴۴ (b)
نانوذرات نقره + آلفالیپوئیک اسید	۷۲/۸۵ ± ۶/۸۸ (ab)	۶۵/۷۵ ± ۲/۰۷ (ab)	۱۴/۲۵ ± ۱/۵۲ (ab)
آلفالیپوئیک اسید	۸۱/۴۵ ± ۱/۶۱ (a)	۶۹/۹۳ ± ۱/۵۰ (c)	۱۱/۴۹ ± ۱/۰۱ (a)

اسپرماتید گرد و دراز و سرتولی نسبت به گروه کنترل تفاوت معنی‌داری نداشت ( $p < ۰/۰۵$ ). در واقع آلفالیپوئیک اسید در گروه تیمار هم‌زمان نانوذرات نقره و آلفالیپوئیک اسید موجب افزایش پارامترهای مذکور نسبت به گروه نانوذرات نقره شد و توانسته تا حدی آن را به سطح گروه کنترل برساند. سلول‌های سرتولی در گروه تیمار با نانوذرات نقره نسبت به گروه کنترل کاهش معنی‌داری را نشان داد ( $p < ۰/۰۰۱$ ) (جدول ۵).

**بررسی تعداد سلول‌های اسپرماتوگونی، اسپرماتوسیت، اسپرماتید (دراز و گرد) و سرتولی:**  
میانگین تعداد سلول‌های اسپرماتوگونی در بین گروه‌های مختلف اختلاف معنی‌داری نداشت ( $p < ۰/۰۵$ ). در حالی که میانگین تعداد سلول‌های اسپرماتوسیت، اسپرماتید گرد و دراز و سرتولی در گروه تیمار با نانوذرات نقره نسبت به گروه کنترل کاهش معنی‌داری را نشان داد ( $p < ۰/۰۰۱$ ). در گروه تیمار هم‌زمان نانوذرات نقره + آلفالیپوئیک اسید میانگین تعداد سلول‌های اسپرماتوسیت،

**جدول (۵): تعداد سلول‌های اسپرماتوگونی، اسپرماتوسیت، اسپرماتید (گرد و دراز)، سرتولی**

گروه‌ها	میانگین تعداد سلول‌های اسپرماتوگونی $\times ۱۰^۶$	میانگین تعداد سلول‌های اسپرماتوسیت $\times ۱۰^۶$	میانگین تعداد سلول‌های اسپرماتید گرد $\times ۱۰^۶$	میانگین تعداد سلول‌های اسپرماتید دراز $\times ۱۰^۶$	میانگین تعداد سلول‌های سرتولی $\times ۱۰^۶$
کنترل	(a) ۰/۴ ± ۶/۹۷	(a) ۱/۱ ± ۲۲/۴۸	(a) ۱/۴ ± ۳۷/۸۵	(a) ۰/۷۹ ± ۳۷/۱۰	(a) ۰/۲۱ ± ۲/۴۵
نانوذرات نقره	(a) ۰/۳ ± ۶/۵۹	(b) ۰/۷۲ ± ۱۷/۵۷	(b) ۳/۵ ± ۳۱/۹۳	(b) ۱/۱۰ ± ۲۸/۲۵	(b) ۰/۲۱ ± ۲/۷۰
نانوذرات نقره + آلفالیپوئیک اسید	۶/۷۳ ± ۰/۳ (a)	۲۲/۷۱ ± ۰/۷۳ (ab)	۳۵/۴۷ ± ۰/۲۹ (ab)	۳۳/۳۲ ± ۰/۶۰ (ab)	۲/۹۸ ± ۰/۳۶ (ab)
آلفالیپوئیک اسید	۶/۸۸ ± ۰/۴ (a)	۲۳/۲۰ ± ۰/۸۱ (a)	۳۶/۵۰ ± ۰/۸۹ (a)	۳۶/۳۶ ± ۲/۰۴ (a)	۳/۱۴ ± ۰/۱۷ (a)

**بررسی‌های بیوشیمیایی:****بررسی میزان مالون دی آلدئید:**

در گروه نانوذرات نقره نسبت به گروه کنترل افزایش معنی‌داری در مقایسه با میزان مالون دی آلدئید سرم ( $P < 0.001$ ) مشاهده شد. از طرفی در گروه نانوذرات نقره + آلفالیپوئیک اسید، آلفالیپوئیک اسید توانست میزان مالون دی آلدئید را نسبت به گروه نانوذرات نقره به‌طور معنی‌داری کاهش داده و به حد گروه کنترل برساند (جدول ۶).

**بررسی میزان تستوسترون سرم خون:**

میزان تستوسترون سرم در گروه نانوذرات نقره نسبت به گروه

کنترل کاهش معنی‌داری ( $P < 0.001$ ) نشان داد. در گروه نانوذرات نقره + آلفالیپوئیک اسید، آلفالیپوئیک اسید توانست میزان هورمون تستوسترون را نسبت به گروه نانوذرات نقره به‌طور معنی‌داری افزایش دهد ( $P < 0.001$ ) (جدول ۶).

**بررسی میزان ظرفیت آنتی‌اکسیدانی:**

میزان ظرفیت آنتی‌اکسیدانی در گروه نانوذرات نقره نسبت به گروه کنترل کاهش معنی‌داری ( $P < 0.001$ ) نشان داد. در گروه نانوذرات نقره + آلفالیپوئیک اسید، آلفالیپوئیک اسید توانست میزان ظرفیت آنتی‌اکسیدانی را نسبت به گروه نانوذرات نقره به‌طور معنی‌داری افزایش دهد ( $P < 0.001$ ) (جدول ۶).

**جدول (۶):** مقایسه غلظت تستوسترون، ظرفیت آنتی‌اکسیدانی تام، غلظت مالون دی آلدئید سرم در گروه‌های مختلف

گروه‌ها	غلظت مالون دی آلدئید سرم	ظرفیت آنتی‌اکسیدانی تام	غلظت تستوسترون
کنترل	۴/۶۳ ± ۰/۶۰ (a)	۰/۱۱ ± ۰/۰۱ (a)	۲/۱۵ ± ۰/۱۱۴ (a)
نانوذرات نقره	۵ ± ۰/۴۶ (b)	۰/۰۹ ± ۰/۰۱ (b)	۱/۱۲ ± ۰/۱۰۲ (b)
نانوذرات نقره + آلفالیپوئیک اسید	۴/۹۷ ± ۰/۴۴ (a)	۰/۱۰ ± ۰/۰۱ (ab)	۱/۹۲ ± ۰/۲۴۹ (ab)
آلفالیپوئیک اسید	۳/۴۳ ± ۰/۳۱ (a)	۰/۱۳ ± ۰/۰۲ (a)	۲/۱۱ ± ۰/۰۵۳ (a)

**بحث**

نانوذرات نقره باعث کاهش معناداری در تحرک و تعداد اسپرم و همچنین مورفولوژی اسپرم نسبت به گروه کنترل می‌گردد (۷،۳۹). همچنین تعداد و تحرک اسپرم در گروه نانوذرات نقره + آلفالیپوئیک اسید نسبت به گروه نانوذرات نقره افزایش معناداری یافت (۴۰). کاهش تحرک اسپرم می‌تواند تحت تأثیر رادیکال آزاد رخ دهد که با پراکسیداسیون لیپیدهای غشا اسپرم و ایجاد استرس اکسیداتیو منجر به تخلیه سریع ATP به داخل سلولی و در نتیجه با کاهش انرژی در دسترس باعث کاهش تحرک اسپرم می‌گردد (۴۱،۴۲). کاهش تعداد اسپرم ناشی از کاهش جمعیت سلول‌های اسپرماتوژنیک و همچنین کاهش تستوسترون می‌باشد (۴۳). از طرفی آلفالیپوئیک اسید با خاصیت آنتی‌اکسیدانی و احیای سایر آنتی‌اکسیدان‌ها مانند ویتامین E-C منجر به افزایش تعداد و تحرک و مورفولوژی طبیعی اسپرم می‌شود (۴۴).

کاهش تعداد سلول‌های جنسی نیز دلیلی بر کاهش حجم لوله‌های منی ساز است. از طرفی آلفالیپوئیک اسید بر آسیب‌های بافت بیضه و تشکیل رادیکال آزاد و آپاپتوز اثر حفاظتی دارد. همچنین آلفالیپوئیک اسید باعث کاهش حجم بافت بینابینی می‌شود (۲۳). در پژوهش ما، میانگین تعداد سلول‌های اسپرماتوسیت، اسپرماتید دراز و گرد و سلول‌های سرتولی در گروه نانوذرات نقره نسبت به گروه کنترل کاهش معنی‌داری داشت. اما تعداد سلول‌های اسپرماتوگونی در بین گروه‌های مختلف تفاوت معنی‌داری نشان نداد. در طی مراحل مختلف اسپرماتوژنز در پستانداران، به‌منظور حذف سلول‌های غیرطبیعی، آپوپتوز رخ می‌دهد و یکی از ویژگی‌های طبیعی دودمان اسپرماتوژنز و هموستاز بیضه محسوب می‌شود (۱۳،۳۲،۴۶،۴۷). از طرفی، نانوذرات نقره باعث کاهش معناداری در تعداد سلول‌های سرتولی، اسپرماتید و اسپرماتوزوئید می‌شود. همچنین با ریزش اسپرماتیدها به درون لومن باعث کاهش ارتفاع اپیتلیوم زایشی می‌شود (۴۸).

آلفالیپوئیک اسید با حفظ اتصال بین سلول‌های سرتولی و جنسی را در اپی‌تلیوم زایشی می‌تواند در پایدار سازی غشاهای سلولی و حفظ روند اسپرماتوژنز نقش داشته باشد. مطالعات دیگری مبتنی بر نقش آلفالیپوئیک اسید در افزایش تعداد سلول‌های جنسی وجود دارد (۴۹،۵۰). در این پژوهش تغییری در تعداد سلول‌های

نیستند و سلول های جنسی نابالغ به صورت زود هنگام از سلول های سرتولی جدا می شوند. اختلال در هریک از مراحل وابسته به هورمون تستوسترون می تواند منجر به اختلال در اسپرماتوزن و ناباروری گردد (۵۸). از طرفی، آلفالیپوئیک اسید با تقویت سیستم آنتی اکسیدانی و مهار رادیکال های آزاد منجر به افزایش سطح تستوسترون خون گردید (۵۹،۶۰).

ظرفیت آنتی اکسیدانی تام سرم در گروه نانوذرات نقره نسبت به گروه کنترل کاهش معنی داری یافت (۹،۱۰). آلفالیپوئیک اسید با تقویت سیستم آنتی اکسیدانی و مهار رادیکال های آزاد منجر به افزایش ظرفیت آنتی اکسیدانی سرم خون گردید (۵۵، ۵۰). در این پژوهش ۴ گروه مورد نظر انتخاب گردید که با توجه به منابع و مقالات چاپ شده، به گروه ششم (کنترل ۲) به دلیل اینکه تأثیر لازم را نداشته است، نیازی نبوده است.

### نتیجه گیری

با توجه به نتایج این پژوهش نانوذرات نقره منجر به، کاهش معنی داری در حجم کل بیضه، حجم لوله های منی ساز، جمعیت سلول های اسپرماتوژنیک از قبیل اسپرماتوسیت، اسپرماتید گرد و دراز، سطح تستوسترون خون، ظرفیت آنتی اکسیدانی تام سرم، تعداد اسپرم و حرکت پیش رونده اسپرم در گروه نانوذرات نقره نسبت به گروه کنترل مشاهده شد. از طرفی آلفالیپوئیک اسید توانست با جلوگیری از اثرات مخرب نانوذرات نقره در گروه نانوذرات نقره + آلفالیپوئیک اسید، تمامی پارامترهای فوق را تقریباً در حد گروه کنترل رساند. لذا، آلفالیپوئیک اسید قادر به جلوگیری از آسیب های استرس اکسیداتیو حاصل از نانوذرات نقره می باشد. از این رو توصیه می شود که آلفالیپوئیک اسید در جلوگیری از عوارض نامطلوب نانوذرات نقره مورد استفاده قرار گیرد.

### تشکر و قدردانی

با تشکر از راهنمایی های استاد گرانقدر جناب آقای دکتر سید محمدعلی شریعت زاده که در مراحل مختلف این تحقیق مرا همراهی کردند.

اسپرماتوژنی رخ نداد که می تواند به علت دوز مصرفی نانوذرات نقره و طول مدت تیمار و همچنین مقاومت بالای این سلول ها باشد.

در این مطالعه، وزن بیضه در گروه نانوذرات نقره نسبت به گروه کنترل کاهش معنی داری نشان داد که این کاهش وزن بیانگر این است که نانوذرات نقره باعث ایجاد سمیت سلولی از طریق ایجاد استرس اکسیداتیو و اثر بر آنزیم های متابولیک می باشد. وزن اندام یکی از حساس ترین شاخص های تعیین کننده سمیت یک ماده در بدن می باشد و می تواند منعکس کننده اثرات آن ماده بر سلامت و وضعیت ایمنی با توجه به سوخت و ساز بدن می باشد (۵۱).

در مطالعه ما، غلظت مالون دی آلدئید سرم خون در گروه نانوذرات نقره نسبت به گروه کنترل افزایش معنی داری داشت. همچنین در گروه نانوذرات نقره + آلفالیپوئیک اسید، آلفالیپوئیک اسید توانست میزان پراکسیداسیون لیپیدی و همچنین میزان مالون دی آلدئید را در مقایسه با گروه نانوذرات نقره به طور معنی داری کاهش دهد. در واقع، محصول نهایی پراکسیداسیون لیپیدی در اثر تخریب اکسیداتیوهای اسید چرب، MDA می باشد (۴۱، ۵۲). MDA به دنبال واکنش رادیکال های آزاد ROS با اسیدهای چرب غیراشباع ایجاد می شود که به همراه افزایش MDA در سلول ها کاهش سیستم دفاع آنتی اکسیدانی رخ می دهد (۵۳). در مطالعه ما کاهش سطح MDA در گروه آلفالیپوئیک اسید و نانوذرات نقره + آلفالیپوئیک اسید تأکیدی بر اثرات آنتی اکسیدانی و ضدپراکسیداسیون لیپیدی آلفالیپوئیک اسید است که در مطالعات دیگران نیز گزارش شده است (۷، ۲۴، ۵۴، ۵۵).

در مطالعه حاضر نانوذرات نقره توانست میزان تستوسترون سرم خون را نسبت به گروه کنترل به طور معنی داری کاهش دهد. نانوذرات نقره با تأثیر بر بیان ژن های کدکننده آنزیم مربوط به بیوسنتز تستوسترون 3B-HSD، 17B-HSD باعث کاهش فعالیت این آنزیم ها شود و در نهایت منجر به کاهش میزان تستوسترون سرم خون می گردد (۵۶). تستوسترون هورمون اصلی بیضه است که تحت کنترل هورمون LH از سلول های لیدیک موجود در بافت بینابینی بیضه ترشح می شود و جنس آن استروئیدی است (۵۷). در غیاب این هورمون سلول های جنسی قادر به پیش روی فراتر از تقسیم میوز

### References:

1. Makker K, Agarwal A, Sharma R. Oxidative stress & male infertility. *Indian J Med Res* 2009;129(4):357-67.
2. El-Toukhy T, Braude P. Male infertility and ICSI. *Current Obstetrics & Gynaecology* 2002 Oct 1;12(5):276-85.
3. Morishita Y, Yoshioka Y, Satoh H, Nojiri N, Nagano K, Abe Y, et al. Distribution and histologic effects of

intravenously administered amorphous nanosilica particles in the testes of mice. *Biochem Biophys Res Commun* 2012;420(2):297-301.

4. Azza A. Evaluation of the Testicular Alterations Induced By Silver Nanoparticles in Male Mice: Biochemical, Histological and Ultrastructural Studies. *Res J Pharm Biol Chem Sci* 2014;5(4):1558-89.5. Zhang XF, Choi



- YJ, Han JW, Kim E, Park JH, Gurunathan S, et al. Differential nanoreprotoxicity of silver nanoparticles in male somatic cells and spermatogonial stem cells. *International journal of nanomedicine* 2015;10:1335.
6. Almansour M, Jarrar Q, Battah A, Jarrar B. Histomorphometric Alterations Induced in the Testicular Tissues by Variable Sizes of Silver Nanoparticles. *J Reprod Med* 2017;62(5-6):317-23.
  7. Yavari M, Talebi AR, Rezaei ZS, Razavi SS. Effects of Different Doses of Silver Nanoparticles on Sperm Parameters, Chromatin Structure and DNA Integrity in Mice. *Journal of cell & tissue* 2015; 6(2):177-185nj.
  8. Layali E, Tahmasbpour E, Jorsaraei SG. Effects of Silver Nanoparticles on Lipid Peroxidation and Quality of Sperm Parameters in Male Rats. *J Babol Univ Med Sci* 2016; 18(2):48-55.
  9. Asare N, Instanes C, Sandberg WJ, Refsnes M, Schwarze P, Kruszewski M, et al. Cytotoxic and genotoxic effects of silver nanoparticles in testicular cells. *Toxicology* 2012; 291(1-3): 65-72.
  10. Ranjbar A, Ataie Z, Khajavi F, Ghasemi H. Effects of silver nanoparticle (Ag NP) on oxidative stress biomarkers in rat. *Nanomedicine journal* 2014;1(3):205-10.
  11. Rezaei-Zarchi S, Taghavi-Foumani H, Negahdary M. Effect of Silver Nanoparticles on the LH, FSH and Testosterone Hormones in Male Rat. *J Babol Univ Med Sci* 2013; 15(1): 25-9.
  12. Aydos K, Güven MC, Can B, Ergün A. Nicotine toxicity to the ultrastructure of the testis in rats. *BJU international* 2001;88(6):622-6.
  13. Collodel G, Federico MG, Geminiani M, Martini S, Bonechi C, Rossi C, et al. Effect of trans-resveratrol on induced oxidative stress in human sperm and in rat germinal cells. *Reprod Toxicol* 2011;31(2):239-46.
  14. Ahamed M, Karns M, Goodson M, Rowe J, Hussain SM, Schlager JJ, et al. DNA damage response to different surface chemistry of silver nanoparticles in mammalian cells. *Toxicol Appl Pharmacol* 2008; 233(3): 404-10.
  16. Colagar AH, Pouramir M, Marzony ET, Jorsaraei SG. Relationship between seminal malondialdehyde and sperm parameters quality in the fertile and infertile men. *Arch Biol Technol* 2009; 52(6):1387-92.
  17. Gharagozloo P, Aitken RJ. The role of sperm oxidative stress in male infertility and the significance of oral antioxidant therapy. *Hum Reprod* 2011;26(7): 1628-40.
  18. Dicter N, Madar Z, Tirosh O.  $\alpha$ -Lipoic acid inhibits glycogen synthesis in rat soleus muscle via its oxidative activity and the uncoupling of mitochondria. *J Nutr* 2002;132(10):3001-6.
  19. Moini H, Packer L, Saris NE. Antioxidant and prooxidant activities of  $\alpha$ -lipoic acid and dihydrolipoic acid. *Toxicol Appl Pharmacol* 2002;182(1):84-90.
  20. Heitzer T, Finckh B, Albers S, Krohn K, Kohlschutter A, Meinertz T. Beneficial effects of alpha-lipoic acid and ascorbic acid on endotheliumdependent, nitric oxide-mediated vasodilation in diabetic patients: relation to parameters of oxidative Stress. *Free Radic Biol Med* 2001;31(1):53-61.
  21. Sichani M, Flynn JL, Linderman JJ, Kirschner DE. Differential risk of tuberculosis reactivation among anti-TNF therapies is due to drug binding kinetics and permeability. *J Immunol* 2012 188(7):3169-78.
  22. Yeni D, Fidan AF, Çiğerci IH, Konuk M, Avdatek F, Gündoğan M. Effect of  $\alpha$ -lipoic acid on sperm quality, reproductive tract measures in thinner exposed rats. *Andrologia* 2012;44:74-80.
  23. Ozbal S, Ergur BU, Erbil G, Tekmen I, Bağrıyanık A, Cavdar Z. The effects of  $\alpha$ -lipoic acid against testicular ischemia-reperfusion injury in rats. *ScientificWorldJournal* 2012;2012:489248.
  24. Pınar N, Çakırca G, Özgür T, Kaplan M. The protective effects of alpha lipoic acid on methotrexate induced testis injury in rats. *Biomed Pharmacother* 2018;97:1486-92.
  25. Mandarim DL. Stereological tools in biomedical research. *J An Acad Bras Cienc* 2003; 75(4): 469-86.

26. Soleimani Mehranjani M, Mahmoudi M. Stereology: principles, techniques and its application in histology. Arak: Arak Univesity; 2014. pp. 978-964- 7320-69-6. (Persian)
27. WHO. World Health Organization (WHO)laboratory manual for the examination of humansemen and sperm-cervical mucus interaction. Cambridge University Press; 1999.
28. Momeni HR, Daneshpajoh F. Protective effect of vitamin E on sperm Parameters in adult rat treated eith para-nonylphenol. Journal of Cell & Tissue (JCT) 2012;2(4):415-24.
29. Latendresse JR, Warbrittion AR, Jonassen H, Creasy DM. Fixation of testes and eyes using amodified Davidson's fluid: comparison withBouin's fluid and conventional Davidson's fluid. J Toxicol Pathol2002; 30(4): 524-33.
30. Howroyd P, Hoyle-Thacker R, Lyght O, Williams D, Kleymenova E. Morphology of the fetal rat testis preserved indifferent fixatives. J Toxicol pathol 2005; 33(2):300-4.
31. Howard C, Reed M. Unbiased Stereology:Three Dimentional Measurment in Microscopy. J Anat 1999; 194: 153-7.
32. Hoseini L, Roozbeh J, Sagheb M, Karbalay-Doust S, Noorafshan A. Nandrolonedecanoate increases the volume butnot the length of the proximal and distal convolutedtubules of the mouse kidney. J Micron 2009; 40(2):226-30.
33. Peng B, Zhang RD, Dai XS, Deng XZ, Wan Y, Yang ZW. Quantitative (stereological) study of the effects of vasectomy on spermatogenesis in rhesus monkeys (Macaca mulatta). Reproduction 2002; 124(6): 847-56.
34. Dolatabadi AA, zarchii SR. The effect of prescription of different Dexamethasone doses on reproductive system. Biomedical Research 2015; 26(4): 656-60.
35. Buege JA, Aust SD. Microsomal lipid peroxidation. Methods Enzymol 1978; 52: 302-10.
36. Esterbauer H, Cheeseman KH. Determination of aldehydic lipid peroxidation product; Malondialdehyde and 4-hydroxynonenal. Methods Enzymol 1990;186:407-21.
37. Saremi A, Changizi Ashtiani S, Kalantari A. The combination of vitamin E supplementation and intensive exercise on testicular oxidative stress and spermatogenesis in male rats. Sport Physiology 2014;6(23):43-54.
38. Müller L, Fröhlich K, Böhm V. Comparative antioxidant activities of carotenoids measured by ferric reducing antioxidant power (FRAP), ABTS bleaching assay (aTEAC), DPPH assay and peroxy radical scavenging assay. Food Chem 2011; 129: 139-48.
39. Miresmaeili SM, Halvaei I, Fesahat F, Fallah A, Nikonahad N, Taherinejad M. Evaluating the role of silver nanoparticles on acrosomal reaction and spermatogenic cells in rat. Iran J Reprod Med 2013; 11(5): 423-430.
40. Razi A, Talebi AR, Poorrajab F, Rezaei ZS, Razavi SS, Shahmoradi RH. Effects of silver nanoparticles on sperm parametrs and reactive oxygen species in the mouse serum and seminal fluid. Journal of cell & tissue 2015;5(4): 393-400.
41. Allamaneni SS, Agarwal A, Nallella KP, Sharma RK, Thomas Jr AJ, Sikka SC. Characterization of oxidative stress status by evaluation of reactive oxygen species levels in whole semen and isolated spermatozoa. Fertil Steril 2005;83(3):800-3.
42. Jones R, Mann T, Sherins R. Proxidative breakdown of phospholipids in human spermatozoa, spermicidal properties of fatty acid peroxides, and protective action of seminal plasma. Fertil Steril 1979; 31(5):531-7.
43. Kasahara E, Sato E, Miyoshi M, Konoka R, Hiramato K, Sasaki J. Role of oxidative stress in germ cell apoptosis induced by di(2-ethylhexyl) phthalate. Biochem J 2002;365: 849-56.
44. Nagda G, Bhatt DK. Alleviation of lindane induced toxicity in testis of Swiss mice (Mus musculus) by

- combined treatment with vitamin C, vitamin E and lipoic acid. *Indian J Exp Biol* 2011;49(3):191-9.
45. Tramer F, Rocco F, Micali F, Sandri G, Panfili E. Antioxidant Systems in Rat Epididymal Spermatozoa. *Biology of reproduction* 1998; 59:753-8.
46. Russell LD, Ettlin RA, Hikim AP, Clegg ED. Histological and histopathological evaluation of the testis. Cache River Press, Clearwater, Florida; 1990.
47. Rodriguez I, Ody C, Araki K, Garcia I, Vassalli P. An early and massivewave of germinal cell apoptosis is required for the development of functional spermatogenesis. *EMBO J* 1997;16(9): 2262-70.
48. Bradich- Stolle L, Hussain S, Schlager JJ, Hofmann MC. In vitro cytotoxicity of nanoparticles in mammalian germline stem cells. *Toxicol Sci* 2005; 88(2): 412-9.
49. Kontush A, Frinckh B, Karten B, Kohlschutter A, Beisiegel U. Antioxidant and prooxidant activity of alpha-tocopherol in human plasma and low density lipoprotein. *J Lipid Res* 1996; 37:1436-48.
50. Selvakumar E, Prahalthan C, Sudharsan PT, Varalakshmi P. Protective effect of lipoic acid on cyclophosphamide-induced testicular toxicity. *Clinica Chimica Acta* 2006;367(1-2):114-9.
51. Al-Mansour MM, Ibrahim EM, Al-Foheidi ME, Kazkaz GA. The prognostic value of tumor-infiltrating lymphocytes in triple-negative breast cancer: a meta-analysis. *Breast Cancer Res Treat* 2014;148(3):467-76.
52. Badade Z, Samant P. Role of oxidative Stress in male Infertility. *Journal of Biomedical Sciences and research* 2011;3(2):385-91.
53. Sanocka D, Kurpisz M. Reactive oxygen species and sperm cells. *Reproductive Biology and Endocrinology*2004;2(1):1.
54. Lebda M, Gad S, Gaafar H. Effects of lipoic acid on acrylamide induced testicular damage. *Materia socio-medica* 2014;26(3):208.
55. Prahalthan C, Selvakumar E, Varalakshmi P. Protective effect of lipoic acid on adriamycin-induced testicular toxicity. *Clinica chimica acta* 2005;360(1-2):160-6.
56. Welsh Jr TH, Bambino TH, Hsueh AJ. Mechanism of Glucocorticoid-Induced Suppression of Testicular Androgen Biosynthesis In Vitro. *Biology of reproduction* 1982;27(5):1138-46.
57. Weinbauer GF, Luetjens CM, Simoni M, Nieschlag E. Physiology of Testicular Function. In: Nieschlag E, Behre HM. *Andrology*. Berlin, Heidelberg: Springer;2010.
58. Walker WH. Testosterone signaling and the regulation of spermatogenesis. *Spermatogenesis* 2011; 1:116-20.
59. Gawish AM. The Protective Role of Alpha Lipoic Acid Against pesticides Induced testicular toxicity. (Histopathological and Histochemical Studies). *Life Sci J* 2010;7:117-24.
60. Jana K, Dutta A, Chakraborty P, Manna I, Firdaus SB, Bandyopadhyay D, et al. Alpha-lipoic acid and N-acetylcysteine protects intensive swimming exercise-mediated germ-cell depletion, pro-oxidant generation, and alteration of steroidogenesis in rat testis. *Mol Reprod Dev* 2014;81(9):833-50.

## STEREOLOGICAL STUDY OF THE PROTECTIVE EFFECT OF ALPHA-LIPOIC ACID ON THE TESTIS TISSUE AFTER TREATMENT WITH SILVER NANOPARTICLES IN THE NMRI MOUSE

Seyyed Mohammad Ali Shariatzadeh<sup>1</sup>, Malek Soleimani Mehranjani M<sup>2\*</sup>, Farzaneh Solgi<sup>3</sup>, Parisa Maleki<sup>4</sup>

Received: 05 September, 2020; Accepted: 07 January, 2021

### Abstract

**Background & Aims:** Given the role of silver nanoparticles on oxidative stress and antioxidant alpha-lipoic acid, this research aimed to study the simultaneous treatment of silver nanoparticles and alpha-lipoic acid in mice testis tissue.

**Materials & Methods:** 24 adult male mice (NMRI) were used with an average weight of 36±2 in 4 groups (n=6): Control, treatment with silver nanoparticles (500 mg/kg/day), treatment with alpha lipoic acid (100 mg/kg/day), and simultaneous treatment silver nanoparticles+ alpha-lipoic acid divided. After treatment, the serum samples were taken and right testis was removed, fixed, sectioned, and stained according to Hematoxylin and eosin method. The total volume of testis, and its diameter and height of the germinal epithelium, total number spermatids, spermatocytes, sertoli cells with stereological method were estimated. The total antioxidant capacity (FRAP test), levels of malondialdehyde (MDA), and serum testosterone were measured. Data were analyzed with One-way ANOVA and p<0.05 was considered statistically significant.

**Result:** The total volume of testis, diameter and height of the germinal epithelium, total number spermatids, spermatocytes, sertoli cells significantly decreased in silver nanoparticles group compared to the control group (p<0.001). A significant increase was observed in the level of MDA and a significant decrease was found in total antioxidant capacity and serum testosterone levels in silver nanoparticles group compared to control group (p<0.001). The above parameters were partially compensated in silver nanoparticles+ alpha lipoic acid group compared to silver nanoparticles group.

**Conclusion:** The alpha-lipoic acid seems to have a protective role in silver nanoparticles induced toxicity in testis tissue. So, alpha lipoic acid may be useful in improving the adverse effects of silver nanoparticles on male reproductive system.

**Keywords:** silver nanoparticles, alpha-lipoic acid, testis, stereology, male mice

**Address:** Department of Biology, Faculty of Basic Sciences, Arak University, Arak, Iran.

**Tel:** +989181629026

**Email:** s-shariatzadeh@araku.ac.ir

SOURCE: STUD MED SCI 2021: 31(12): 955 ISSN: 2717-008X

<sup>1</sup> Department of Biology, Faculty of Basic Sciences, Arak University, Arak, Iran

<sup>2</sup> Department of Biology, Faculty of Basic Sciences, Arak University, Arak, Iran (Corresponding Author)

<sup>3</sup> M.Sc. of Development Biology, Department of Biology, Faculty of Science, Arak University, Arak, Iran

<sup>4</sup> Department of Biology, Faculty of Basic Sciences, Arak University, Arak, Iran