

گزارش واریاسیون عصبی در ناحیه گلوئتال

دکتر زهره علیزاده^۱، محسن کوشا^۲، سپیده سهرابی^۳

تاریخ دریافت ۸۷/۱۰/۱۱ تاریخ پذیرش ۸۸/۴/۳۱

چکیده

اعصاب سیاتیک، جلدی - رانی خلفی و گلوئتال تحتانی سه شاخه از شبکه ساکرال می‌باشند که برای خروج از لگن از طریق سوراخ سیاتیک بزرگ و از زیر عضله پیریفورمیس عبور می‌کنند و وارد ناحیه گلوئتال می‌شوند. عصب سیاتیک معمولاً در زاویه فوقانی حفره پوپلیتال به دو شاخه تیبیال و پروئتال مشترک تقسیم می‌گردد.

ممکن است واریاسیون‌های مختلفی هنگام عبور این اعصاب از این ناحیه وجود داشته باشد. در واریاسیون حاضر، بخش پروئتال مشترک عصب سیاتیک همراه با بخشی از عصب جلدی - رانی خلفی و عصب گلوئتال تحتانی از بالای عضله پیریفورمیس از لگن خارج شده و فقط بخش تیبیال عصب سیاتیک و بخشی از عصب جلدی - رانی خلفی از زیر عضله پیریفورمیس عبور می‌کنند و وارد ناحیه گلوئتال می‌شوند. واریاسیون هم زمان سه عصب از موارد نادر بوده و دارای اهمیت بالینی و جراحی می‌باشد.

کلید واژه‌ها: عصب سیاتیک، عصب گلوئتال تحتانی، عصب جلدی رانی خلفی، واریاسیون آناتومیک، عضله پیریفورمیس

مجله پزشکی ارومیه، دوره بیستم، شماره سوم، ص ۲۳۱-۲۲۸، پاییز ۱۳۸۸

آدرس مکاتبه: همدان، خیابان شهید فهمیده، دانشگاه علوم پزشکی و خدمات بهداشتی درمانی همدان، دانشکده پزشکی، گروه علوم تشریحی، تلفن: ۰۹۱۸۱۱۱۰۷۰۰

Email: alizadeh@umsha.ac.ir

مقدمه

پرینه و ناحیه گلوئتال را به عهده دارد. تنه اصلی عصب سپس در خلف ران ادامه مسیر داده و پوست این ناحیه را نیز عصبدهی می‌کند (۱).

عصب سیاتیک خود از دو بخش تیبیال و پروئتال مشترک تشکیل شده است. بخش تیبیال از شاخه‌های وئترال چهارمین و پنجمین اعصاب کمری و اولین تا سومین اعصاب ساکرال تشکیل شده است. بخش پروئتال مشترک از اجتماع شاخه‌های دور سال چهارمین و پنجمین اعصاب کمری و شاخه‌های وئترال اولین و دومین اعصاب ساکرال شکل می‌گیرد (۱). این دو بخش همراه یکدیگر تحت عنوان عصب سیاتیک از لگن خارج شده و وارد ناحیه گلوئتال می‌گردند. سپس عصب سیاتیک با عبور از بین تروکتانتر بزرگ استخوان ران و برجستگی ایسکیال وارد خلف ران می‌شود. این عصب بعد از طی مسیر در خلف ران

اعصاب سیاتیک، جلدی - رانی خلفی و گلوئتال تحتانی سه شاخه از شبکه ساکرال می‌باشند که برای خروج از لگن از طریق سوراخ سیاتیک بزرگ و از زیر عضله پیریفورمیس عبور کرده و وارد ناحیه گلوئتال می‌شوند (۱-۳).

عصب گلوئتال تحتانی از شاخه دورسال چهارمین و پنجمین عصب کمری و اولین عصب ساکرال تشکیل شده است. این عصب بعد از خروج از لگن وارد سطح عمقی عضله گلوئتوس ماگزیموس شده و این عضله را عصبدهی می‌کند (۱).

عصب جلدی - رانی خلفی از شاخه‌های دورسال اولین و دومین و شاخه‌های وئترال دومین و سومین اعصاب ساکرال تشکیل می‌شود. این عصب در ناحیه گلوئتال دارای شاخه‌های پرینه آل، و گلوئتال تحتانی است که به ترتیب عصبدهی بخشی از پوست

^۱ استادیار گروه علوم تشریحی، دانشکده پزشکی دانشگاه علوم پزشکی همدان (نویسنده مسئول)

^۲ دانشجوی پزشکی دانشکده پزشکی دانشگاه علوم پزشکی همدان

^۳ دانشجوی پزشکی دانشکده پزشکی دانشگاه علوم پزشکی همدان

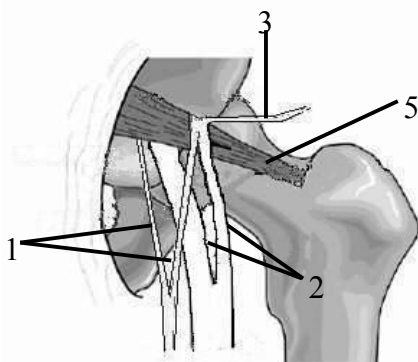
عصب از لا به لای عضله و بخشی از زیر عضله گذشته و شیوع آن ۱۲ تا ۱۹ درصد، در گروه پنج تنه اصلی عصب از وسط پیریفورمیس می‌گذرد و شیوع آن ۰/۸ تا ۲/۲ و در گروه شش بخشی از عصب از بالا و بخشی از زیر عضله خارج می‌شود و درصد آن صفر تا ۴/۴ درصد ذکر شده است.

واریاسیون‌های موجود می‌تواند مسئول ایجاد نارسایی‌های مختلف بعد از اعمال جراحی در این ناحیه باشد. فراوانی صدمه به اعصاب سیاتیک در طی جراحی‌های مختلف مفصل هیپ بین ۲/۹ تا ۷/۹ درصد گزارش شده است (۱۱).

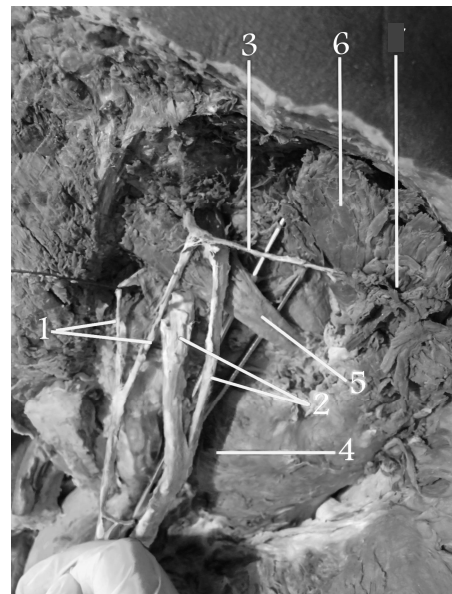موردی که در مقاله حاضر مطرح می‌گردد واریاسیون نادری است که براساس اطلاعات ما تاکنون گزارش نشده است. از آنجایی که این گونه یافته‌ها می‌توانند به تشخیص دقیق ضایعات تروماتیک و غیرتروماتیک و همچنین اتیولوژی و پاتولوژی دقیق ضایعات اعصاب ناحیه گلوئتال کمک کنند، از اهمیت خاصی برخوردارند.

در زاویه فوقانی حفره پوپلیتئال به دو شاخه تیبیال و پروئتال مشترک تقسیم می‌شود. عصب سیاتیک، عصب دهی عضلات خلف ران، ساق و پا و همچنین عصب دهی پوست ساق و پا (به جز بخش داخلی ساق و پا) را به عهده دارد (۱،۳).

واریاسیون‌های مختلفی هنگام عبور این اعصاب از ناحیه گلوئتال و ارتباط آن‌ها با عضله پیریفورمیس به‌ویژه در مورد عصب سیاتیک گزارش شده است (۴،۱۳). Pokorny و همکاران واریاسیون‌های موجود در عصب سیاتیک در ارتباط با عضله پیریفورمیس را به شش گروه تقسیم کردند و در بررسی و مقایسه با چند مقاله دیگر شیوع این موارد را نیز ذکر نمودند (۱۱). در گروه یک عصب از زیر پیریفورمیس عبور می‌کند و شیوع آن ۷۰ تا ۸۵ درصد در گروه دو بخشی از عصب سیاتیک از بالا و بخشی از لابه‌لای عضله می‌گذرد شیوع آن صفر تا ۱/۵ درصد، در گروه سه عصب از بالای عضله می‌گذرد و شیوع آن صفر تا ۲/۹ درصد، در گروه چهار بخشی از



ب



الف

شکل (۱): عناصر تشریحی ناحیه گلوئتال طرف راست بعد از برداشتن عضله گلوئتوس ماگزیموس (الف). شکل شماتیک از ساختمان‌های مورد نظر در همین ناحیه (ب).

۱- دو شاخه تشکیل دهنده عصب جلدی رانی خلفی، ۲- عصب پروئتال مشترک و تیبیال تشکیل دهنده عصب سیاتیک، ۳- عصب گلوئتال تحتانی، ۴- عضله مربع رانی، ۵- پیریفورمیس، ۶- گلوئتوس ماگزیموس

تحتانی راست تشریح شد و عضلات طبقات سطحی و عمقی و عناصر عروقی - عصبی ناحیه مشخص گردید (شکل ۱).

عروق و عصب گلوئتال فوقانی و پوندال بدون واریاسیون مشاهده شد. عضله پیریفورمیس به‌عنوان شاخص مهم ناحیه گلوئتال مورد توجه قرار گرفت (۲). در ابتدا ناحیه اینفرا پیریفورمیس به‌عنوان

شرح حال

جسد، مردی مجهول الهویه با سن حدود ۳۵ سال که از طریق ضابط قانونی در اختیار سالن تشریح گروه آناتومی دانشگاه علوم پزشکی همدان قرار گرفته بود، به‌منظور آموزش عملی، اندام

پیریفورمیس به وسیله یک یا چند عصب سوراخ می‌شود. در نوع XI-XIII عصب گلوئتال تحتانی و یا دیگر اعصاب از بالای پیریفورمیس عبور می‌کنند (۱۹). فراوانی این گروه ۲ درصد ذکر شده است. واریاسیون حاضر رامی‌توان در این گروه طبقه‌بندی کرد. البته تفاوت واریاسیون حاضر با این گروه در مطالعه Chiba، در این است که عصب جلدی رانی خلفی نیز خود از دو شاخه تشکیل شده که یکی از بالا و دیگری از زیر عضله خارج می‌شود.

نکته قابل توجه در مورد گزارش شده در مقاله حاضر این است که شاخه‌های وینترال از شبکه ساکرال که در تشکیل اعصاب مورد نظر شرکت دارند از زیر پیریفورمیس عبور کرده و مسیر معمول خود را دارند در حالی که شاخه‌های دورسال از بالای پیریفورمیس عبور می‌کنند. به این ترتیب بخش پرونتال مشترک از عصب سیاتیک، عصب گلوئتال تحتانی و بخشی از عصب جلدی رانی خلفی از بالای عضله و بخش تیبیال عصب سیاتیک و بخشی از عصب جلدی رانی خلفی از زیر عضله گذشته و وارد ناحیه گلوئتال می‌شوند. موردی نیز توسط Kurtuglu گزارش شده که در آن نیز شاخه‌های دورسال و وینترال مربوط به اعصاب جلدی رانی خلفی، سیاتیک و گلوئتال تحتانی به طور مجزا از لگن خارج شده‌اند. در موردی که Kurtuglu گزارش کرده است شاخه‌های دورسال اعصاب مورد نظر از لابه لای پیریفورمیس عبور می‌کنند (۱۸).

بر اساس اطلاعات ما گزارشی از واریاسیون سه عصب سیاتیک، گلوئتال تحتانی و جلدی رانی خلفی به شکل موجود ارائه نشده است.

این گونه واریاسیون‌های آناتومیک می‌توانند از نظر بالینی ارزشمند باشند. به نظر می‌رسد این مساله در مورد اعصاب ناحیه گلوئتال و به خصوص عصب سیاتیک به دلیل موقعیت آناتومیک آن‌ها حائز اهمیت باشد.

برای مثال این اعصاب یا بخش‌هایی از آن‌ها با عبور از لابه‌لای عضله پیریفورمیس می‌توانند تحت فشار قرار گرفته منجر به سندرم پیریفورمیس گردند.

علاوه بر آن تزریقات عضلانی ناحیه گلوئتال در ربع فوقانی خارجی این ناحیه و با فاصله از عصب سیاتیک اهمیت این ناحیه را نشان می‌دهد. این گونه واریاسیون‌ها احتمال صدمه به عصب را افزایش می‌دهد.

در نتیجه اطلاع از موقعیت این اعصاب و واریاسیون‌های احتمالی موجود در این ناحیه اهمیت خاصی به‌ویژه در جراحی‌های مفصل هیپ و تشخیص دقیق بیماری‌های این ناحیه دارد.

محل رایج مشاهده عصب سیاتیک، جلدی - رانی خلفی و گلوئتال تحتانی مورد دقت قرار گرفت اما پس از کنار زدن عناصر بافتی، مشاهده شد که فقط بخشی از عصب سیاتیک از زیر عضله پیریفورمیس عبور می‌کند. در حالی که بخش دیگر آن از بالای عضله عبور کرده است. این دو بخش در پایین عضله ادغام شده، عصب سیاتیک را شکل داده و سپس عصب مسیر معمول را طی می‌کنند. عصب جلدی - رانی خلفی نیز واریاسیون مشابهی را نشان می‌داد. به این ترتیب که بخشی از آن از بالا و بخشی از آن از زیر پیریفورمیس گذشته و وارد ناحیه گلوئتال می‌شد. سپس دو بخش ادغام شده و عصب مسیر معمول خود را ادامه می‌داد.

عصب گلوئتال تحتانی نیز با عبور از بالای عضله پیریفورمیس از لگن خارج شده و وارد ناحیه گلوئتال می‌شد. این واریاسیون یک طرفه بوده و در طرف چپ جسد مشاهده نگردید.

بحث

تاکنون واریاسیون‌های مختلفی در مورد عصب سیاتیک و اعصاب دیگر در ناحیه گلوئتال گزارش شده است.

Pokorny و همکاران در تشریح ۹۱ جسد شش نوع واریاسیون را برای عصب سیاتیک ذکر کردند آن‌ها در مطالعه خود فقط عصب سیاتیک را بررسی نمودند (۱۱). بر اساس این بررسی واریاسیون گزارش شده حاضر مربوط به عصب سیاتیک از نوع VI می‌باشد. در این نوع واریاسیون بخشی از عصب سیاتیک از زیر و بخشی از بالای عضله پیریفورمیس گذشته و وارد ناحیه گلوئتال می‌شود. این نوع یکی از نادرترین واریاسیون‌ها در بین موارد ذکر شده بوده و درصد آن در مطالعه مذکور و چند مطالعه دیگر بین ۰-۴/۴ در صد ذکر شده است (۱۱،۱۲).

واریاسیون‌هایی نیز به طور مجزا برای عصب گلوئتال تحتانی ذکر شده است. از جمله عبور این عصب از لابه‌لای عضله پیریفورمیس یا از بالای آن که به تنهایی یا در ترکیب با عصب سیاتیک گزارش شده است (۷،۱۵،۱۶).

چند واریاسیون محدود نیز در مورد عصب جلدی رانی خلفی وجود دارد (۱۷،۱۸).

ارتباط ترکیبی بین اعصاب موجود در ناحیه گلوئتال با عضله پیریفورمیس توسط chiba مورد بررسی قرار گرفت. او واریاسیون‌های مختلف مشاهده شده در این ناحیه را به سیزده گروه تقسیم کرده است. گروه I و II حالت معمول بوده و تنها موقعیت عصب گلوئتال فوقانی متغیر است. در گروه III-X عضله

References:

1. Gray H, Standring S, et al. *Gray's Anatomy*. 39th Ed. London: Churchill Livingstone; 2005. P.1364.
2. Basmajiah JV, Slonker CE. *Grant's method of anatomy: a clinical problem solving approach*. 15th Ed. Baltimore: Williams & Wilkins; 1998. P.276.
3. Snell R. *Clinical anatomy for medical student*. 7th Ed. Boston: Little Brown Co; 2007. P.591-3.
4. Arifoglu Y, Suruc HS, Sargon MF, Tanyeli E, Yazar F. Double superior gemellus together with double piriformis and high division of the sciatic nerve. *Surg Radiol Anat* 1997; 19: 407-8.
5. Carare RO, Goodwin MA. Unique variation of the sciatic nerve. *Clin Anat* 2008; 21; 800-1.
6. Guvencer M, Akyer P, Iyem C, Tetik S, Naderi S. Anatomic considerations and the relationship between the piriformis muscle and the sciatic nerve. *Surg Radiol Anat* 2008;30; 467-74.
7. Ling ZX, Kumar VP. The course of the inferior gluteal nerve in the posterior approach to the hip. *J Bone Joint Surg Br* 2006; 88-B, (12): 1580-3.
8. Ugrenovic S, Jovanovic I, Krstic V, Stojanovic V, Vasovic L, Antic S, et al. The level of the sciatic nerve division and its relations to the piriform muscle. *Vojnosanit Pregl* 2005; 62: 45-9.
9. Chen WS. Bipartite piriformis muscle: an unusual cause of sciatic nerve entrapment. *Pain* 1994; 58: 269-72.
10. Babinski MA, Machado FA, Costa WS. A rare variation in the high division of the sciatic nerve surrounding the superior gemellus muscle. *Eur J Morphol* 2003; 41: 41-2.
11. Pokorny D, Jahoda D, Veigl D, Pinskerova D, Sosna D. Topographic variations of the relationship of the sciatic nerve and the piriformis muscle and its relevance to palsy after total hip arthroplasty. *Surg Radiol Anat* 2006; 28: 88-91
12. Viocente EJD, Viotto MJS, Barbosa CAA, Vicente PC. Study on anatomical relationships and variations between the sciatic nerve and piriformis muscle. *Rev Bras Fisioter* 2007; 11(3): 197-202 .
13. Jafari Anarkooli I, Mahmodian AR, Haghiri H, Jafarpour M. A Rare variation of sciatic nerve case report. *Sci J Zanjan Univ Med Sci* 2006; 15(59): 95-100.
14. Schatcher RL, Noss RS, Yingling CD, Ressler J, Rles M. The use of motor-evoked potentials to monitor sciatic nerve status during revision total hip arthroplasty. *J Arthroplasty* 2003; 18:329-32.
15. Apaydin N, Bozkurt M, Loukas M, Tubbs R, Esmer A F. The course of the inferior gluteal nerve and surgical landmarks for its localization during posterior approaches to hip. *Surg Radiol Anat* 2009; 31(6): 415-8.
16. Gabrielli C, Olave E, Mandoila E. Inferior gluteal nerve course associated to the high division of the sciatic nerve. *Rev Chil Anat* 1997; 15(1): 79-83.
17. Hwang K, Seok Nam Y, Kim D J, Han S, Hwang SH. Posterior cutaneous nerve of the thigh relating to the restoration of the gluteal fold. *Ann Plast Surg* 2008; 60(4):357.
18. Kurtoglu Z, Uluutku MH. A Combined variation in the Gluteal region. *Tr J Med Sci* 1999; 29: 579-81.
19. Chiba S. Multiple positional relationships of nerves arising from the sacral plexus to piriformis muscle in humans. *Acta Anat Nippon* 1992; 67: 691-724.