ترانسکشن آئورت و درمان جراحی آن، گزارش موردی از ایران

بهنام عسکری[۱]، شهیاد صالحی*[۲]، حمید مهدی‌زاده[۳]، علیرضا ماهوری[۴]، رقیه بابکان[۵]

تاریخ دریافت ۱۳۹۹/۰۲/۰۷ تاریخ پذیرش ۱۳۹۹/۰۵/۰۳

چکیده

قطع شدن تروماتیک یا ترانسکشن آئورت یک عارضه نادر اما خطرناک ناشی از ترومای بسته قفسه سینه است. گزینه‌های درمانی شامل جراحی باز، درمان طبی و اخیراً، ترمیم اندوواسکولار است. ما یک مورد مرد ۳۳ ساله ایی را گزارش می‌کنیم که در اثر تصادف رانندگی دچار ترانسکشن آئورت شده بود. آسیب آئورت و آنوریسم کاذب همراه آن توسط سی‌تی‌اسکن قفسه سینه و اکوکاردیوگرافی از طریق مری در آئورت سینه‌ایی نزولی دقیقاً زیر ایسموس تأیید شد. در مرکز ما امکان ترمیم اندوواسکولار وجود نداشت. بیمار برای جراحی اورژانس به اتاق عمل منتقل شد. آسیب آئورت با بای پس پارشیل قلب چپ و گرافت داکرون ترمیم شد. در دوره بعد از عمل هیچ‌گونه عارضه مرتبط با عروق مشاهده نشده است. فلج موقت یک‌طرفه عصب رکورنت لارنژیال به‌تدریج بهبود یافت. بیمار هم‌اکنون در پیگیری ۶ ساله مشکلی ندارد.

کلیدواژه‌ها: ترومای بسته، ترومای آئورت، ترانسکشن آئورت، ترمیم اندوواسکولار، ترمیم جراحی

مجله مطالعات علوم پزشکی، دوره سی و یکم، شماره هفتم، ص ۵۲۹-۵۲۵، مهر ۱۳۹۹

آدرس مکاتبه: ارومیه، دانشگاه علوم پزشکی ارومیه، بیمارستان قلب حضرت سیدالشهدا، بخش جراحی قلب و عروق. تلفن: ۰۴۴۳۲۳۷۵۹۰۸

Email: salehi.sh@umsu.ac.ir

مقدمه

ترومای بلانت آئورت توراسیک، ضایعه بالینی خطرناکی بوده و در صورت عدم درمان کشنده می‌باشد (۱). شایع‌ترین محل آسیب آئورت در مطالعات اتوپسی (۵۴درصد) و جراحی (۸۴-۹۷درصد)، ایسموس آئورت می‌باشد که ناحیه مابین دیستال به شریان سابکلاوین چپ و پروگزیمال به شرایین بین دنده ایی سوم را شامل می‌شود (۲). ترانسکشن آئورت به پارگی عرضی آئورت در تمام سه لایه جدار آن گفته می‌شود و اغلب لبه‌های این دو چندین سانتی‌متر از هم فاصله می‌گیرند. تشخیص این بیماری نیازمند توجه به مکانیسم تروما و ظن بالینی بالا می‌باشد. سی‌تی‌اسکن ابزار استاندارد غربالگری می‌باشد که حساسیت و ارزش پیشگویی منفی آن نزدیک به ۱۰۰ درصد می‌باشد (۳). روش‌های درمانی شامل جراحی ترمیمی باز و تعبیه استنت گرافت اندوواسکولار می‌باشد (۴). با توجه به نادر بودن این بیماری و جراحی آن در کشور، در این مطالعه بیمار ۳۳ ساله با ترانسکشن تروماتیک آئورت به‌عنوان اولین جراحی از این نوع در مرکز قلب سیدالشهدا و استان آذربایجان غربی معرفی می‌شود.

معرفی مورد

بیمار مردی ۳۳ ساله که به دنبال تصادف اتومبیل منجر به مرگ یکی از همراهان در بیمارستان شهرستان بستری و به علت تنگی نفس و پهن بودن مدیاستن در عکس سینه به ترومای آئورت مشکوک می‌شوند. در سی‌تی‌اسکن قفسه سینه به‌عمل‌آمده، تشخیص ترانسکشن آئورت داده‌شده و بیمار به مرکز قلب سیدالشهدای ارومیه اعزام می‌شود (شکل ۱).

[۱] دانشیار گروه جراحی، فوق تخصص جراحی قلب، بیمارستان قلب سید الشهدا، دانشگاه علوم پزشکی ارومیه

[۲] استادیار گروه جراحی، فوق تخصص جراحی قلب، بیمارستان قلب سید الشهدا، دانشگاه علوم پزشکی ارومیه (نویسنده مسئول)

[۳] استادیار گروه جراحی، فوق تخصص جراحی قلب، بیمارستان قلب سید الشهدا، دانشگاه علوم پزشکی ارومیه

[۴] استاد گروه بیهوشی، فلوشیپ بیهوشی قلب، دانشگاه علوم پزشکی ارومیه

[۵] پزشک عمومی، مرکز بهداشت ارومیه، دانشگاه علوم پزشکی ارومیه

[Downloaded from umj.umsu.ac.ir on 2024-10-12]

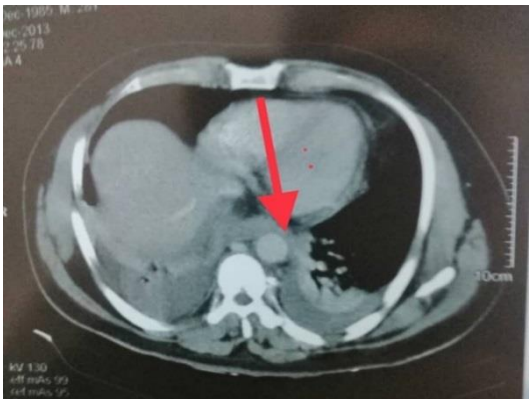

شکل (۱): آئورت نزولی با هماتوم اطراف

بیمار ازنظر همودینامیک پایدار بود و چند آسیب مختصر به‌صورت لاسراسیون زانوی راست و خراشیدگی فرونتال داشت. سی‌تی‌اسکن مغزی نکته خاصی نداشته است. در اکوکاردیوگرافی پارگی تروماتیک آئورت در ۳-۴ سانتی‌متری از شریان سابکلاوین چپ تأیید می‌شود.

با توجه به در دسترس نبودن استنت گرافت اندوواسکولار (EVSG) و امکانات لازم برای انجام آن، بیمار کاندید جراحی اورژانسی شده و به اتاق عمل منتقل شد. تعبیه دو کاتتر شریانی در رادیال و فمورال راست، بیهوشی عمومی و ونتیلاسیون تک ریه راست انجام شد. در وضعیت لترال دکوبیتوس راست، توراکوتومی خلفی-جانبی چپ از فضای بین دنده ایی پنجم انجام شد. خونریزی وجود نداشت، هماتوم در ابعاد ۱۰ در ۷ سانتی‌متر روی پروگزیمال آئورت نزولی دیده می‌شد و قوس آئورت درگیر نبود. دور آئورت نزولی در ناحیه دیستال به هماتوم و دور شریان سابکلاوین چپ و قوس آئورت در ناحیه مابین شرایین سابکلاوین و کاروتید چپ با نوار نافی کنترل گرفته شد. پریکارد در قدام به عصب فرنیک باز شده، هپارین تزریق و کانولاسیون آئورت نزولی دیستال و گوشک دهلیز چپ انجام شد. بای پس پارشیل قلب چپ (partial left heart bypass) با آزمایش زمان فعال لخته شدن (یا Act) بالای ۴۰۰، در حالت نورموترمی و با حفظ فشار پرفیوژن ۶۰-۷۰ میلی‌متر جیوه برقرار شد. آئورت پروگزیمال به شریان سابکلاوین چپ و همچنین در ناحیه دیستال به هماتوم و پروگزیمال به کانولای آئورت روی آئورت نزولی کلامپ شد. لایه پلورال و هماتوم روی آئورت باز شد. آئورت باز شد، حدود ۵۰ درصد محیط آئورت در خلف در هر سه لایه پاره و در قسمت قدامی ملتهب بود. لبه‌های دو طرف دبریدمان شدند. گرافت داکرون شماره ۲۴ انتخاب و با پرولن ۴-صفر و به‌صورت مداوم ابتدا آناستوموز پروگزیمال و سپس آناستوموز دیستال انجام شدند. کلامپ ها برداشته‌شده، اقدامات هواگیری قلب چپ و بررسی سوچورلاین‌ها انجام شد و کانول‌ها خارج شدند. طول مدت پمپ ۹۰ دقیقه بود.

پس از عمل، بیمار خشونت صدا و فلج یک‌طرفه طناب صوتی (احتمالاً ناشی از اثر فشاری هماتوم روی عصب رکورنت لارنژیال چپ) و همچنین علائم شکمی شامل اسهال (احتمالاً ناشی از هماتوم رتوپرتوئن محدود) داشت که هر دو گذرا بوده و با گذشت زمان بهبود یافتند. بیمار ۴ هفته بعد از بستری با حال عمومی خوب مرخص شد و در اکوکاردیوگرافی بعد از عمل مشکل خاصی نداشت.

بحث و نتیجه گیری

در اکثر مطالعات، غالب بیماران مردان جوان می‌باشند (۱،۲) و در گزارش حاضر نیز چنین بوده است. در مورد نوع درمان ترانسکشن آئورت اتفاق‌نظر وجود ندارد. درمان سنتی آن جراحی و درمان جدیدتر آن تعبیه استنت گرافت اندوواسکولار (EVSG) می‌باشد (۱،۴). بر اساس گایدلاین انجمن جراحان عروق آمریکا: درمان مدیکال با کنترل فشارخون، فقط برای بیماران با آسیب درجه یک (آسیب فقط اینتیما) پیشنهادشده و برای آسیب‌های درجه دو تا چهار باید درمان غیر مدیکال انجام شود. درمان جراحی به روش‌های مختلفی انجام می‌شود. در روش کلامپ و دوختن (clamp and sew)، طرفین ضایعه کلامپ شده و بدون تزریق هپارین و پمپ و پرفیوژن دیستال، ضایعه دوخته می‌شود. در این روش خطر پاراپلژی به‌ویژه در مواردی با زمان کلامپ بالای ۳۰ دقیقه بالا می‌باشد. این روش در بیماران با ترومای مغزی که نیازمند جراحی بدون پمپ هستند، می‌تواند کاربرد داشته باشد (۳،۵). برای کاستن از عوارض ایسکمی قسمت تحتانی بدن وپاراپلژی از شانت (Gott) و یا پمپ استفاده می‌شود. استفاده از روش‌های مختلف پمپ نسبت به شانت، میزان مورتالیتی و پاراپلژی کمتری دارد (۶).

استنت گرافت اندوواسکولار (EVSG) روش درمانی جدید بوده، که از سال ۱۹۹۱ میلادی برای درمان آنوریسم‌های آئورت شکمی شروع شد. برای درمان ضایعات تروماتیک آئورت در ابتدا برای موارد بیماران بسیار بدحال، ترومای مغزی، ترومای احشای شکمی و کنتوزیون شدید ریوی کاربرد داشت ولی به گذشت زمان به درمان ترجیحی در تمام موارد تبدیل شد. از مزایای این روش، میزان مرگ‌ومیر کمتر، میزان پاراپلژی کمتر و طول مدت بستری کمتر می‌باشد (۷). از معایب این روش، پوشانده شدن منشأ شریان سابکلاوین در ۲۵ تا ۵۰ درصد موارد (۸)، کلاپس علامت‌دار گرافت، نشت به داخل گرافت یا اندولیک، مهاجرت (migration) ودایسکشن یا پارگی آئورت (۹) و تنگی تأخیری لومن (۱۰)

[Downloaded from umj.umsu.ac.ir on 2024-10-12]

قابل‌ذکر اســـت. نیاز به مداخله مجدد و هزینه‌های درمان در روش اندوواسکولار نسبت به جراحی باز بیشتر است (۱،۱۱).

در مورد عـامل هزینه در انتخاب روش درمان در اکثر مقالات اشـاره ایی نشده است بااین‌وجود مین سانگ و همکاران در مطالعه ایی در مورد مقـایســـه هزینـه‌هـای درمـانی جراحی بـاز بـا روش اندواســـکولار، اعلام کردند که هزینه کلی بیمارســـتانی و پیگیری دوسـاله بیمار در گروه اندوواسکولار به‌طور قابل‌توجهی بیشتر است (۱۱).

در گزارش برینکمن و همکـاران، ۱۷ مورد نوجوان ۱۳ تـا ۲۰ سـاله گزارش شـده که ۷ مورد به روش اندوواسـکولار (بعد از سال ۲۰۰۸) و ۱۰ مورد به روش جراحی باز (قبل از سال ۲۰۰۸) درمان شـــده‌انـد. نتایج درمان در هر دو گروه مطلوب بوده و توصـــیه به بررســی‌های طولانی‌مدت در بیماران درمان شده اندوواسکولار شده اسـت. متوسـط طول مدت بستری در روش اندوواسکولار ۱۲ روز و در روش جراحی ۲۲ روز بوده است (۱۲).

در گزارش موردی از آمریکا، خانم ۱۶ سـاله ایی با ترانسـکشن آئورت به دنبال تصـادف اتومبیل، به اتاق عمل منتقل می‌شـود. با کمـک پمپ قلبی چپ، آئورت بیمار با داکرون شـــماره ۱۸ ترمیم می‌شـود. بیمار بعد از ۱۳ روز بسـتری در بخش مراقبت‌های ویژه و ۴۸ روز بسـتری در بیمارستان مرخص می‌شود. مرکز فوق امکانات اندوواسـکولار را داشـته‌اند ولی به علت ناحیه نشـاندن پروگزیمال (proximal landing zone) کوچـک و کـالیبر کوچـک آئورت استفاده نشده است (۱۳).

در ایران: اکثر مطالعات مشـابه، مربوط به درمان آنوریســم یا دایسکشن آئورت بوده که ارتباطی به ترومای آئورت و موضوع بحث ما ندارند. در بررسـی معدود گزارش‌های درمان ضـایعات تروماتیک آئورت در ایران، شـفقی و همکاران، آقای ۱۸ سـاله ایی را گزارش کردند که به دنبال تصادف اتومبیل ۱۲ روز پیش با فشارخون بالای غیرقابل‌کنترل، مراجعه و با ترانســکشــن ابتدای آئورت نزولی و آنوریســم کـاذب تحـت جراحی باز قرار می‌گیرد. جزییات و روش جراحی کامل شرح داده نشده است (۱۴).

مظفر و همکاران در تهران، دو مرد ۱۷ و ۲۴ سـاله با سقوط از ارتفاع ۱۸-۲۰ متری و یک مرد ۴۲ ســاله با تصــادف اتومبیل را گزارش کرده‌اند که با روش اندواســکولار تحت درمان قرار گرفته و بدون مشکل خاصی مرخص شده‌اند (۱۵).

متفکر و همکـاران در یزد، گزارش یک مورد دایســکســیون تروماتیک آئورت کردند. مرد ۳۳ سـاله با بی‌حسـی کامل اندام‌های تحتانی و تنه به دنبال تصـادف کامیون بسـتری و در سی‌تی‌اسکن قفسـه سـینه قطع‌شـدگی وسیع آئورت داشته است. بیمار به علت نداشـــتن امکانات جراحی عروق قبل از اعزام فوت می‌کنند. به نظر نویسنده، ظاهراً امکانات درمان به روش اندو واسکولار را نداشتند و همچنین بهتر بود با توجه به سن، مکانیسم و محل ایجاد ضایعه از واژه ترانسکشن بجای دایسکشن استفاده می‌شد (۱۶).

سـعیدی و همکاران از اصـفهان، مرد ۲۲ سـاله ایی را گزارش کردند که به دنبال تصـادف موتورسـیکلت دچار ترانسـکشن آئورت شده است. بیمار به روش جراحی و با کمک پرفیوژن پمپ از طریق کانولاسـیون شـریان و ورید فمورال و شـریان سـابکلاوین درمان و بدون مشکل خاصی مرخص شده است (۱۷).

یداللهی و همکاران از مشـــهد، خانم ۲۳ ســـاله ایی را گزارش کرده‌اند که به دنبال درمان به روش اندوواســـکولار ترانســـکشـــن تروماتیـک آئورت حدود ۲۰ ماه پیش با حال عمومی بد بســـتری می‌شـود. در بررسـی، تنگی بیش از ۹۰ درصـد در انتهای دیسـتال اسـتنت گرافت آئورت داشته که استنت گرافت دوم در داخل قبلی تعبیه می‌شـود. با توجه به بدحال بودن بیمار، ایست قلبی و احیای قلبی-ریوی (CPR) بیمـار در مرحله قبل از اســـتنت گذاری دوم، بیمار چند روز بعد در بخش مراقبت‌های ویژه با تابلوی نارســـایی ارگان‌های متعدد فوت می‌کند (۱۰).

به‌طورکلی، با تأمین دو پارامتر هزینه بالای اســـتنت گرافت و اپراتور ماهر برای تعبیه آن، می‌توان از دســترس بودن هر دوی این روش‌ها در درمان بیماران اســـتفاده کرد. از طرف دیگر آشـــنایی و مهـارت جراحـان بـا روش درمانی‌ترمیم جراحی لازم اســـت تا در مواردی که روش اندوواسکولار ازنظر تکنیکی قابل انجام نیست و یا اینکه در دسترس نیست به‌راحتی انجام شود.

References:

1. Murad MH, Rizvi AZ, Malgor R, Carey J, Alkatib AA, Erwin PJ, et al. Comparative effectiveness of the treatments for thoracic aortic transaction. J Vasc Surg 2011; 53:193-9.
2. Steuer J, Wanhainen A, Thelin S, Nyman R, Eriksson MO, Björck M. Outcome of endovascular treatment of traumatic aortic transection. J Vasc Surg 2012; 56:973-8.
3. Al-Nouri O, Milner R, Love R. Aortic Transection in a 10-Year-Old Following a Motor Vehicle Accident. Vasc Dis Manage 2011; 8: 141–3.
4. Cannon RM, Trivedi JR, Pagni S, Dwivedi A, Bland JN, Slaughter MS, et al. Open Repair of Blunt

[Downloaded from umj.umsu.ac.ir on 2024-10-12]

Thoracic Aortic Injury Remains Relevant in the Endovascular Era. J Am Coll Surg 2012; 214:943–9.

5. Bhaskar J, Foo J, Sharma AK. Clamp-and-sew technique for traumatic injuries of the aorta: 20-year experience. Asian Cardiovasc Thorac Ann 2010; 18(2):161-5.
6. Verdant A. Contemporary results of standard open repair of acute traumatic rupture of the thoracic aorta. J Vasc Surg 2010; 51:294-8.
7. Scalea TM, Feliciano DV, DuBose JJ, Ottochian M, O'Connor JV, Morrison JJ. Blunt Thoracic Aortic Injury: Endovascular Repair Is Now the Standard. J Am Coll Surg 2019; 228:605-12.
8. Rahimi SA, Darling RC 3rd, Mehta M, Roddy SP, Taggert JB, Sternbach Y. Endovascular repair of thoracic aortic traumatic transections is a safe method in patients with complicated injuries. J Vasc Surg 2010; 52(4):891-6.
9. Karmy-Jones R, Jackson N, Long W, Simeone A. Current Management of Traumatic Rupture of the Descending Thoracic Aorta. Curr Cardiol Rev 2009; 5: 187-95.
10. Yadollahi A, Moeinipour A, Hoseinikhah H, Ramezani J. Late Lumen Loss in Thoracic Aortic Graft after Endovascular Treatment of a Traumatic Pseudoaneurysm. J Cardiothorac Med 2018; 6(3): 355-9.
11. Min SI, Min SK, Ahn S, Kim SM, Park D, Park T, et al. Comparison of Costs of Endovascular Repair versus Open Surgical Repair for Abdominal Aortic Aneurysm in Korea. J Korean Med Sci 2012; 27(4):416-22.
12. Brinkman AS, Rogers AP, Acher CW, Wynn MM, Nichol PF, Ostlie DJ, et al. Evolution in management of adolescent blunt aortic injuriesda single institution 22-y experience. J Surg Res 2015; 193(2):523-7.
13. Anton-Martin P, Willis BC, Nigro JJ, Budolfson K, Raz D, Jamshidi R. Complete traumatic aortic transection. J Pediatr Surg Case Rep 2018; 38: 4–8.
14. Shafaghi S, Behzadnia N, Sharif-Kashani B, Naghashzadeh F, Ahmadi ZH. Traumatic Transection of Descending ThoracicAorta Presenting as Pseudo- Coarctation. Tanaffos 2018; 17(4):295-8.
15. Mozaffar M, Haghighatkhah H, Zirakzadeh H, Taheri MS, HosseiniZadegan-Shirazi F. Endovascular repair of traumatic pseudoaneurysm of the descending thoracic aorta: report of three cases and review of articles. Med J Islam Repub Iran 2011; 25: 99-105.
16. MotefaKer M, Morovati A, Hahismaieli M, Pakdel S. Paraplegia due to traumatic dissection of the aorta: a case report. J Mazandaran Univ Med Sci 2006; 16 (53):119-24
17. Saeidi M. Traumatic Aortic Transection. Iran Heart J 2008; 9 (3):62 -8.

[Downloaded from umj.umsu.ac.ir on 2024-10-12]

Case Report

AORTIC TRANSECTION AND ITS SURGICAL REPAIR: A CASE REPORT FROM IRAN

Behnam Askari[1], Shahyad Salehi[2] *, Hamid Mehdizadeh[3], Alireza Mahoori[4], Roghie Babakan[5]

Received: 26 April, 2020; Accepted: 24 July, 2020

Abstract

Aortic transection is a rare but life-threatening complication of blunt chest trauma. Treatment options include open repair, medical management and most recently, endovascular repair.

We report a 33 years old male with a traumatic aortic transection following a car accident. Aortic injury and its pseudo-aneurysm were confirmed by Chest CT scan and TEE in the descending thoracic aorta just below the isthmus. We did not have endovascular repair possibility at our center. The patient was transferred to the operating room for emergent surgery. Aortic transection was repaired by partial left heart bypass and Dacron interposition grafting. Postoperatively, no vascular-related complication was seen. There was temporary recurrent laryngeal nerve palsy that resolved spontaneously. The patient has no problem at 6-year follow-up.

Keywords: Blunt trauma, Aortic injury, Aortic Transection, Endovascular repair, surgical repair

Address: Seyed-al-Shohada Cardiac Specialized Hospital, Urmia University of Medical Sciences, Urmia, Iran.
Tel: +984432375908
Email: salehi.sh@umsu.ac.ir

SOURCE: STUD MED SCI 2020: 31(7): 529 ISSN: 2717-008X

[1] *Associate Professor, Cardiac Surgery Department, Seyed-al-Shohada Cardiovascular Center, Urmia University of Medical Sciences, Urmia, Iran*
[2] *Assistant Professor, Cardiac Surgery Department, Seyed-al-Shohada Cardiovascular Center, Urmia University of Medical Sciences, Urmia, Iran. (Corresponding Author)*
[3] *Assistant Professor, Cardiac Surgery Department, Seyed-al-Shohada Cardiovascular Center, Urmia University of Medical Sciences, Urmia, Iran*
[4] *Professor of Anesthesiology, Seyed-al-Shohada Cardiovascular Center, Urmia University of Medical Sciences, Urmia, Iran*
[5] *General Physician, Urmia University of Medical Sciences, Urmia, Iran*

[Downloaded from umj.umsu.ac.ir on 2024-10-12]