

## بررسی اثر حفاظتی پنتوکسی‌فیلین بر آسیب کبدی القاء شده توسط دگزامتازون در موش سوری

ملک سلیمانی مهنجانی<sup>۱\*</sup>، منیره محمودی<sup>۲</sup>، فیروزه صادق‌زاده<sup>۳</sup>

تاریخ دریافت ۱۳۹۸/۰۶/۱۰ تاریخ پذیرش ۱۳۹۸/۰۹/۰۷

## چکیده

**پیش‌زمینه و هدف:** دگزامتازون یکی از پرمصرف‌ترین گلوکوکورتیکوئیدهای مصنوعی است که مصرف بیش‌ازحد آن می‌تواند تغییرات شدید در عملکرد کبد ایجاد کند. هدف از این مطالعه بررسی اثر پنتوکسی‌فیلین بر آسیب کبدی القاء شده توسط دگزامتازون در موش سوری بود.

**مواد و روش کار:** تعداد ۲۴ سر موش سوری نر بالغ نژاد Naval Medical Research Institute (NMRI) با میانگین وزنی  $27 \pm 2$  گرم به‌صورت تصادفی در ۴ گروه (n=۶) کنترل، دگزامتازون (۷mg/kg/b.w. i.p.)، پنتوکسی‌فیلین (۱۰۰mg/kg/b.w. i.p.) و دگزامتازون+پنتوکسی‌فیلین تقسیم شد. بعد از ۷ روز تیمار، موش‌ها تشریح و کبد آن‌ها خارج و وزن شد. سپس اجزای بافت کبد با روش استریولوژی مورد ارزیابی قرار گرفت. همچنین سطح مالون دی‌آلدئید (MDA)، ظرفیت آنتی‌اکسیدانی تام و آنزیم‌های کبدی شامل آلانین‌آمینوترانسفراز (ALT) و Alanine Aminotransferase، ظرفیت آنتی‌اکسیدانی تام و آنزیم‌های کبدی شامل اسپارتات‌آمینوترانسفراز (AST) و Aspartate Aminotransferase، اندازه‌گیری شد. داده‌ها با روش One-Way ANOVA و آزمون Tukey توسط نرم‌افزار SPSS ورژن ۱۶، آنالیز و تفاوت میانگین‌ها در حد ( $p < 0.05$ ) معنی‌دار در نظر گرفته شد.

**یافته‌ها:** کاهش معنی‌داری در حجم سلول و هسته هیپاتوسیت‌ها، تعداد کل سلول‌های هیپاتوسیت ( $p < 0.01$ ) و سطح ظرفیت آنتی‌اکسیدانی تام سرم ( $p < 0.001$ ) و افزایش معنی‌داری در حجم کل سینوزوئیدها، مجرای صفراوی، شریان کبدی و همچنین میانگین سطح سرمی MDA، ALT و AST در گروه دگزامتازون نسبت به گروه کنترل مشاهده شد ( $p < 0.01$ ). آسیب‌های کبدی القاء شده توسط دگزامتازون در گروه پنتوکسی‌فیلین+دگزامتازون بهبود پیدا کرد و به سطح گروه کنترل رسید ( $p > 0.05$ ).

**بحث و نتیجه‌گیری:** نتایج ما نشان داد که پنتوکسی‌فیلین می‌تواند اثرات سمی دگزامتازون بر بافت کبد موش را احتمالاً از طریق کاهش استرس اکسیداتیو و پراکسیداسیون لیپیدی و افزایش ظرفیت آنتی‌اکسیدانی تام بهبود بخشد.

**کلیدواژه‌ها:** دگزامتازون، پنتوکسی‌فیلین، کبد، استریولوژی، موش

مجله پزشکی ارومیه، دوره سی‌ام، شماره دهم، ص ۸۵۵-۸۴۵، دی ۱۳۹۸

آدرس مکاتبه: دانشگاه اراک، دانشکده علوم پایه، گروه زیست‌شناسی، اراک کد پستی ۸۳۴۹-۸-۳۸۱۵۶، تلفن: ۰۹۱۸۱۶۱۷۰۹۸

Email: m-soleimani@araku.ac.ir

## مقدمه

شدید در عملکرد کبد ایجاد کند (۳). همچنین می‌تواند بر برخی از عملکردهای مهم هیپاتوسیت‌ها، از جمله متابولیسم گلوکز، متابولیسم اکسیداتیو زئوبیوتیک‌ها با القای سیتوکروم P4503A و چرخه اوره تأثیر بگذارد. علاوه بر این، مصرف بیش‌ازحد آن به بزرگ شدن کبد، استئاتوز یا گلیکوژنز، همراه با ذخیره انبوه گلیکوژن در هیپاتوسیت‌ها منجر می‌شود (۴). از طرفی بسیاری از گزارش‌ها نشان داده است که دوز بالای دگزامتازون موجب افزایش پراکسیداسیون لیپیدی، تولید گونه‌های فعال اکسیژن (ROS)، مهار آنزیم‌های آنتی‌اکسیدان و

کبد یکی از مهم‌ترین اندام‌هایی است که تعادل متابولیسم بدن را تنظیم می‌کند. آسیب حاد کبدی ایجاد شده با علل مختلف، به التهاب، استرس اکسیداتیو و نکروز سلول‌های کبدی منجر می‌شود (۱) دگزامتازون یکی از داروهای گلوکوکورتیکوئیدی است که معمولاً به‌عنوان داروی سرکوب‌کننده و ضدالتهاب در سراسر جهان استفاده می‌شود (۲). دگزامتازون اغلب در کبد بوسیله سیتوکروم P4503A متابولیزه می‌شود. با این حال، مصرف بیش‌ازحد آن می‌تواند تغییرات

<sup>۱</sup> استادا، بافت و جنین‌شناسی، دانشگاه اراک، اراک، ایران (نویسنده مسئول)

<sup>۲</sup> استادیار، علوم جانوری (گرایش سلولی-تکوینی)، دانشگاه اراک، اراک، ایران

<sup>۳</sup> کارشناسی ارشد، علوم جانوری (گرایش سلولی-تکوینی)، دانشگاه اراک، اراک، ایران

حیوانات به مدت ۷ روز و به صورت تزریق داخل صفاقی انجام گرفت. در تمام مراحل انجام کار، اصول اخلاقی کار با حیوانات رعایت گردید. ۲۴ ساعت پس از آخرین تزریق، موش‌ها توزین و توسط دی‌اتیل‌اتر بیهوش شدند. بافت کبد آن‌ها خارج و وزن تر آن اندازه‌گیری شد. مجدداً وزن کبد به روش غوطه‌ورسازی (immersion) سنجش شد که در این روش، بعد از وزن کردن یک بشر کوچک حاوی آب مقطر، ترازو به حالت صفر درآمد. سپس کبد با کمک یک نخ بسیار نازک بسته شده و به درون بشر فرو برده شد و وزن کبد یادداشت گردید که بعنوان حجم اولیه کبد (Volume primary) به سانتی‌متر مکعب در نظر گرفته شد. سپس بافت‌ها به منظور ثبوت به مدت یک هفته در فیکساتیو (neutral NBF buffered formalin) نگهداری شدند.

#### بررسی بافت کبد با روش استریولوژی:

با استفاده از روش اورینتاتور (orientator) از کبد هر موش بصورت تصادفی یکنواخت برش‌های ایزوتروپیک (Isotropic Uniform Random, IUR) تهیه شد. به منظور محاسبه چروکیدگی بافتی بطور میانگین و بصورت تصادفی از ۳ اسلایس مربوط به هر کبد قطعات گردی با ابزار تروکار تهیه و میانگین شعاع این قطعات محاسبه شد که بعنوان  $r_{before}$  در نظر گرفته می‌شود. پس از مراحل پاساژ بافتی و قالب‌گیری با پارافین توسط دستگاه بلوک‌گیری (مدل Paraffin dispenser plus (DS-L4)-آلمان)، با دستگاه میکروتوم (مدل Leitz 1512) برش‌هایی با ضخامت ۵ و ۱۵ میکرون از نمونه‌های بافتی تهیه شد و رنگ‌آمیزی به روش هایدن‌هاین-آزان (Heidenhain's Azan) انجام گرفت (۱۳، ۱۴).

#### محاسبه چروکیدگی و تخمین حجم کل کبد:

بعد از مراحل پاساژ بافتی، برش‌گیری و رنگ‌آمیزی مقاطع ۵ میکرونی، شعاع برش‌های تروکار مجدداً اندازه‌گیری شد و بعنوان  $r_{after}$  در نظر گرفته شد و میزان چروکیدگی با استفاده از فرمول زیر تخمین زده شد.

$$\text{Volume shrinkage} = 1 - \left\{ \frac{r_{after}^2}{r_{before}^2} \right\}^{\frac{3}{2}}$$

سپس با استفاده از رابطه زیر حجم کل کبد به دست آمد (۲)، (۱۵).

$$V_{\text{final liver}} = V_{\text{primary}} \times (1 - \text{Volume shrinkage})$$

#### محاسبه دانسیته حجمی اجزای کبد:

برای محاسبه دانسیته حجمی (Volume density,  $V_v$ ) اجزای کبد، توسط روش نمونه‌گیری تصادفی منظم (Systemic

در نتیجه منجر به آسیب اکسیداتیو می‌شود (۲، ۵). بنابراین از آنجایی که ارتباط بین التهاب و استرس اکسیداتیو در مورد آسیب کبدی ثابت شده و غیر قابل انکار است (۱)، محققان اخیراً استفاده از آنتی‌اکسیدان‌ها را در جلوگیری از افزایش استرس اکسیداتیو ناشی از دگزامتازون پیشنهاد کرده‌اند (۶، ۷). بنابراین منطقی است که کاهش استرس اکسیداتیو ناشی از تجویز دگزامتازون توسط یک آنتی‌اکسیدان قوی و کارآمد می‌تواند به کاهش سمیت بافت کبد منجر شود.

پنتوکسی‌فیلین (Pentoxifylline, PTX) با نام‌های Pentoxil-1 و xanthine از مشتقات گزانتین است و دارویی است که به‌طور معمول عامل کاهش‌دهنده ویسکوزیته خون، فعال‌کننده عروق و بهبود جریان خون محیطی است (۸). پنتوکسی‌فیلین همچنین یک مهارکننده فسفودی‌استراز با اثرات آنتی‌اکسیدانی، ضدالتهاب و ضدفیبروزی است که می‌تواند موجب افزایش میزان فعالیت سوپراکسیددیسموتاز، گلوتاتیون‌پراکسیداز، کاتالاز و ردوکتاز شود (۱، ۹، ۱۰) و از طرفی با غیرفعال کردن عواملی مانند سیتوکاین‌ها که نقش مهمی در التهاب دارند، موجب تقویت سیستم ایمنی و افزایش مقاومت بدن در مقابل بسیاری از بیماری‌ها گردد (۱۱). با در نظر گرفتن اینکه تاکنون تحقیقی مبنی بر استفاده از پنتوکسی‌فیلین به‌عنوان یک آنتی‌اکسیدان جهت درمان آسیب‌های بافتی و عملکردی بافت کبد ناشی از مصرف دگزامتازون انجام نشده است، به‌منظور درک مکانیسم اثرات پنتوکسی‌فیلین بر آسیب‌های اکسیداتیو بافت کبد، در این مطالعه بر آن شدیم تا علاوه بر بررسی اثرات نامطلوب دگزامتازون بر بافت کبد، به‌صورت همزمان اثر محافظتی پنتوکسی‌فیلین، را نیز به‌عنوان یک آنتی‌اکسیدانت بر روی این تغییرات ارزیابی کنیم.

#### مواد و روش کار

مطالعه بر روی ۲۴ سر موش سوری نر بالغ نژاد (NMRI) Naval Medical Research Institute با میانگین وزنی  $26 \pm 2$  گرم انجام گرفت. موش‌ها از انستیتو پاستور ایران خریداری و در خانه حیوانات دانشگاه اراک بر طبق دستور عمل مراقبت از حیوانات آزمایشگاهی و در شرایط استاندارد (دمای  $21 \pm 2$  درجه سانتی‌گراد و نور محیطی با شرایط ۱۲ ساعت تاریکی و ۱۲ ساعت روشنایی) و دسترسی آزاد به آب و غذا برای سازگاری با محیط به مدت یک هفته نگهداری شدند. حیوانات به ۴ گروه ( $n=6$ ): کنترل، دگزامتازون (۷ میلی‌گرم بر کیلوگرم (۱۲) (Sigma, Germany)، پنتوکسی‌فیلین (۱۰۰ میلی‌گرم بر کیلوگرم (۹) (Sigma, Germany) و پنتوکسی‌فیلین + دگزامتازون تقسیم شدند. تیمار

### تخمین حجم هیاتوسیت و هسته آن:

برای محاسبه حجم هیاتوسیت و حجم هسته آن از روش نوکلئاتور (Nucleator) و فریم مخصوص شمارش استفاده شد. در این روش هسته هیاتوسیت ملاک انتخاب در نظر گرفته شد. به این صورت که با میکروسکوپ مجهز به دوربین عکس برداری و با بزرگ‌نمایی  $\times 1000$  با استفاده از میکروکیتور در جهت محور Z در عمق برش‌های اپتیکی (۱۵  $\mu\text{m}$ ) حرکت کرده و هر هیاتوسیتی که هسته آن در داخل فریم مخصوص شمارش به حالت ماکزیمم فوکوس درآید، انتخاب شد. سپس یک جهت ایزوتروپیک از یک نقطه تصادفی داخل هسته (مرکز هسته) در نظر گرفته شد و فاصله‌ها در هر جهت خارج از نقطه تا مرز هسته (برای تخمین حجم هسته) و تا غشای سلول هیاتوسیت (برای تخمین حجم هیاتوسیت) با استفاده از نرم‌افزار موتیک (Motic images 2000)، اندازه‌گیری شد که این اندازه‌ها با  $I_n$  نشان داده می‌شود. سپس میانگین حجم به‌وسیله رابطه زیر تخمین زده شد:

$$V_N = \frac{4\pi}{3} \cdot \bar{I}_n^3 = \frac{4\pi}{3n} \sum_{i=1}^n I_{n,i}^3$$

$I_n$ : فاصله از مرکز هسته تا غشاء هیاتوسیت یا مرکز هسته تا غشاء هسته

### ارزیابی‌های بیوشیمیایی

#### سنجش غلظت مالون دی آلدئید (MDA) سرم خون:

برای اندازه‌گیری مالون‌دی‌آلدئید، از روش Aust و Buege استفاده شد. برای اینکار ابتدا یک محلول TCA-TBA-HCL، شامل تری‌کلرواستیک اسید ۱۵٪ (gr/ml)، تیوباریتیک اسید (TBA) ۳۷۵٪ (gr/ml) و اسید کلریدریک ۲۵٪ نرمال (HCL) تهیه شد. سپس ۵۰ میکرولیتر از نمونه سرم خون با ۱۰۰ میکرولیتر از محلول فوق مخلوط و به مدت ۱۵ دقیقه در بن ماری جوش قرار گرفت. نمونه‌ها به سرعت با استفاده از آب سرد خنک شده و به مدت ۱۰ دقیقه سانتریفیوژ شدند. مایع رویی به دقت جدا و جذب آن در ۵۳۲ نانومتر خوانده شد. در نهایت غلظت مالون‌دی‌آلدئید با استفاده از ضریب خاموشی (extinction coefficient) آن که عبارت است از  $1.56 \times 10^5 \text{ M}^{-1} \text{ cm}^{-1}$  محاسبه گردید و برحسب نانومول بر میلی‌لیتر (nmol/ml) بیان شد (۱۶).

(Random sampling) و با استفاده از میکروسکوپ نوری (Olympus BX41TE, Japan) و نرم‌افزار Olysia از اسلایدهای ۵ میکرونی تعدادی میدان دید بطور تصادفی انتخاب و دانسیته حجمی هیاتوسیت، سینوزوئیدها، بافت بینابینی، ورید مرکزی و ساختار تریاد پورتال شامل وریدها، سرخرگ‌ها و مجاری صفراوی محاسبه شد. بدین ترتیب که در همه میدان‌های دید انتخابی، کل نقاط برخورد کرده از پروب نقطه‌ای با کل میدان دید انتخاب شده ( $\sum_{i=1}^n P_{reference}$ ) شمارش شد. به همین ترتیب نقاط برخورد کرده با هیاتوسیت‌ها و دیگر اجزای کبد ( $\sum_{i=1}^n P_{structure}$ ) نیز شمارش گردید. سپس دانسیته حجمی هر یک از اجزا با استفاده از فرمول زیر محاسبه گردید.

$$Vv = \frac{\sum_{i=1}^n P_{structure}}{\sum_{i=1}^n P_{reference}}$$

و در نهایت حجم کل مربوط به هر یک از اجزا به‌طور غیر مستقیم و با ضرب کردن دانسیته حجمی آن در حجم کل کبد تخمین زده شد (۱۵).

### تخمین تعداد سلول‌های هیاتوسیت در کبد:

برای محاسبه تعداد سلول‌های هیاتوسیت، از روش اپتیکی دایسکتور (Optical disector) و از فریم مخصوص شمارش (unbiased counting frame) استفاده شد. برش‌های ۱۵ میکرونی با بزرگ‌نمایی  $\times 1000$  به وسیله میکروسکوپ نوری مجهز به دوربین عکس برداری (Olympus DP12, Japan) به همراه میکروکیتور مدل (ND 221 B, Heidenhain, Germany) مشاهده و میدان‌های دید تصادفی به‌طور یکنواخت انتخاب گردید. در مجموع حدود ۱۵۰-۱۸۰ سلول در بافت کبد مربوط به هر موش شمارش و سپس از فرمول زیر دانسیته عددی هیاتوسیت‌ها محاسبه گردید.

$$Nv = \frac{\sum_{i=1}^n Q_i}{h \cdot \sum_{i=1}^n P_i \cdot a/f}$$

- $\sum Q_i$  = مجموع تعداد هسته‌های هیاتوسیت شمرده شده.
  - $h$  = ارتفاعی از برش که در آن شمارش صورت می‌گیرد (ارتفاع دایسکتور)
  - $\sum P_i$  = مجموع نقاط برخورد کرده با فیله‌های انتخابی.
  - $a/f$  = سطح فریم در مقیاس واقعی بافت.
- پس از محاسبه دانسیته عددی، عدد حاصل در حجم کل کبد مربوطه ضرب شد تا تعداد کل هیاتوسیت‌ها به دست آید (۲، ۱۵).

$$\text{جذب} : \text{extinction coefficient (ضریب خاموشی)} = \frac{\text{جذب}}{1.56 \times 10^5} = \boxed{x} \text{ Mol/l} = \boxed{x} \times 10^6 = \text{nmol/ml}$$

**سنجش ظرفیت آنتی‌اکسیدانی تام به روش Ferric Reducing Ability of Plasma; FRAP)**

برای اندازه‌گیری آنتی‌اکسیدان‌های تام سرم از روش (FRAP) استفاده شد. این روش بر اساس توانایی سرم در احیای یون‌های  $Fe^{+3}$  به  $Fe^{+2}$  در حضور ماده‌ای به نام‌تری پیریدیل تریازین (TPTZ) استوار است. میزان احیاء‌کنندگی هر نمونه از طریق افزایش غلظت کمپلکس  $Fe^{+2}$ -TPTZ در طول موج ۵۹۳ نانومتر توسط دستگاه اسپکتروفوتومتر اندازه‌گیری گردید (۱۷).

**آنزیم‌های ALT و AST:**

سنجش فعالیت آنزیم‌های کبدی AST با استفاده از کیت آنزیمی (شرکت پارس آزمون lot no.92003) و ALT با استفاده از کیت آنزیمی (شرکت پارس آزمون lot no.92005) با کمک دستگاه اتوآنالایزر (COBAS MIRA) انجام شد.

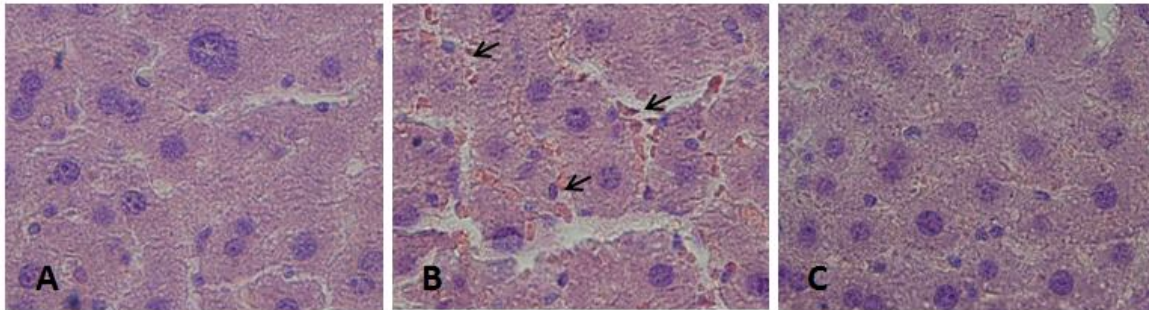
**آنالیز داده‌ها:**

داده‌های حاصل توسط نرم‌افزار SPSS (V16/0) و روش آنالیز واریانس یک‌طرفه (One Way ANOVA) و تست Tukey مورد تجزیه و تحلیل آماری قرار گرفت و تفاوت میانگین‌ها در سطح  $p < 0.05$  معنی‌دار در نظر گرفته شد.

**یافته‌ها**

**یافته‌های هیستوپاتولوژیکی:**

ساختار کبد در گروه‌های کنترل و پنتوکسی‌فیلین کاملاً طبیعی بود (شکل ۱- A). با این حال دگزامتازون موجب بی‌نظمی در ساختار کبد و اتساع سینوزوئیدها شد (شکل ۱- B). در گروه تیمار همزمان دگزامتازون با پنتوکسی‌فیلین، ساختار بافت کبد طبیعی به نظر رسید (شکل ۱- C).



**شکل (۱):** تصاویر میکروسکوپی از بافت کبد در گروه‌های مختلف موش (برش‌های ۵ میکرونی، با رنگ‌آمیزی هماتوکسیلین-ئوزین، بزرگنمایی  $\times 200$ ). (A) ساختار طبیعی بافت کبد در گروه کنترل (B) بافت کبد در گروه دگزامتازون، که در آن اتساع سینوزوئیدها (I) و پرخونی مشاهده می‌شود (C) ساختار طبیعی بافت کبد در گروه تیمار همزمان دگزامتازون با پنتوکسی‌فیلین.

**حجم کل کبد، هیپاتوسیت‌ها، سینوزوئیدها و بافت پیوندی:**

اختلاف معنی‌داری در میانگین حجم کل کبد، حجم هیپاتوسیت و حجم بافت پیوندی در بین گروه‌های مختلف مشاهده نشد ( $p > 0.05$ ). اما میانگین حجم سینوزوئیدها در گروه دگزامتازون

نسبت به گروه کنترل افزایش معنی‌داری نشان داد ( $p < 0.001$ ). در گروه دگزامتازون + پنتوکسی‌فیلین این میزان نسبت به گروه دگزامتازون کاهش معنی‌داری یافت ( $p < 0.001$ ) و به حد گروه کنترل رسید (جدول ۱).

**جدول (۱):** مقایسه میانگین حجم کل کبد، حجم هیپاتوسیت‌ها، سینوزوئیدها و بافت پیوندی ( $mm^3$ ) در گروه‌های مختلف موش پس از ۷ روز تیمار با دگزامتازون ( $Ymg/kg/day$ ) و پنتوکسی‌فیلین ( $mg/kg/day$ ) (۱۰۰).

گروه‌ها	حجم کبد	حجم هیپاتوسیت‌ها	حجم سینوزوئیدها	حجم بافت پیوندی
کنترل	$13443/33 \pm 65/29^a$	$967/36 \pm 47/18^a$	$65/93 \pm 9/18^a$	$20/33 \pm 2/13^a$
دگزامتازون	$1379/28 \pm 49/30^a$	$951/42 \pm 39/80^a$	$85/26 \pm 7/98^b$	$19/65 \pm 1/09^a$
دگزامتازون+پنتوکسی‌فیلین	$1368/07 \pm 50/78^a$	$966/96 \pm 34/17^a$	$70/68 \pm 10/66^a$	$20/21 \pm 1/16^a$
پنتوکسی‌فیلین	$1359/51 \pm 61/03^a$	$967/46 \pm 47/09^a$	$69/58 \pm 8/74^a$	$21/13 \pm 0/94^a$

مقادیر به صورت  $Mean \pm SD$  می‌باشد. میانگین‌ها با کدهای مختلف دارای تفاوت معنی‌داری نسبت به یکدیگر می‌باشند. (One way ANOVA, Tukey's test  $p < 0.05$ ).

### حجم ورید مرکزی، ورید پورتال، مجرای صفراوی و شریان کبدی:

دگزامتازون+پنتوکسی‌فیلین موجب کاهش این پارامترها نسبت به گروه دگزامتازون شود، بطوری‌که در مقایسه با گروه کنترل اختلاف معنی‌داری مشاهده نگردید ( $p > 0.05$ ). مقایسه حجم ورید پورتال و شریان کبدی در گروه‌های مختلف تفاوت معنی‌داری نشان نداد ( $p > 0.05$ ) (جدول ۲).

افزایش معنی‌داری در میانگین حجم ورید مرکزی و حجم مجرای صفراوی در گروه دگزامتازون نسبت به گروه کنترل مشاهده شد ( $p < 0.001$ ). در حالی که پنتوکسی‌فیلین توانست در گروه

**جدول (۲):** مقایسه میانگین حجم ورید مرکزی، ورید پورتال، مجرای صفراوی و شریان کبدی ( $mm^3$ ) در گروه‌های مختلف موش پس از ۷ روز تیمار با دگزامتازون ( $Ymg/kg/day$ ) و پنتوکسی‌فیلین ( $100 mg/kg/day$ ).

گروه‌ها	حجم ورید مرکزی	حجم ورید پورتال	حجم مجرای صفراوی	حجم شریان کبدی
کنترل	$169/62 \pm 12/44^a$	$79/90 \pm 9/03^a$	$20/20 \pm 1/89^a$	$3/48 \pm 0/84^a$
دگزامتازون	$189/32 \pm 19/5^b$	$83/71 \pm 5/61^a$	$29/11 \pm 3/57^b$	$3/28 \pm 0/50^a$
دگزامتازون+پنتوکسی‌فیلین	$174/45 \pm 9/66^a$	$82/36 \pm 7/49^a$	$23/42 \pm 3/94^a$	$3/64 \pm 0/51^a$
پنتوکسی‌فیلین	$166/52 \pm 16/87^a$	$82/54 \pm 9/69^a$	$19/69 \pm 3/74^a$	$3/67 \pm 0/57^a$

مقادیر به صورت  $Mean \pm SD$  می‌باشد. میانگین‌ها با کدهای مختلف دارای تفاوت معنی‌داری نسبت به یکدیگر می‌باشند. (*One way ANOVA, Tukey's test*,  $p < 0.05$ ).

### تعداد سلول هپاتوسیت، حجم سلول هپاتوسیت و هسته آن:

افزایش معنی‌داری در پارامترهای فوق‌الذکر در گروه تیمار همزمان دگزامتازون و پنتوکسی‌فیلین در مقایسه با گروه دگزامتازون مشاهده شد که در مقایسه با گروه کنترل تفاوت معنی‌داری نشان نداد ( $p > 0.05$ ) (جدول ۳).

مقایسه میانگین تعداد سلول هپاتوسیت ( $p < 0.001$ )، حجم سلول هپاتوسیت ( $p < 0.001$ ) و حجم هسته آن ( $p < 0.001$ ) در گروه دگزامتازون کاهش معنی‌داری نسبت به گروه کنترل نشان داد.

**جدول (۳):** مقایسه تعداد سلول هپاتوسیت ( $\times 10^6$ )، حجم سلول هپاتوسیت و هسته آن ( $\mu m^3$ )، در گروه‌های مختلف موش پس از ۷ روز تیمار با دگزامتازون ( $Ymg/kg/day$ ) و پنتوکسی‌فیلین ( $100 mg/kg/day$ ).

گروه‌ها	تعداد سلول هپاتوسیت $\times 10^6$	حجم سلول هپاتوسیت	حجم هسته سلول هپاتوسیت
کنترل	$7/21 \pm 0/33^a$	$5324/45 \pm 261/13^a$	$385/49 \pm 41/76^a$
دگزامتازون	$5/64 \pm 0/81^b$	$4622/64 \pm 236/29^b$	$309/61 \pm 31/07^b$
دگزامتازون+پنتوکسی‌فیلین	$6/89 \pm 0/71^a$	$5239/23 \pm 129/19^a$	$365/14 \pm 36/08^a$
پنتوکسی‌فیلین	$6/98 \pm 1/01^a$	$5139/92 \pm 214/94^a$	$410/60 \pm 53/21^a$

مقادیر به صورت  $Mean \pm SD$  می‌باشد. میانگین‌ها با کدهای مختلف دارای تفاوت معنی‌داری نسبت به یکدیگر می‌باشند. (*One way ANOVA, Tukey's test*,  $p < 0.05$ ).

### یافته‌های بیوشیمیایی

#### میزان مالون‌دی‌آلدئید، ظرفیت آنتی‌اکسیدانتی تام سرم و میانگین غلظت آنزیم‌های ALT و AST:

به گروه کنترل کاهش معنی‌داری ( $p < 0.001$ ) نشان داد. در گروه دگزامتازون با پنتوکسی‌فیلین، میزان ظرفیت آنتی‌اکسیدانی افزایش معنی‌داری یافت و به حد گروه کنترل رسید. از مقایسه میانگین غلظت آنزیم‌های ALT و AST در گروه دگزامتازون نسبت به گروه کنترل افزایش معنی‌داری مشاهده شد ( $p < 0.001$ ) که این میزان در گروه دگزامتازون + پنتوکسی‌فیلین کاهش معنی‌داری را نسبت به گروه دگزامتازون نشان داد. بطوریکه میانگین غلظت ALT در

افزایش معنی‌داری در سطح MDA سرم موش‌های تحت تیمار با دگزامتازون در مقایسه با گروه کنترل دیده شد ( $p < 0.001$ ) در حالی که پنتوکسی‌فیلین منجر به کاهش معنی‌داری سطح آن در گروه دگزامتازون+پنتوکسی‌فیلین نسبت به گروه دگزامتازون گردید. میزان ظرفیت آنتی‌اکسیدانی تام در گروه دگزامتازون نسبت

گروه پنتوکسی‌فیلین + دگزامتازون در مقایسه با گروه کنترل  
معنی‌دار نبود، باین‌حال تیمار همزمان پنتوکسی‌فیلین با  
دگزامتازون نتوانست میزان AST را به حد گروه کنترل برساند  
(جدول ۴).

**جدول (۴):** مقایسه میانگین غلظت MDA (nmol/ml)، ظرفیت آنتی‌اکسیدانتی تام سرم (nmol/ml) و میانگین غلظت آنزیم‌های AST و ALT (IU/L) در گروه‌های مختلف موش پس از ۷ روز تیمار با دگزامتازون (Ymg/kg/day) و پنتوکسی‌فیلین (۱۰۰ mg/kg/day).

گروه‌ها	MDA	ظرفیت آنتی‌اکسیدانتی تام	غلظت AST	غلظت ALT
کنترل	۱/۸۵±۰/۲۵ <sup>a</sup>	۰/۷۵±۰/۰۱ <sup>ac</sup>	۱۶۳/۰۳±۱۱/۲۱ <sup>a</sup>	۷۹/۴۶±۹/۲۲ <sup>a</sup>
دگزامتازون	۲/۰۳±۰/۲۳ <sup>b</sup>	۰/۵۱±۰/۰۲ <sup>b</sup>	۱۹۴/۹±۱۶/۲۳ <sup>c</sup>	۱۰۱/۹±۱۲/۲۸ <sup>b</sup>
دگزامتازون+پنتوکسی‌فیلین	۱/۹۰±۰/۲۱ <sup>a</sup>	۰/۷۳±۰/۱۱ <sup>a</sup>	۱۷۶/۴۳±۵/۳۱ <sup>b</sup>	۸۵/۲۱±۸/۰۰ <sup>a</sup>
پنتوکسی‌فیلین	۱/۴۰±۰/۱۷ <sup>a</sup>	۰/۷۶±۰/۱۶ <sup>c</sup>	۱۷۲/۲۳±۹/۱۴ <sup>ab</sup>	۷۳/۱۱±۵/۱۹ <sup>a</sup>

مقادیر به صورت Mean ± SD می‌باشد. میانگین‌ها با کدهای مختلف دارای تفاوت معنی‌داری نسبت به یکدیگر می‌باشند. (One way ANOVA, Tukey's test p<0.05).

### وزن بدن و کبد موش:

از مقایسه میانگین وزن بدن و وزن کبد در گروه‌های مختلف اختلاف معنی‌داری مشاهده نگردید (p>۰/۰۵) (جدول ۵).

**جدول (۵):** مقایسه میانگین وزن موش و وزن کبد (گرم)، در گروه‌های مختلف موش پس از ۷ روز تیمار با دگزامتازون (Ymg/kg/day) و پنتوکسی‌فیلین (۱۰۰ mg/kg/day).

گروه‌ها	میانگین وزن اولیه موش (گرم)	میانگین وزن موش بعد از پایان تیمار (گرم)	میانگین وزن کبد موش (گرم)
کنترل	۳۷/۱۶± ۰/۱۳ <sup>a</sup>	۳۷/۰۱± ۲/۸۹ <sup>a</sup>	۱/۹۲± ۰/۵۱ <sup>a</sup>
دگزامتازون	۳۶/۶۶± ۰/۳۸ <sup>a</sup>	۳۵/۸۷± ۰/۶۸ <sup>a</sup>	۲/۰۹± ۰/۲ <sup>a</sup>
دگزامتازون+پنتوکسی‌فیلین	۳۵/۴۵± ۰/۸۷ <sup>a</sup>	۳۵/۱۱± ۱/۸۳ <sup>a</sup>	۲/۱۹± ۰/۲۵ <sup>a</sup>
پنتوکسی‌فیلین	۳۵/۳۱± ۰/۴۴ <sup>a</sup>	۳۶/۲۳± ۱/۵۸ <sup>a</sup>	۲/۴۵± ۰/۳۳ <sup>a</sup>

مقادیر به صورت Mean ± SD می‌باشد. میانگین‌ها با کدهای مختلف دارای تفاوت معنی‌داری نسبت به یکدیگر می‌باشند. (One way ANOVA, Tukey's test p<0.05).

### بحث و نتیجه‌گیری

از آنجایی که کبد مرکز اصلی سم زدایی بدن است، انواع مختلفی از مواد شیمیایی و داروها را مورد هدف قرار می‌دهد و آن‌ها را به اشکال و فرم‌های کم‌ضررتر تبدیل و بدین ترتیب سمیت آن‌ها را کاهش می‌دهد. اگرچه با این کار خودش در معرض آسیب قرار می‌گیرد (۱۸).

در پژوهش حاضر مشخص شد که دگزامتازون موجب افزایش معنی‌داری در حجم سینوزوئید، حجم ورید مرکزی و مجرای صفراوی و همچنین غلظت MDA و آنزیم‌های AST و ALT سرم شد.

دگزامتازون موجب افزایش فعالیت گلیکوزین سنتتاز می‌شود و از طرفی پروتئین فسفاتاز ۱ (PP1) با دفسفریله کردن این آنزیم

منجر به افزایش ذخیره گلیکوژن در سلول‌های هیپاتوسیت می‌گردد (۱۹). رسوب گلیکوژن از اثرات ثانویه دگزامتازون بر بافت کبد است که با افزایش شبکه اندوپلاسمی صاف، موجب افزایش هیپرتروفی کبد و در نتیجه افزایش سطح آنزیم ALT می‌شود (۴). علاوه بر این مطالعات محققان مختلف نیز نشان داده است که دگزامتازون در حیوانات آزمایشگاهی موجب افزایش میزان گلوکوز، ALT و AST سرم می‌شود (۴، ۲۰). ALT و AST از آنزیم‌های سرمی هستند که به‌طور طبیعی در سلول‌های برخی از اندام‌ها از جمله کبد قرار گرفته‌اند. سطوح افزایش یافته این آنزیم‌ها، حاکی از نشت سلولی و نشانگر آسیب ساختار و اختلال عملکرد غشاهای سلولی در کبد می‌باشد (۴، ۲۱، ۲۲) که از جمله می‌تواند با تأثیر بر پمپ سدیم پتاسیم، اختلال در تعادل الکترولیتی و افزایش فشار اسمزی در

وسیله هیپاتوسیت‌ها احاطه می‌شود، بنابراین می‌توان نتیجه گرفت که کاهش در حجم سلول هیپاتوسیت می‌تواند منجر به افزایش حجم سینوزوئیدها شود (۳۰).

در توافق با پژوهش‌های پیشین افزایش غلظت MDA در پژوهش حاضر می‌تواند ناشی از افزایش پراکسیداسیون لیپیدی در اثر تولید گونه‌های فعال اکسیژن (ROS) و کاهش سطوح آنزیم‌های آنتی‌اکسیدانتی در اثر تیمار با دگزامتازون باشد (۲ و ۳۱). دگزامتازون از طریق افزایش سطح ROS، فعال شدن کاسپاز ۳، افزایش پراکسیداسیون لیپیدی و مهار سیستم آنزیمی (SOD، GSH-Px) باعث ایجاد آسیب اکسیداتیو می‌شود (۳۲، ۳۳). آنزیم‌های آنتی‌اکسیدانی، ROS را به ترکیبات کم‌ضررتی تبدیل می‌کنند و سلول‌ها را از آسیب‌های اکسیداتیو محافظت می‌کنند (۳۴). Yi و همکارانش نشان دادند که دگزامتازون موجب کاهش سطوح آنزیم‌های آنتی‌اکسیدانی SOD و GSH-Px می‌شود. در نتیجه تولید ROS و پراکسیداسیون لیپیدها به میزان قابل‌توجهی افزایش یافته، که نشان‌دهنده رشد استرس اکسیداتیو است (۵). از طرفی تولید گونه‌های فعال اکسیژن (ROS) و ایجاد پراکسیداسیون لیپیدی و در نتیجه بروز استرس اکسیداتیو خود دلیلی بر کاهش ظرفیت آنتی‌اکسیدانی تام سرم است (۳۵).

نتایج حاصل از این پژوهش نشان داد که پنتوکسی‌فیلین می‌تواند موجب بهبود تغییرات ناشی از دگزامتازون در بافت کبد موش‌های سوری شود. پنتوکسی‌فیلین یک مهارکننده غیر اختصاصی فسفودی‌استراز است که قادر به افزایش سطح cAMP و cGMP می‌باشد. این نوکلئوتیدها با کاهش پراکسیداسیون لیپید از استرس اکسیداتیو جلوگیری می‌کنند و بنابراین با کاهش رادیکال‌های آزاد باعث کاهش آسیب سلول‌های کبدی می‌شود (۳۶). پنتوکسی‌فیلین می‌تواند موجب افزایش میزان فعالیت سوپراکسیدیدیس‌موتاز، گلووتاتیون پراکسیداز، کاتالاز و ردوکتاز و از طرفی کاهش MDA، ALT، AST گردد (۱، ۹، ۱۰) که نشان‌دهنده نقش آنتی‌اکسیدانی قوی آن می‌باشد. علاوه بر این با مهار TNF- $\alpha$  (Tumor necrosis factor alpha) و اینترلوکین‌ها (IL-1 $\beta$  و IL-6) و با کاهش رونویسی از ژن آن، باعث کاهش آپوپتوز می‌گردد. پنتوکسی‌فیلین همچنین با غیرفعال کردن ژن‌هایی که نقش مهمی در التهاب دارند مثل سیتوکاین‌ها، موجب تقویت سیستم ایمنی و افزایش مقاومت بدن در مقابل بسیاری از بیماری‌ها می‌شود (۱، ۱۱). بنابراین پنتوکسی‌فیلین می‌تواند از طریق حذف رادیکال‌های آزاد و افزایش توان آنتی‌اکسیدانی سلول‌های کبدی، کبد را در برابر آسیب ناشی از دگزامتازون محافظت کند.

با یافته‌های به دست آمده از این تحقیق که برای اولین بار تأثیر پنتوکسی‌فیلین را در مقابله با سمیت ناشی از دگزامتازون بر روی

هیپاتوسیت‌ها منجر به خونریزی و واکوئل‌زایی در سلول شود (۱۰). در این پژوهش افزایش حجم ورید مرکزی به‌عنوان رگ اصلی کبد که خون سینوزوئیدها به آن تخلیه می‌شود (۱۵) نشان‌دهنده تحت‌تأثیر قرار گرفتن این ورید با دگزامتازون است. مطالعات دیگر نشان داده است که کورتیزول با تولید نیتریک‌اکسید موجب اتساع عروق و در نتیجه افزایش جریان خون کلیه می‌شود. با این حال، دگزامتازون و دیگر گلوکوکورتیکوئیدها بیان NOS (نیتریک‌اکسید سنتتاز) اندوتلیال را کاهش می‌دهند که باعث افزایش فشار خون می‌شود، بنابراین مکانیسم اتساع عروق کبدی ناشی از دگزامتازون نیاز به تحقیق بیشتری دارد (۱۰). بررسی‌ها همچنین نشان داده است که در فرایندهای آسیب کبدی، اتساع مجاری صفراوی و اتساع سینوزوئیدها و شریان‌ها دیده می‌شود (۲۳). این تکثیر و اتساع برای حفظ هموستاز در مجاری صفراوی و عمل‌کرد ترشحات ضروری است. حفظ مکانیسم‌های اتوکربین و پاراکربین برای تنظیم هموستاز دارای اهمیت بوده و با تکثیر مجاری صفراوی این مهم ایجاد می‌شود (۲۳، ۲۴). از طرفی Muratore و همکاران نشان دادند که گلوکوکورتیکوئیدها بر روی عملکرد نوتروفیل‌ها تأثیر دارند. افزایش تعداد نوتروفیل‌ها در مناطق پورتال موجب اتساع مجاری صفراوی می‌شوند (۲۵).

مطالعه حاضر همچنین نشان داد که دگزامتازون موجب کاهش معنی‌دار تعداد سلول‌های هیپاتوسیت و حجم سلول و هسته هیپاتوسیت و سطح ظرفیت آنتی‌اکسیدانتی تام سرم می‌شود. Mikiewicz و همکاران نیز نشان دادند که دگزامتازون موجب کاهش فعالیت تکثیر هیپاتوسیت‌ها و در نتیجه کاهش ظرفیت بازسازی و کاهش تعداد سلول هیپاتوسیت می‌گردد. بازسازی یک روند حیاتی برای بازیابی کبد پس از آسیب است. دگزامتازون با مهار بیان فاکتور رشد هیپاتوسیت (HGF)، منجر به کاهش ظرفیت تکثیر سلول هیپاتوسیت می‌شود (۱۹، ۲۶). همچنین با تأخیر در بیان TNF- $\alpha$  (Tumor necrosis factor alpha) و IL-6 و Interleukin 6) منجر به تأخیر در بیان و انتقال سیکلین D1 و اختلال در سنتز DNA شده و در نتیجه مانع آغاز بازسازی می‌گردد. علاوه بر این، دگزامتازون با کاهش nuclear factor NF- $\kappa$ B (nuclear factor NF- $\kappa$ B kappa light chain enhancer of activated B cells) (signal transduction and activator of transcription 3) AP-1 و (activation protein 1) موجب توقف تکثیر سلول در مرحله G1 می‌شود (۱۹، ۲۷). از طرفی، از بین رفتن هیپاتوسیت‌ها می‌تواند به دلیل غلظت بالای نمک‌های صفراوی پس از انسداد مجرای صفراوی باشد (۲۳، ۲۹). با توجه به اینکه در مطالعه حاضر، کاهش حجم سلول هیپاتوسیت و افزایش حجم سینوزوئیدها مشاهده شد و از طرفی چون دیواره سینوزوئیدها به

دگزامتازون بر روی کبد و مکانیسم‌های دقیق پنتوکسی‌فیلین نیاز به تحقیقات گسترده‌تری دارد.

### تشکر و قدردانی

این مقاله مستخرج از طرح پژوهشی با شماره قرارداد ۹۷/۵۱۱۹ می‌باشد که با حمایت مالی حوزه معاونت پژوهشی و فناوری دانشگاه اراک انجام گرفته است. بدین وسیله بر خود لازم می‌دانیم مراتب تشکر و قدردانی خود را از معاونت محترم اعلام داریم که با حمایت‌های خود انجام این پروژه را مقدور نمودند.

### References:

- 1- Luo M, Dong L, Li J, Wang Y, Shang B. Protective effects of pentoxifylline on acute liver injury induced by thioacetamide in rats. *Int J Clin Exp Pathol* 2015; 8(8): 8990-6.
- 2- Sadeghzadeh F, Soleimani MS, Mahmoodi M. Vitamin C ameliorates the adverse effects of dexamethasone on sperm motility, testosterone level and spermatogenesis indexes in mice. *Hum Exp Toxicol* 2019; 38(4): 409-18.
- 3- Cantiello M, Giantin M, Carletti M, Lopparelli RM, Capolongo F, Lasserre F et al. Effects of dexamethasone, administered for growth promoting purposes, upon the hepatic cytochrome P450 3A expression in the veal calf. *Biochem Pharmacol* 2009; 77(3): 451-463.
- 4- Jackson ER, Kilroy C, Joslin DL, Schomaker SJ, Pruimboom-Brees I, Amacher DE. The early effects of short-term dexamethasone administration on hepatic and serum alanine aminotransferase in the rat. *Drug Chem Toxicol* 2008; 31(4): 427-45.
- 5- Yi J, Zhu R, Wu J, Wu J, Xia W, Zhu L et al. In vivo protective effect of betulinic acid on dexamethasone induced thymocyte apoptosis by reducing oxidative stress. *Pharmacol Rep* 2016; 68(1): 95-100.
- 6- Mondo CK, Yang WS, Zhang N, Huang TG. Anti-oxidant effects of atorvastatin in dexamethasone-induced hypertension in the rat. *Clin Exp Pharmacol Physiol* 2006; 33(11): 1029-34.
- 7- Zhang Y, Croft KD, Mori TA, Schyvens CG, McKenzie KUS, Whitworth JA. The antioxidant tempol prevents and partially reverses dexamethasone-induced hypertension in the rat. *Am J Hypertens* 2004; 17(3): 260-5.
- 8- Najar N, Piryaee A, Babaei S, Bayat M. Effect of pentoxifylline on Sertoli and Leydig cells count of experimentally induced type 1 diabetes in male rat. *J Army Univ Med Sci* 2013; 11(3): 188-95.
- 9- Ranjbar A, Baeri M. The effect of pentoxifylline on malathion-induced mitochondrial damage in rat liver. *J Shahrekord Univ Med Sci* 2013; 15(4): 83-92.
- 10- Ayinde OC, Ogunnowo S, Ogedegbe RA. Influence of vitamin C and vitamin E on testicular zinc content and testicular toxicity in lead exposed albino rats. *BMC Pharmacol Toxicol* 2012; 13(1): 13-7.
- 11- Shinde A V, Ganu J A. Current concepts in the treatment of alcoholic liver disease. *Biomed Res* 2010; 21(3): 321-5.
- 12- Khorsandi L, Mirhoseini M, Mohamadpour M, Orazizadeh M, Khaghani S. Effect of curcumin on dexamethasone-induced testicular toxicity in mice. *Pharm Biol* 2013; 51(2): 206-12.
- 13- Karbalay-Doust S and Noorafshan A. Stereological study of the effects of nandrolone decanoate on the mouse liver. *Micron* 2009; 40(4): 471-5.
- 14- Soleimani Mehranjani M, Noorafshan A, Momeni HR, Abnosi MH, Mahmoodi M .Anvari. Stereological study of the effects of vitamin E on



- testis structure in rats treated with paranonylphenol. *Asian J Androl* 2009; 11: 508-16.
- 15- Shariatzadeh SMA, Soleimani Mehranjani M, Naderi Noreini S. Evaluation of the protective effect of curcumin on liver tissue in NMRI mice treated with sodium arsenite. *SJKUMS* 2017; 87: 92-106.
- 16- Esterbauer H, Cheeseman KH. Determination of aldehydic lipid peroxidation product; Malondialdehyde and 4-hydroxynonenal. *Methods Enzymol* 1990; 186: 407-21.
- 17- Saremi A, Changizi Ashtiani S, Kalantari A. The combination of vitamin E supplementation and intensive exercise on testicular oxidative stress and spermatogenesis in male rats. *Sport Physiol* 2014; 6(23): 43-54.
- 18- Gaim K, Gebru G, Abba S. The effect of arsenic on liver tissue of experimental animals (fishes and mice)- a review article. *Inter J Sci Res Pub* 2015; 5(5): 1-9.
- 19- Mikiewicz M, Otrocka I, Pazdzior-czapula K, Rotkiewicz T. Influence of long-term, high-dose dexamethasone administration on proliferation and apoptosis in porcine hepatocytes. *Res Vet Sci* 2017; 112: 141-8.
- 20- O'Brien P, Slaughter M, Polley S, Kramer K. Advantages of glutamate dehydrogenase as a blood biomarker of acute hepatic injury in rats. *Lab Anim* 2002; 36: 313-21.
- 21- Eken H, Ozturk H, Ozturk H, Buyukbayram H. Dose-related effects of dexamethasone on liver damage due to bile duct ligation in rats. *World J Gastroenterol* 2006; 12(33): 5379-83.
- 22- Abdelhalim MA, Jarrar BM. Gold nanoparticles induced cloudy swelling to hydropic degeneration, cytoplasmic hyaline vacuolation, polymorphism, binucleation, karyopyknosis, karyolysis, karyorrhexis and necrosis in the liver. *Lipids Health Dis.* 2011; 22: 166-70.
- 23- Eslimi Isfahani D, Oryan Sh, Nabuni M, Azarnia M, Tabatabaei ZS. The considering of histological changes of liver in cholestatic rats in different time periods. *JCT* 2013; 4(1): 55-61.
- 24- Munshi MK, Priester S, Gaudio E, Yang F. Regulation of biliary proliferation by neuroendocrine factors. *Am J Pathol.* 2011; 178(2): 472-84.
- 25- Muratore CS, Harty MW, Papa EF, Tracy TF Jr. Dexamethasone alters the hepatic inflammatory cellular profile without changes in matrix degradation during liver repair following biliary decompression. *J Surg Res* 2009; 156(2): 231-9.
- 26- Kimura M, Moteki H, Ogihara M. Inhibitory effects of dexamethasone on hepatocyte growth factor-induced DNA synthesis and proliferation in primary cultures of adult rat hepatocytes. *J Pharmacol Sci* 2011; 115: 390-8.
- 27- Debonera F, Krasinkas AM, Gelman AE, Aldeguer X, Que X, Shaked A, Olthoff KM. Dexamethasone inhibits early regenerative response of rat liver after cold preservation and transplantation. *Hepatology* 2003; 38: 1563-72.
- 28- Mathie RT, Nagorney DM, Lewis MH. Hepatic hemodynamics after chronic obstruction of the biliary tract in the dog. *Surg Gynecol Obstet* 1988; 166: 125-30.
- 29- Roselino JE, Castro E, Silva JR, Cenevi R. Lack of control liver gluconeogenesis in cholestatic rats with reduced portal blood flow. *Hepatology* 1992; 16: 1055-60.
- 30- Noorafshan A, Esmail-Zadeh B, Bahmanpour S, Poost-Pasand A. Early stereological changes in liver of Sprague-Dawley rats after streptozotocin injection. *Indian J Gastroenterol* 2005; 24: 104-7.
- 31- Silva RJ, Vendramini V, Restelli A, Bertolla Rp, Kempinas w, Avellar M c. Impact of adrenalectomy and dexamethasone treatment on testicular morphology and sperm parameters in rats: insights into the adrenal control of male reproduction. *Andrology* 2014; 2(6): 835-46.

- 32- Feng YL, Tang XL. Effect of glucocorticoid-induced oxidative stress on the expression of Cbfa1. *Chem Biol Interact* 2014; 207: 26–31.
- 33- Almeida M, Han L, Ambrogini E, Weinstein RS, Manolagas SC. Glucocorticoids and tumor necrosis factor an increase oxidative stress and suppress Wnt protein signaling in osteoblasts. *J Biol Chem* 2011; 286: 44326–35.
- 34- Circu ML, Aw TY. Reactive oxygen species, cellular redox system and apoptosis. *Free Radic Biol Med* 2010; 48: 749–62.
- 35- Yi J, Zhu R, Wu J, Wu J, Xia W, Zhu L, et al. In vivo protective effect of betulinic acid on dexamethasone induced thymocyte apoptosis by reducing oxidative stress. *Pharmacol Rep* 2016; 68(1): 95-100.
- 36- Koohi MK, Shahroziyan E, Daraei B, Javaheri A, Sadeghi Hashjin G. The pretreatment effects of pentoxifylline on aflatoxin B1-induced oxidative damage in perfused rat liver. *Iran J Vet Med* 2011; 5(1): 43-7.

## PROTECTIVE EFFECT OF PENTOXIFYLLINE ON LIVER INJURY INDUCED BY DEXAMETHASONE IN MICE

Malek Soleimani Mehranjani<sup>1\*</sup>, Monireh Mahmoodi<sup>2</sup>, Firouzeh Sadeghzadeh<sup>3</sup>

Received: 01 Sep, 2019; Accepted: 29 Nov, 2019

### Abstract

**Background & Aims:** Dexamethasone (Dex) is one of the most commonly used synthetic glucocorticoid but its excessive intake can cause severe changes in liver function. The purpose of the study was to investigate the effect of pentoxifylline (PTX) on Dex-induced hepatic injury in mice.

**Materials & Methods:** 24 adult male NMRI mice (36±2gr) were divided randomly into 4 groups (n=6): control, dexamethasone (7mg/kg/day i.p.), pentoxifylline (100mg/kg/day i.p.), and dexamethasone+pentoxifylline. After 7 days of treatment, the mice were anesthetized and their liver was removed and weighed. Then liver tissue elements were evaluated by stereological technique. The serum levels of malondialdehyde (MDA), total antioxidant capacity, and liver enzymes including alanine aminotransferase [ALT] and aspartate aminotransferase [AST] were also measured. The data were analyzed by one way ANOVA and Tukey's test using SPSS soft (version 16) and means were considered significantly different at p<0.05.

**Results:** A significant decrease in the mean volume of the hepatocytes and their nuclei, total number of hepatocyte cells (p<0.01) and serum total antioxidant capacity (p<0.001) and a significant increase in total volume of sinusoids, bile duct, hepatic artery and the mean levels of Serum MDA, ALT, AST were observed in Dex group compared to the control groups (p<0.01). Dex-induced liver damage improved in the Dex+ PTX group to the same extent as the control group (p>0.05).

**Conclusion:** Our results revealed that PTX can improve the toxic effects of Dex on mice liver tissue possibly by reducing oxidative stress and lipid peroxidation and increasing total antioxidant capacity.

**Keywords:** Dexamethasone, Pentoxifylline, Liver, Stereology, Mice.

**Address:** Department of Biology, Faculty of Science, Arak University, Arak, Iran.

**Tel:** +989188641048

**Email:** m-soleimani@araku.ac.ir

SOURCE: URMIA MED J 2020; 30(10): 855 ISSN: 1027-3727

<sup>1</sup> Professor, Embryology & Histology, Arak University, Arak, Iran (Corresponding Author)

<sup>2</sup> Assistant Professor, Developmental Biology, Arak University, Arak, Iran

<sup>3</sup> Master of Science, Developmental Biology, Arak University, Arak, Iran