

مطالعه بافت‌شناسی اثر عصاره هیدروالکلی ریشه گیاه شیرین بیان بر ساختار تخمدان موش سوری مبتلابه سندروم پلی کیستیک تجربی متعاقب هیپراندریژنیسم القا شده توسط لتروزول

عباس احمدی^۱، مصطفی مصطفوی^۲، علی کلانتری حصار^۳

تاریخ دریافت ۱۳۹۶/۰۹/۱۳ تاریخ پذیرش ۱۳۹۷/۱۲/۰۱

چکیده

پیش‌زمینه و هدف: تخمدان پلی‌کیستیک سندرومی با اختلالات اندوکرینی و متابولیکی پیچیده‌ای است که با عدم تخمک‌گذاری مزمن، تخمدان پلی‌کیستیک و علائم پاتولوژیکی مانند هیپراندریژنیسم مشخص می‌شود. مهم‌ترین نشانه برای وجود تخمدان پلی‌سیستیک، افزایش آندروژن‌های خونی می‌باشد. هدف از این تحقیق بررسی اثر شیرین بیان بر عوارض هیپراندریژنیسم ایجاد شده توسط تخمدان پلی‌کیستیک تجربی بر ساختار بافت‌شناسی تخمدان می‌باشد.

مواد و روش کار: در این بررسی تجربی تعداد ۶۰ قطعه موش سوری به ۶ گروه تقسیم شدند: گروه‌های کنترل، هیپراندریژن، تیمار ۱ (۱۵۰ mg/kg)، تیمار ۲ (۳۰۰ mg/kg)، تیمار ۳ (۴۵۰ mg/kg) و تجویز شیرین بیان تنها با دوز ۴۵۰ mg/kg صورت گرفت. گروه‌های هیپراندریژن و تیمار ۲۱ روز متوالی لتروزول با دوز ۲ mg/kg لتروزول از طریق خوراکی دریافت کردند. گروه‌های تیماری دو ساعت بعد عصاره شیرین بیان با دوزهای یاد شده از طریق خوراکی دریافت کردند. بعد از پایان دوره درمان از هر گروه ۸ قطعه موش به‌طور تصادفی انتخاب و با استفاده از جایجایی مهره‌های گردنی، جهت مطالعات بافت‌شناسی آسان‌کنی شدند. تخمدان راست و چپ جداسازی و در داخل محلول بوتن فیکس و جهت سایر مراحل بافت‌شناسی در نظر گرفته شدند. مطالعات بافت‌شناسی با رنگ‌آمیزی همانوکسیلین اتوزین انجام گرفت.

یافته‌ها: نتایج حاصل از بررسی گروه‌های مختلف نشان داد که در گروه درگیر با تخمدان پلی‌کیستیک تجربی پارامترهای بافت‌شناسی تخمدان به شدت افت کرده و عصاره شیرین بیان توانسته اثرات محافظتی نسبی داشته باشد.

بحث و نتیجه‌گیری: به‌طور کلی می‌توان نتیجه گرفت که تجویز عصاره هیدروالکلی شیرین بیان در دوز مناسب، به دلیل مواد مؤثره آنتی‌اکسیدانتی خود اثرات سوء هیپراندریژنیسم بر ساختار بافت‌شناسی دستگاه تناسلی موش ماده را بهبود بخشیده است.

کلیدواژه‌ها: سندرم تخمدان سیستیک، تخمدان، هیپراندریژنیسم، لتروزول، شیرین بیان

مجله پزشکی ارومیه، دوره بیست و نهم، شماره دوازدهم، ص ۸۶۸-۸۵۷، اسفند ۱۳۹۷

آدرس مکاتبه: ارومیه، جاده سرو، دانشگاه ارومیه، دانشکده دامپزشکی، گروه علوم پایه شماره تماس: ۰۹۱۴۱۴۹۸۵۲۴

Email: ahmadiabbas36@yahoo.com

مقدمه

طولانی‌مدت منجر به بروز دیابت نوع دو، هیپرپلازی آندومتر و بیماری‌های سیستم قلبی-عروقی می‌شود (۱). میزان هورمون LH در زنان مبتلا به PCOS به دلیل افزایش در میزان و تناوب ترشح این هورمون افزایش می‌یابد. یکی از داروهای القاکننده این بیماری لتروزول می‌باشد. لتروزول^۱ به‌عنوان یک داروی غیراستروئیدی نسل سوم مهارکننده آروماتاز در زنان یائسه مبتلا به سرطان سینه یا برای القای تخمک‌گذاری در زنان با استروژن بالا تجویز می‌شود. از عوارض

سندروم تخمدان پلی‌کیستیک سندرومی با اختلالات اندوکرینی و متابولیکی پیچیده‌ای است که با عدم تخمک‌گذاری مزمن، تخمدان پلی‌کیستیک و علائم پاتولوژیکی مانند هیپراندریژنیسم مشخص می‌شود. این سندروم اثرات منفی قابل توجهی بر فیزیولوژی و متابولیسم بدن از قبیل مقاومت به انسولین، هیپرانسولینمیا، چاقی شکمی و فشارخون بالا دارد و در

^۱ دانشیار علوم تشریح، دانشگاه ارومیه، ارومیه، ایران (نویسنده مسئول)

^۲ فارغ التحصیل دکترای حرفه‌ای دامپزشکی، دانشگاه ارومیه، ارومیه، ایران

^۳ رزیدنت، PHD بافت‌شناسی، دانشگاه تهران، تهران، ایران

^۱ letrozole

(جزء ایزوفلاونوئیدها) Isoliquiritigenin (جزء فلاونوئیدها) می‌باشند. از این گیاه در قدیم برای زخم معده، یبوست، سرفه، درمان زخم، دیابت، دل‌درد، سنگ کلیه، بهبود صدا و حتی در جوامع مسلمان برای رفع تشنگی در ماه رمضان مورد استفاده قرار می‌گرفت. فعالیت ضدالتهابی بتاگلیسییرینیک اسید که با جلوگیری از متابولیسم گلوکو کورتیکوئیدها در پوست و ریه بعد از درمان تجربی با آن نشان داده شده است. همچنین از تولید رادیکال‌های آزاد اکسیژن جلوگیری می‌کند. نتایج مطالعات نشان داده که ریشه شیرین‌بیان باعث کاهش تستوسترون در زنان و مردان سالم شده اما نتوانسته تستوسترون بزاقی را به‌طور معنی‌داری کاهش دهد (۱۳-۱۱). همچنین در زنان نابارور با آندروژن بالا تخمک‌گذاری را منظم کرده است (۱۴). گلابریدین و گلابرن که فیتواسترون می‌باشند با افزایش مصرف انرژی، افزایش حساسیت به انسولین و خاصیت آنتی‌اکسیدان باعث کاهش وزن می‌شوند (۱۵). گلابرن بیشتر از گلابریدین به گیرنده‌های استروژن انسانی می‌چسبد به همین دلیل ایزوفلاونوئیدها به‌عنوان استروژن‌های طبیعی در جلوگیری از بیماری‌های کمبود استروژن مؤثر است (۱۶). در طب چینی قدیم ریشه شیرین‌بیان برای درمان علائم مربوط به یائسگی استفاده می‌شد ولی هیچ‌گونه مدرک علمی برای آن ثابت نشده است. علاوه بر آن فعالیت ۱۱-بتاهیدروکسیژناز دو به‌صورت داخل و خارج آزمایشگاهی توسط گلیسییرینیک اسید با دو مکانیسم رقابتی مستقیم و جلوگیری از ترجمه این آنزیم بلاک می‌شود (۱۷). در رابطه با خواص آنتی‌اکسیدانی شیرین‌بیان قابل‌ذکر است که اجزاء اصلی آنتی‌اکسیدانی شیرین‌بیان A, B, C, D licochalcone و echinatin در پروکسیداسیون میکروزومال چربی القاشده توسط Fe AOP/NADPH-(III) مؤثر بوده و licochalcone B, D فعالیت شدید آنتی‌اکسیدانی و ضدعفونی سوپراکسید را نشان دادند. از طرفی مشتقات ایزوفلاونی شیرین‌بیان مانند گلابریدین از پروکسیداسیون چربی در میکروزوم‌های کبدی رت جلوگیری کردند و عملکردهای میتوکندریال را از استرس‌های اکسیداتیو محافظت نمودند. به‌ویژه Hispaglabridin A فعالیت آنتی‌اکسیدانی قوی را در مقابل پروکسیداسیون القاء شدن توسط Fe-ascorbate نشان داد. علاوه بر آن گلابریدین که یک ایزوفلاون مشتق از شیرین‌بیان است، به‌عنوان یک آنتی‌اکسیدان قوی در مقابل اکسیداسیون LDL در مطالعات داخل آزمایشگاهی و خارج آزمایشگاهی بود. مصرف شیرین‌بیان یا گلابریدین توسط موش‌های آترواسکروتیک با نقص آپولیپوپروتئین ای به‌طور قابل‌توجهی اکسیداسیون LDL و پیشرفت ضایعات آترواسکروتیک را کاهش داد (۱۸).

مواد و روش کار

جانبی این داروها می‌توان به سردرد، علائم روده‌ای- گوارشی و آرترالژی بیشتر غیراختصاصی هستند. لتروزول در مقایسه با سایر درمان‌های طبی، همچنین در مقایسه با جراحی، عوارض جانبی مهمی به همراه ندارد، از این در بیماران جوان کاربردی‌تر از آگونیست‌های GnRH می‌باشد (۲). علاوه بر این از این دارو برای القای تخمک‌گذاری و نیز برای تقویت آندومتر بافت رحم به هنگام لانه‌گزینی جنین انسان در لقاح داخل آزمایشگاهی استفاده می‌شود (۳). نشان داده شده است که در موش‌های صحرایی نابالغ هم با افزایش بیان ژن CYP17ALmRNA که عامل اصلی تولید آندروژن هاست، تولید آن افزایش می‌یابد درحالی‌که تخمدان‌ها در مقایسه با گروه کنترل بزرگ‌تر شده‌اند. از اثرات جانبی درمان با این دارو می‌توان به کاهش تراکم استخوانی و افزایش HDL و LDL اشاره کرد (۴). همچنین در مطالعه‌ای نشان داده شده است که اثرات مخرب بر ارگانوژنز جنین جوندگان داشته است (۵).

طی سالیان متمادی داروهای طبیعی به‌خصوص گیاهان دارویی اساس و حتی در برخی موارد تنها وسیله درمان محسوب می‌شدند و درعین‌حال مواد اولیه موجود در آن‌ها در صنعت داروسازی مورد استفاده قرار می‌گرفت. استفاده از خواص گیاهان جهت درمان بیماری‌ها، نزد ملل هند و اروپایی، رواج فراوان داشته است. یونانیان قدیم، از گیاهان به‌منظور درمان بیماری‌ها استفاده می‌کردند و حتی از برخی از انواع سمی آن‌ها نیز اطلاع داشتند. در قرون هشتم، نهم و دهم میلادی، اطبای ایرانی نظیر ابوعلی سینا و محمد ذکریای رازی، پیشرفت‌های چشمگیری را در این زمینه ایجاد نمودند. این پیشرفت‌ها در قرون بعد نیز ادامه یافت و تعداد گیاهان دارویی به‌تدریج افزایش یافت (۶).

گیاه شیرین‌بیان (Licorice) با نام علمی Glycyrrhiza glabra از خانواده Leguminosea و گونه Glabra به‌صورت علفی و پایا در مدیترانه، آسیای میانه و اروپا می‌روید (۷). این گیاه دارای طیف وسیعی از اثرات فارماکولوژیکی است که از آن جمله می‌توان به اثرات آنتی‌اکسیدانی، محافظتی کبدی و تنظیم فعالیت سیستم ایمنی اشاره کرد (۸-۱۰). این گیاه شامل ۲۵ درصد آمید، ۱۰ درصد در گلوکز یا ساکاروز و ۷ درصد ماده مؤثره فعال یا همان گلیسییرینیک اسید است که ۵۰ بار شیرین‌تر از ساکاروز است. از هیدرولیز گلیسییرینیک اسید دو مولکول در گلوکورونیک اسید و آگلایکون ۱۸- بتا- گلیسییرینیک اسید ایجاد می‌شود که بیشترین اثرات متابولیکی شیرین‌بیان مربوط به آن می‌باشد و با این تغییرات، طعم شیرین این گلیکوزید از دست می‌رود. از دیگر ترکیبات این گیاه عبارت‌اند از فلاونوئیدها، ایزوفلاونوئیدها، پلی ساکاریدها، کومارین، استرول، فیتواستروژن‌ها و غیره می‌باشد. همچنین اصلی‌ترین مواد مؤثر آن، glycyrrhizic acid (جزء ساپونین‌ها) و glabridin

از گاوژ، غذا در اختیار قرار گرفت. در ابتدای دوره برای حصول اطمینان از سالم بودن سیکل جنسی اسمیر واژینال به مدت چهار روز تهیه و با میکروسکوپ بررسی شده و در صورت سالم بودن به صورت تصادفی در گروه‌ها قرار گرفتند (۱۹). پس از طی مدت زمان ۲۱ روز، موش‌ها جهت مراحل بافتی آماده شدند. بدین منظور، موش‌های ماده با استفاده از تزریق دوز بالای کتامین بی‌هوش و نهایتاً آسان‌کشی شده و پس از باز نمودن محوطه شکمی تخمدان آن‌ها جدا شد و برای بررسی هیستولوژی داخل محلول فیکساتیو بوئن قرار گرفتند. پس از تهیه مقاطع پارافینی و رنگ‌آمیزی هماتوکسیلین-انوزین نمونه‌ها مورد بررسی قرار گرفتند. بررسی بافت‌شناسی تخمدان شامل تقسیم‌بندی فولیکول‌ها به دسته‌های مقدماتی، اولیه، ثانویه، ثالث، گراف، کیستیک و جسم زرد بود و همچنین فولیکول‌های اولیه، ثانویه، ثالث و گراف هم خود به دو گروه سالم و آترزی تقسیم شدند.

نهایتاً نتایج به دست آمده که شامل شمارش تعداد فولیکول‌های مختلف تخمدان بودند توسط نسخه ۱۸ نرم‌افزار SPSS (IBM CO. USA) و روش آماری One-way ANOVA و تست تعقیبی Tukey با ضریب اطمینان $P < 0.05$ انجام شده و میانگین و انحراف معیار آن‌ها به دست آمد. نمودارها و جداول با نرم‌افزار Microsoft Office Excel, 2010 تنظیم شدند.

یافته‌ها

در بررسی مورفولوژی تخمدان بین گروه‌های آزمایش و کنترل، مشخصه‌های زیر مورد مطالعه قرار گرفت. تعداد فولیکول‌های تخمدان شامل مقدماتی، اولیه، ثانویه، ثالث، گراف (سالم و آترزی)، سیستیک و تعداد جسم زرد. نتایج این مطالعه در جدول ۱ آورده شده است. برای سهولت گزارش گروه‌درمانی 150 mg/kg به عنوان تیمار ۱، گروه‌درمانی 300 mg/kg تیمار ۲، گروه‌درمانی 450 mg/kg تیمار ۳ به حساب می‌آیند و گروه تجویزی 450 mg/kg شیرین‌بیان به عنوان گروه عصاره تنها گزارش می‌شود (تصویر ۱).

در بررسی میانگین تعداد فولیکول‌های مقدماتی بافت تخمدان نشان داده شد که گروه‌های دریافت‌کننده لتروزول و تیمار ۱ از نظر تعداد کاهش معنی‌داری نسبت به گروه کنترل داشتند. همچنین گروه‌های تیماری ۲، ۳ و عصاره تنها افزایش معنی‌داری نسبت به گروه لتروزول را نشان دادند. گروه تیماری ۳ نیز افزایش معنی‌داری نسبت به همه‌ی گروه‌ها داشت اما در گروه عصاره تنها تفاوت معنی‌داری با گروه کنترل مشاهده نشد ($P < 0.05$ ، جدول ۱).

در این تحقیق از موش‌های سوری ماده بالغ ۶-۴ هفته‌ای با وزن ۲۰-۱۸ گرم جهت ایجاد هایپراندرژی‌نیسم تجربی استفاده شده است. این حیوانات تحت شرایط ۱۴ ساعت روشنایی و ۱۰ ساعت تاریکی و درجه حرارت 22 ± 2 درجه سانتی‌گراد نگهداری شدند. موش‌ها هر روز توسط غذای مخصوص تغذیه می‌شدند و آب به میزان نیاز در دسترس آن‌ها قرار می‌گرفت. تمامی حیوانات پس از گروه‌بندی به مدت ۲ هفته به منظور حذف عامل استرس و آداپته شدن، در شرایط استاندارد نگهداری شدند. برای انجام این تحقیق، ۸۴ قطعه موش سوری ماده در ۶ گروه مختلف تقسیم‌بندی شدند که این گروه‌ها عبارت بودند از:

گروه کنترل: این گروه شامل موش‌هایی بود که به آن‌ها 0.2 میلی‌لیتر آب مقطر و بعد از دو ساعت 0.4 میلی‌لیتر آب به صورت خوراکی با سوند گاوژ به مدت ۲۱ روز تجویز شد. گروه هایپراندرژی‌نیسم: موش‌های این گروه توسط داروی لتروزول با دوز 2 mg/kg حل شده در 0.2 میلی‌لیتر آب مقطر و به مدت ۲۱ روز گاوژ شدند. گروه هایپراندرژی‌نیسم و درمان شده توسط عصاره هیدروالکلی ریشه شیرین‌بیان با دوز 150 mg/kg : موش‌های این گروه به همراه هایپراندرژی‌نیسم ایجاد شده، به مدت ۲۱ روز از طریق گاوژ تحت درمان روزانه عصاره ریشه گیاه شیرین‌بیان با دوز 150 mg/kg حل شده در 0.4 میلی‌لیتر آب قرار گرفتند. گروه هایپراندرژی‌نیسم و درمان شده توسط عصاره هیدروالکلی ریشه شیرین‌بیان با دوز 300 mg/kg : موش‌های این گروه به همراه هایپراندرژی‌نیسم، به مدت ۲۱ روز از طریق گاوژ تحت درمان روزانه عصاره ریشه گیاه شیرین‌بیان با دوز 300 mg/kg حل شده در 0.4 میلی‌لیتر آب قرار گرفتند. گروه هایپراندرژی‌نیسم و درمان شده توسط عصاره هیدروالکلی ریشه شیرین‌بیان با دوز 450 mg/kg : موش‌های این گروه به همراه هایپراندرژی‌نیسم، به مدت ۲۱ روز از طریق گاوژ تحت درمان روزانه عصاره ریشه گیاه شیرین‌بیان با دوز 450 mg/kg حل شده در 0.4 میلی‌لیتر آب قرار گرفتند. گروه شیرین‌بیان: این گروه فقط تحت تجویز خوراکی با دوز یاد شده عصاره، حل شده در 0.4 میلی‌لیتر آب قرار گرفتند.

در این تحقیق، برای ایجاد هایپراندرژی‌نیسم تجربی در موش‌های سوری ماده ۶-۴ هفته‌ای، با گاوژ روزانه 2 mg/kg لتروزول (ساخت شرکت داروسازی سپا) حل شده در 0.2 میلی‌لیتر به مدت ۲۱ روز استفاده شد. این دارو به صورت پودر بوده و هر چهار روز یک‌بار میزان داروی لازم در آب مقطر کافی با دستگاه سونیکاتور^۲ حل شده و در یخچال نگهداری می‌شد. یک ساعت پس

² sonycator

افزایش معنی‌دار نبود و در گروه تیمار ۲ کاهش معنی‌داری نسبت به گروه لتروزول مشاهده شد. بین سایر گروه‌ها تفاوت معنی‌داری وجود نداشت ($P < 0.05$ ، جدول ۲).

مقایسه میانگین تعداد فولیکول‌های گراف سالم نشان داد که میانگین تعداد این فولیکول‌ها در گروه دریافت‌کننده لتروزول کاهش یافته اما این کاهش معنی‌دار نبود، درحالی‌که در گروه تیمار ۱ این کاهش معنی‌دار بود. گروه‌های تیمار ۲ و ۳ افزایش معنی‌داری نسبت به تیمار ۱ داشتند. در گروه عصاره تنها تعداد این فولیکول‌ها نسبت به گروه کنترل افزایش معنی‌داری از خود نشان نداد ($P < 0.05$ ، جدول ۲).

در بررسی میانگین تعداد فولیکول‌های گراف آترزی، در گروه تیمار ۲ افزایش معنی‌داری نسبت به گروه‌های کنترل، لتروزول و تیمار ۱ مشاهده شد. گروه‌های تیمار ۳ و عصاره تنها کاهش معنی‌داری نسبت به گروه تیمار ۲ داشتند. همچنین گروه عصاره تنها افزایش معنی‌داری نسبت به گروه‌های کنترل و لتروزول نشان نداد ($P < 0.05$ ، جدول ۲).

در بررسی میانگین تعداد فولیکول‌های سیستمیک، باوجود مشاهده شدن فولیکول سیستمیک در گروه‌های کنترل، عصاره تنها و همچنین تیمار ۱، اما میانگین تعداد آن‌ها در گروه لتروزول به‌طور معنی‌داری بیشتر از بقیه گروه‌ها بود ($P < 0.05$ ، جدول ۲).

در بررسی میانگین تعداد جسم زرد در گروه‌های تجربی و کنترل، گروه‌های لتروزول، تیمار ۱ و ۲ از نظر تعداد کاهش معنی‌داری نسبت به گروه کنترل نشان دادند. علاوه بر این گروه ۳ تیمار، افزایش معنی‌داری نسبت به سه گروه دیگر داشته ولی با گروه کنترل تفاوت معنی‌داری نشان نداد. عصاره تنها نیز تفاوت معنی‌داری نسبت به گروه کنترل نداشت ($P < 0.05$ ، جدول ۲).

در بررسی میانگین تعداد فولیکول‌های اولیه سالم در گروه‌های تجربی و کنترل، همه گروه‌ها به‌جز گروه عصاره تنها، از نظر تعداد کاهش معنی‌داری نسبت به گروه کنترل نشان دادند. البته گروه عصاره تنها تفاوت معنی‌داری نسبت به گروه کنترل نداشت. گروه‌های تیمار ۲ و ۳ افزایش معنی‌داری نسبت به گروه لتروزول داشتند ($P < 0.05$ ، جدول ۱).

در بررسی میانگین تعداد فولیکول اولیه آترزی در گروه‌های کنترل و تجربی، گروه‌های لتروزول، تیمار ۱، ۲ و ۳ افزایش معنی‌داری در تعداد این فولیکول‌ها نسبت به گروه کنترل داشتند. ضمن اینکه گروه تیمار ۳ افزایش معنی‌داری نسبت به گروه لتروزول نشان داد. در گروه عصاره تنها تفاوت معنی‌داری نسبت به گروه کنترل مشاهده نشد ($P < 0.05$ ، جدول ۱).

در بررسی میانگین تعداد فولیکول‌های ثانویه سالم، میانگین تعداد این نوع فولیکول‌ها نشان داد که گروه عصاره‌ی تنها افزایش معنی‌داری نسبت به گروه کنترل و سایر گروه‌ها داشت، اما بین سایر گروه‌ها تفاوت معنی‌داری مشاهده نشد ($P < 0.05$ ، جدول ۱).

در بررسی میانگین تعداد فولیکول‌های ثانویه آترزی، گروه عصاره‌ی تنها از نظر تعداد افزایش معنی‌داری نسبت به گروه کنترل، تیمار ۲ و ۳ داشت ($P < 0.05$ ، جدول ۱).

بررسی میانگین تعداد فولیکول‌های ثالث سالم نشان داد که میانگین تعداد این فولیکول‌ها در تیمار ۲ نسبت به گروه کنترل و دریافت‌کننده لتروزول افزایش معنی‌داری داشت. همچنین این افزایش در گروه‌های تیمار ۳ و عصاره تنها نسبت به گروه لتروزول مشاهده شد ($P < 0.05$ ، جدول ۲).

مقایسه میانگین تعداد فولیکول‌های ثالث آترزی نشان داد که میانگین تعداد این فولیکول‌ها در گروه لتروزول افزایش یافته اما این

جدول (۱): نتایج تغییرات مورفولوژیک تخمدان راست ($P < 0.05$)

گروه	فولیکول مقدماتی	اولیه سالم	اولیه آترزی	ثانویه سالم	ثانویه آترزی
کنترل	۲۲۴/۰۰ ± ۵/۸۷	۱۰۱/۵۰ ± ۴/۱۳	۲/۳۳ ± ۳۹/۵۰	۱۵/۷۵ ± ۰/۸۵	۳۷/۵۰ ± ۱/۷۱
لتروزول	۱۲۸/۷۵ ± ۷/۸۸a	۳۶/۷۵ ± ۵/۳۹a	۶۳/۰۰ ± ۲/۵۸a	۱۱/۵۰ ± ۰/۸۷	۴۳/۵۰ ± ۲/۹۰
لتروزول ۱۵۰ mg/kg+ شیرین‌بیان	۱۵۷/۵۰ ± ۶/۳۰a	۴۶/۷۵ ± ۳/۵۲a	۵۲/۵۰ ± ۴/۵۰b	۱۴/۰۰ ± ۰/۹۱	۴۵/۷۵ ± ۱/۸۰
لتروزول ۳۰۰ mg/kg+ شیرین‌بیان	۲۱۹/۰۰ ± ۶/۴۴bc	۶۶/۷۵ ± ۱/۷۵abc	۵۴/۷۵ ± ۰/۰۲a	۱۳/۲۵ ± ۰/۸۵	۳۶/۷۵ ± ۲/۵۳a
لتروزول ۴۵۰ mg/kg+ شیرین‌بیان	±۵/۷۱abcd	۶۱/۰۰ ± ۲/۲۷ab	±۳/۷۵abcd	۱۱/۲۵ ± ۱/۱۱	۳۹/۲۵ ± ۱/۱۱
	۱۱/۰۰		۷۸/۹۳		
۴۵۰ mg/kg شیرین‌بیان	۲۲۸/۷۵ ± ۸/۴۶bc	±۶/۰۵bcde	۳۹/۰۰ ± ۴/۴۲bde	±۱/۵۵abcde	±۳/۲۵bde
		۱۰۲/۷۵		۲۱/۵۰	۴۷/۵

a: معنی‌دار بودن گروه موردنظر نسبت به گروه کنترل / b: معنی‌دار بودن گروه موردنظر نسبت به گروه لتروزول

c: معنی‌دار بودن گروه موردنظر نسبت به گروه تیمار ۱ / d: معنی‌دار بودن گروه موردنظر نسبت به گروه تیمار ۲

e: معنی‌دار بودن گروه موردنظر نسبت به گروه تیمار ۳ ($P < 0.05$)

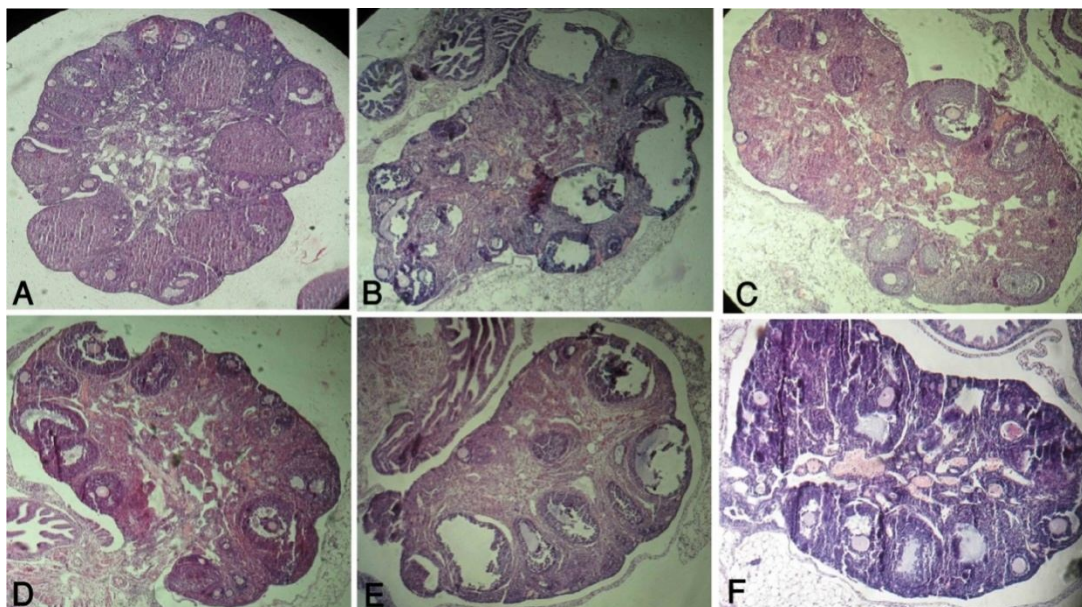
جدول (۲): نتایج تغییرات مورفولوژیک تخمدان راست. ($P < 0.05$)

گروه	ثالث سالم	ثالث آتزی	گراف سالم	گراف آتزی	جسم زرد	فولیکول سیستیک
کنترل	۴/۰۰ ± ۰/۴۱	۱۱/۵۰ ± ۱/۰۴	۲/۵۰ ± ۰/۲۹	۳/۲۵ ± ۰/۲۵	۲۵/۵ ± ۰/۶۳	۰/۲۵ ± ۰/۲۵
لتروزول	۲/۵۰ ± ۰/۵۶	۱۳/۷۵ ± ۱/۶۵	۱/۲۵ ± ۰/۲۵	۵/۰۰ ± ۰/۴۱	۱/۲۵ ± ۰/۴۸a	۳/۰۰ ± ۰/۷۱a
لتروزول ۱۵۰ mg/kg+	۲/۲۵ ± ۰/۲۵	۱۲/۷۵ ± ۱/۳۸	۰/۵۰ ± ۰/۲۹a	۴/۰۰ ± ۰/۴۱	۱/۲۵ ± ۰/۲۵a	۱/۲۵ ± ۰/۴۸b
شیرین بیان	± ۰/۶۵abc	۹/۷۵ ± ۰/۴۵c	۲/۷۵ ± ۰/۴۸c	۷/۷۵ ± ۰/۴۸ab	۲/۷۵ ± ۰/۴۸a	۰/۰۰ ± ۰/۰۰b
لتروزول ۳۰۰ mg/kg+	۶/۵۰	۱۰/۷۵ ± ۰/۸۵	۳/۰۰ ± ۰/۴۱c	۵/۲۵ ± ۰/۴۸d	± ۰/۶۵bcd	۰/۰۰ ± ۰/۰۰b
شیرین بیان	۵/۷۵ ± ۰/۴۸bc	۵/۷۵ ± ۰/۴۸bc	۴/۰۰ ± ۰/۷۱bc	۵/۵۰	۵/۵۰	۰/۰۰ ± ۰/۰۰b
لتروزول ۴۵۰ mg/kg+	۵/۲۵ ± ۰/۴۸bc	۱۳/۵۰ ± ۱/۱۹	۴/۰۰ ± ۰/۷۱bc	۵/۲۵ ± ۰/۹۵d	۴/۷۵ ± ۰/۴۸bc	۰/۲۵ ± ۰/۲۵b
شیرین بیان						

a: معنی دار بودن گروه موردنظر نسبت به گروه کنترل / b: معنی دار بودن گروه موردنظر نسبت به گروه لتروزول

c: معنی دار بودن گروه موردنظر نسبت به گروه تیمار ۱ / d: معنی دار بودن گروه موردنظر نسبت به گروه تیمار ۲

e: معنی دار بودن گروه موردنظر نسبت به گروه تیمار ۳. ($P < 0.05$)



تصویر (۱): نمای کلی تخمدان گروه‌های مختلف، رنگ آمیزی H&E، بزرگنمایی $\times 400$

A: گروه کنترل: که در آن جسم زرد و فولیکول‌های مختلف در حال رشد دیده می‌شوند، B: گروه دریافت‌کننده لتروزول: فولیکول‌های آرتیک در مراحل مختلف و فولیکول سیستیک دیده می‌شوند، C: گروه تیمار ۱: آتزی کاهش پیدا کرده و فولیکول‌های سالم و آرتیک در مراحل مختلف دیده می‌شوند، D: گروه تیمار ۲: مانند گروه قبل آتزی کمتر شده و فولیکول‌های سالم نماد بیشتری دارند، E: گروه تیمار ۳: نسبت به گروه قبل آتزی بیشتر شده و بیشتر فولیکول‌ها در مرحله مقدماتی هستند، F: گروه عصاره تنها: مانند گروه کنترل فولیکول‌های در حال رشد سالم دارد.

بحث و نتیجه گیری

قابل توجه است: مهم‌ترین اختلال هورمونی است که زنان را درگیر می‌کند، به‌عنوان یک سندروم، علل متفاوت و ناشناخته‌ای در بروز آن نقش دارند، علائم بالینی و شدت آن در بیماران مختلف متفاوت

سندرم تخمدان پلی‌سیستیک (PCOS) به‌عنوان یکی از عوامل ناباروری در سطح جامعه است که ۱۰-۵ درصد زنان در سن تولیدمثل را درگیر می‌کند. اهمیت این سندرم از چندین جهت

عصاره شیرین‌بیان در آمریکا به‌عنوان اضافه شونده مطمئن توسط FDA^۱ برای محصولات مختلف غذایی، دارویی و غیره تأیید شده است (۲۷). اما تحقیقات و مطالعات اخیر نسبت به مصرف مزمن آن هشدار می‌دهند. سیمونز و همکاران خاصیت آنتاگونیستی گلابریدین و گلابرن موجود در عصاره شیرین‌بیان را روی گیرنده‌های استروژن در محیط داخل آزمایشگاهی نشان داده‌اند (۲۸). همچنین عمر و همکاران با بررسی مصرف شربت ریشه شیرین‌بیان در ماه رمضان توسط مصری‌ها نسبت به استفاده‌ی مکرر و زیاد از آن به علت عوارض روی غده فوق کلیه هشدار داده‌اند (۲۹).

تخمدان به‌عنوان یک اندام فعال به علت خون‌رسانی زیاد و یا ساختن هورمون‌های استروژن و پروژسترون در طی دوران باروری حیوان یک عضو مهم به شمار می‌رود که هرگونه تغییر در شاخص‌های آن می‌تواند بیانگر وجود اختلال در دستگاه تناسلی یا بدن باشد. مطالعات گذشته نشان داده است که با تجویز کوتاه‌مدت آندروژن فولیکول‌های مقدماتی به دلیل بیان ژن IGF-I و گیرنده IGF^۲ در اووسیت این فولیکول‌ها، سریعاً شروع به رشد می‌کنند (۳۰). در سایر فولیکول‌ها نیز بیان این گیرنده افزایش می‌یابد اما در فولیکول‌های ثالث و گراف به علت کم بودن تعداد این فولیکول‌ها اختلاف معنی‌داری در افزایش رشدشان دیده نمی‌شود (۳۲-۳۰). همچنین این تجویز باعث افزایش گیرنده‌های FSH در سلول‌های گرانولوزا و اووسیت می‌گردد. لازم به ذکر است که سلول‌های تک فولیکول‌های ثانویه، دارای گیرنده‌ی LH و سلول‌های گرانولوزا در همین نوع فولیکول‌ها دارای گیرنده‌ی FSH می‌گردند (۳۳).

در موش‌های پیرآندروژن شده بیش از معمول فولیکول‌های اولیه در قسمت قشر تخمدان دیده می‌شوند. اگرچه در این سندرم بسیاری از فولیکول‌ها بالغ نمی‌شوند و روند آترزی را طی می‌کنند ولی این‌که چرا فولیکول‌های در حال استراحت هم وارد روند آترزی می‌شوند، هنوز ناشناخته است (۳۴). در زنان مبتلا به این سندرم میزان سنتز گلوبولین متصل شونده به هورمون‌های جنسی (SHBG) در کبد کاهش می‌یابد (۳۵). این پروتئین با اتصال به برخی هورمون‌های استروئیدی قدرت عمل آن‌ها را پایین آورده یا وارد روند حذف از جریان خون می‌کند.

رشد فولیکول مقدماتی کمتر وابسته به FSH است و بیشتر تحت تأثیر فاکتورهای پاراکرین و اندوکراین می‌باشد. البته مابعد فولیکولی خود دارای فاکتورهای رشد گوناگون مانند هورمون‌های پپتیدی، سایتوکین‌ها، اینترلوکین‌ها و استروئیدهاست (۳۶). شروع رشد فولیکول می‌تواند با تحریک فاکتورهایی چون EGF^۳ یا EGF^۴

است. البته مطالعات زیادی برای یافتن علل آن صورت پذیرفته است اما همچنان چهره غامض خویش را حفظ کرده است (۲۰).

در ۸۰-۶۰ درصد بیماران مبتلا به این سندرم افزایش آندروژن خونی دیده می‌شود. البته باید یادآور شد که علت این افزایش دقیقاً مشخص نیست؛ محققان و پزشکان بالینی هم هنوز کاملاً مطمئن نیستند با اندازه‌گیری کدام‌یک از خانواده آندروژن‌ها یا استفاده از کدام فن اندازه‌گیری، افزایش آندروژن خون را تأیید کنند (۲۱). بر اساس مطالعات گسترده‌ای که در این زمینه صورت پذیرفته تقریباً می‌توان گفت در این رابطه که تجویز لتروزول می‌تواند سبب افزایش آندروژن خونی شود هیچ شکی نیست.

در مطالعه حاضر سعی شده برای ایجاد سندرم افزایش آندروژن خون با مکانیسمی شناخته شده ایجاد شود و درمان آن نیز بر اساس مطالعات و تحقیقات گذشته با داروی گیاهی صورت گیرد که علاوه بر سابقه استفاده چهارهزارساله در ناباروری زنان، نحوه اثرات آن بر باروری همچنان مورد تحقیق است (۲۲).

درمان سندرم تخمدان پلی‌سیستیک به علت اتیولوژی ناشناخته و بروز سایر علائم کلینیکی، کار مشکلی است. گهگاه فقط به درمان علائم ثانویه چون پرمویی بسنده می‌شود اما برای درمان آن شناخت کامل فاکتورهای مختلف مؤثر در بیماری مهم است تا علائم بیشتری بهبود یابند. درمان متداول با داروهای شیمیایی صورت می‌پذیرد. پزشکان بالینی در قدم اول استفاده از یک تحریک‌کننده انسولین مثل متفورمین یا پیوگلیتازون را ترجیح می‌دهند چراکه مقاومت به انسولین- در اکثر مبتلایان- یکی از علل یا نشانه‌های بالینی موجود در PCOS است (۲۳).

داروهای شیمیایی صرفاً با یک مکانیسم به مقابله با سندرمی چنین پر وسعت می‌پردازند لذا به نظر می‌رسد استفاده از داروهای گیاهی که حاوی چندین ماده مؤثره هستند، در دوز مناسب نتیجه بهتری در پی داشته باشد (Wang et al., 2012). البته در تحقیقات بالینی استفاده هم‌زمان دو داروی شیمیایی و گیاهی هم کاربرد دارد که بیشتر برای کاهش عوارض جانبی داروی شیمیایی و گهگاه اثر سینرژیستی آن دو است (۲۴).

همچنین استفاده از داروهای سنتی چینی در زنان مبتلا به سندرم با مکانیسم‌های مختلفی علائم مربوط را بهبود بخشیده است (Ried & Stuart et al., 2011). حتی در برخی موارد محققان و پزشکان چینی و کره‌ای استفاده از طب سوزنی را به همراه درمان‌های گیاهی جایگزین جراحی‌های درمانی معمول کرده‌اند (۲۵، ۲۶).

³ Endothelial Growth Factor

⁴ Transforming Growth Factor X

¹ Food and Drug Administration

² Insulin Growth Factor

استروژن در سلول‌های گرانولوزا - بالا رفته و باعث فعال کردن رشد فولیکول‌های مقدماتی شده است اما با ادامه این روند فولیکول‌های ثانویه و ثالث وارد مرحله آترزی شده‌اند. دلیل دیگر آترزی پاتولوژیک مطالعه حاضر، می‌تواند ناشی از اثر رادیکال‌های آزاد اکسیژن به علت کاهش فعالیت آنتی‌اکسیدانی آنزیمی و غیر آنزیمی بدن باشد. کاهش معنی‌دار جسم زرد به علت عدم تخمک‌گذاری و تولید فولیکول‌های سیستمیک بوده است.

لتروزول بدون تأثیر بر فعالیت گیرنده‌های انسولین (بر خلاف سایر مدل‌های سندرم) گلوکز خون را افزایش نمی‌دهد یا مقاومت به گلوکز ایجاد نمی‌کند (۴۶). اما علاوه بر تأثیر لتروزول در جلوگیری از عملکرد آروماتاز، آندروژن نیز باعث افزایش میزان چربی داخل صفاقی در موش‌های اخته، شده است. گر چه خود تستوسترون چنین تأثیری ندارد و سایر اعضای این خانواده باعث افزایش چربی می‌شوند (۴۷). در مقابل عصاره شیرین‌بیان با فلاوونوئیدهای خود باعث کاهش چربی شکم و چربی احشایی می‌گردد (۴۸).

گلیسرینیک اسید (GA) فعال‌ترین جزء شیرین‌بیان اثر شبه مینرالوکورتیکوئید دارد که این عمل را با بلوکه کردن عمل تیپ ۲ آنزیم بتا هیدروکسی استروئید دهیدروژناز انجام می‌دهد. این آنزیم در کلیه و سایر بافت‌های پوششی هدف آلدسترون، کورتیزون را به کورتیزول تبدیل می‌کند. همچنین این ماده در دستگاه گوارش فعال‌تر شده می‌تواند به رسپتورهای مینرالوکورتیکوئیدی به‌عنوان آگونیست کورتیزون‌ها نشست و با مینرالوکورتیکوئیدهای داخل بدن رقابت کند (۵۰، ۴۹، ۱۱). شیرین‌بیان با راهکارهای دیگری هم باعث بهبود عملکرد دستگاه تناسلی می‌گردد. از جمله با مهار فعالیت ۱۷ هیدروکسی استروئید دهیدروژناز و ۱۷ و ۲۰ لیاز که همگی در سنتز خانواده آندروژن از پروژسترون نقش دارند (۵۱، ۳۲).

همچنین اجزای مؤثره شیرین‌بیان با تأثیر در آنزیم‌های دهیدروژناز، هیدروژناز و آنزیم‌های لیاز در تبدیل خانواده آندروژن‌ها به یکدیگر مؤثر است. به همین دلیل است که سابقه ۴۰۰۰ ساله شیرین‌بیان در دنیا در درمان نازایی غیر قابل انکار است (۲۲). به‌طور عمده GA از فعالیت آنزیم‌های خانواده هیدروکسی استروئید دهیدروژناز که در تولید مینرالوکورتیکوئیدها و آندروژن‌ها دخیل‌اند، جلوگیری می‌کند. همچنین گلابریدین و گلابرن موجود در شیرین‌بیان به‌عنوان فیتواستروژن عمل کرده و با رقابتی عمل کردن بر روی گیرنده‌های استروژنی برای رفع قاعدگی مؤثرند (۱۶).

البته هنوز اثر سینرژیستی گلابریدین و GA در شیرین‌بیان به‌صورت جداگانه بررسی نشده‌است تا معلوم شود کدام یک موثرتر

TGFX و یا با تحریک شروع رشد فولیکول‌های همسایه که به FSH حساس‌ترند - فولیکول‌های ثانویه یا رشد کرده‌تر - می‌باشد (۳۷). همچنین فاکتورهای اووسیتی چون BMP15^۵ در رشد فولیکول مقدماتی مؤثرند (۳۸).

برای رشد بیشتر فولیکول تبادل اووسیت و سلول‌های گرانولوزا توسط اتصالاتی‌های فاصله‌دار لازم است و هرگونه اشکال در تولید مواد یا تبادل آن‌ها منجر به آترزی می‌گردد. شکل‌گیری فولیکول ثالث نیاز به بیان بیشتر ژن گیرنده FSH دارد درحالی‌که فولیکول‌های بزرگ‌تر ثالث یا گراف نیاز به فعالیت آنزیم آروماتاز دارند تا آندروژن تولیدی در سلول‌های تک، به استروژن توسط آنزیم آروماتاز در سلول‌های گرانولوزا تبدیل گردد (۳۹).

تجویز تستوسترون به میمون‌های ماده بالغ باعث افزایش تعداد فولیکول‌های مقدماتی ثانویه و ثالث کوچک شده است و همچنین باعث افزایش تعداد سلول‌های گرانولوزا با فعال کردن گیرنده‌های خود آندروژن شده است (۴۰). در نتیجه هایپرآندروژنیسم تخمدانی همراه است با: ۱) افزایش بیان ژن آندروژنی در اووسیت‌های فولیکول‌های اولیه و ثانویه ۲) افزایش آندروژن در فولیکول‌های ثانویه و ثالث کوچک ۳) مورفولوژی تخمدان سیستمیک (۴۱). افزایش تستوسترون آزاد خون در بسیاری از مدل‌های سندرم تخمدان پلی سیستمیک نشان داده شده است. موران و همکاران افزایش تستوسترون و کاهش SHBG را در زنان مبتلا به سندرم گزارش کرده‌اند (۴۲).

در ضمن افزایش تستوسترون باعث کاهش فعالیت آنتی‌اکسیدانی‌های آنزیمی و نیز غیر آنزیمی می‌گردد. الکتان و همکاران در مطالعه بالینی در زنان PCOS با تستوسترون بالا نشان داده‌اند که میزان آنتی‌اکسیدانی‌های غیر آنزیمی بخصوص ویتامین‌های A, C, E کاهش می‌یابد (۴۳). در زنان با تستوسترون بالا، استرس اکسیداتیو افزایش یافته است (۴۴). بلگوروسکی و همکاران کاهش فعالیت SOD را در تخمدان و سرم موش‌های سوری هایپرآندروژن را نشان داده‌اند ولی تغییری در مقادیر GSH مشاهده نکرده‌اند (۳۴). میزان رادیکال‌های آزاد اکسیژن که بر اثر افزایش آندروژن در تخمدان زنان مبتلا بالا رفته است می‌تواند انتشار یابد و از غشای سلولی عبور نماید و انواع زیادی از ملکول‌های سلول از جمله لیپیدها، پروتئین‌ها و اسیدهای نوکلئیک را تغییر دهد. اثرات آن متعدد بوده و شامل آسیب‌های میتوکندریایی، بلاک سلولی جنین، نقصان ATP و آپوپتوزیس می‌شود (۴۵).

در ابتدای تجویز لتروزول میزان آندروژن - بدلیل توقف فعالیت آنزیم آروماتاز و عدم تبدیل آندروژن تولیدی سلول‌های تک به

⁵ Bone Morphogenetic Factor 15

کاهش معنی‌دار جسم زرد در گروه‌های دریافت‌کننده لتروزول و تیمار ۱ موید این نکته است. اثر بهبودی عصاره شیرین‌بیان در گروه تیمار ۲ (دوز ۳۰۰ mg/kg) بیشتر است. در فولیکول‌های اولیه و ثانویه با کاهش مقدار آترزی توانسته با اثر هایپراآندروژنیسم و استرس اکسیداتیو مقابله کند. اما همانطور که وندولا در ۱۹۹۸ و والترز و همکاران در ۲۰۰۸ اشاره کرده‌اند در مراحل فولیکول ثالث و گراف هایپراآندروژن اثری ندارد و آترزی بیشتر در فولیکول‌های ثالث و گراف این دوز، یک آپوپتوز است نه یک آترزی پاتولوژیک. در کل می‌توان گفت شیرین‌بیان با خواص آنتی‌اکسیدانتی ذکر شده توانسته بود در تحقیق حاضر نقش محافظتی خود را در ایفا کند.

نتیجه‌گیری

به‌طور کلی می‌توان نتیجه گرفت که تجویز عصاره هیدروالکلی شیرین‌بیان در دوز مناسب، به دلیل مواد مؤثره آنتی‌اکسیدانتی خود اثرات سوء هایپراآندروژنیسم بر ساختار بافت‌شناسی دستگاه تناسلی موش ماده را بهبود بخشیده است.

تشکر و قدردانی

در پایان از معاونت پژوهشی و همکاران محترم در دانشکده دامپزشکی دانشگاه ارومیه کمال تشکر و قدردانی صورت می‌گیرد. مقاله حاضر حاصل بخشی از پایان نامه در مقطع دکترای حرفه‌ای در سال ۹۴ می‌باشد که با حمایت دانشکده دامپزشکی دانشگاه ارومیه اجرا شده است.

از دیگری در بهبود باروری هستند. غیر از اثرات هورمونی و اندوکرینی شیرین‌بیان خاصیت آنتی‌اکسیدانتی آن نیز در درمان هایپراآندروژنیسم به کمک تخمدان و بدن می‌آید. اثرات درمانی شیرین‌بیان بر هایپراآندروژنیسم به اینجا ختم نمی‌شوند. همانطوری که قبلاً اشاره شده هایپراآندروژنیسم تخمدانی و به طبع آن هایپراآندروژنیا باعث از کار افتادن SOD و سایر آنزیم‌های آنتی‌اکسیدانتی بدن چون کاتالاز می‌شود اما بر فعالیت گلوکوتایون اثر چندانی ندارد. همچنین با افزایش آترزی فولیکول‌ها و پراکسیداسیون زیاد لیپیدهای غشای سلول‌های آترتیک در تخمدان تجمع رادیکال‌های آزاد اکسیژن پیش می‌آید که این امر مشکل را مضاعف می‌کند (۵۲، ۵۳). اما شیرین‌بیان با مواد مؤثره آنتی‌اکسیدانتی خود به مقابله می‌پردازد و اجزای اصلی آن یعنی گلابرن و گلیسرینیک اسید یا سایر ترکیبات آنتی‌اکسیدانتی آن هستند که به مقابله با رادیکال‌های آزاد اکسیژن چون O_2H_2O و OHO می‌پردازند (۵۴). رادیکال‌های آزاد اکسیژن سیگنال‌های مهمی در تنظیم فعالیت فیزیولوژیک تولیدمثلی ماده هستند که شامل فولیکولوژنز، بلوغ اووسیت، استروئیدوژنز، عملکرد جسم زرد و لوتئیزه شدن است. البته افزایش افسار گسیخته آن‌ها در روند پاتولوژیک نقش موثری دارد (۵۴، ۵۵). خود افزایش رادیکال‌های آزاد نه تنها باعث افزایش آترزی پاتولوژیک می‌شوند بلکه فولیکولوژنز را هم متوقف می‌سازند و روند تخمک‌گذاری را دچار مشکل می‌سازند (۵۶).

References:

- Upadhy K, Trent M. Effects of polycystic ovary syndrome on health-related quality of life. *Expert Rev Pharmacoecon Outcomes Res* 2007; 7(6): 597-603.
- Varelas FK, Papanicolaou AN, Vavatsi-Christaki N, Makedos GA, Vlassis GD. The Effect of Anastrozole Symptomatic Uterine Liomyoma. *Obstet Gynecol* 2007;110(3): 643-9.
- Miller W, Dixon J, Macfarlane L, Cameron D, Anderson T. Pathological features of breast cancer response following neoadjuvant treatment with either letrozole or tamoxifen. *Eur J Cancer* 2003; 39(4): 462-8.
- Elisaf M, Bairaktari ET, Nicolaidis C, Kakaidi B, Tzallas C, Katsaraki A, Pavlidis N. Effect of letrozole on the lipid profile in postmenopausal women with breast cancer. *Eur J Cancer* 2001; 37(12): 1510-3.
- Tiboni G, Marotta F, Rossi C, Giampietro F. Effects of the aromatase inhibitor letrozole on in utero development in rats. *Human Reproduc* 2008; 23(8): 1719-23.
- Velag J, Stodo L, Medical Plants. Tehran: Ghoghnoos; 1991. P. 143 -4.
- Ody P. The complete guide medical herbal. 1st Ed. London Dorling Kindersley. 2000; P. 75.
- Haraguchi H, ishikawa H, Mizutani K. Antioxidative and superoxide scavenging activities of retrochalcones in Glycyrrhiza inflata. *Bioorg Med Chem* 1998; 6(3): 339- 47.
- Wang GS, Han ZW, The protective action of Glycyrrhiza flavonoids against carbon tetrachloride

- hepatotoxicity in mice. Yao Xue Xue Bao 1993; 28(8): 572-6.
- 10- Krose BH, Beukelman CJ, Berg AJ, Wolbink GJ. Inhibition of human complement by beta Glycyrrhetic acid. Immunology 1997; 90(1): 115-20.
 - 11- Armanini D, Bonanni G, Palermo M. Reduction of serum testosterone in men by licorice. New England J Med 1999; 341(15): 1158.
 - 12- Armanini D, Fiore C, Mattarello M, Bielenberg J, Palermo M. History of the endocrine effects of licorice. Exp Clin Endocrinol Diabetes 2002; 110(06): 257-261.
 - 13- Armanini D, Mattarello MJ, Fiore C, Bonanni G, Scaroni C, Sartorato P, Palermo M. Licorice reduces serum testosterone in healthy women. Steroids 2004; 69(11): 763-6.
 - 14- Yaginuma T, Izumi R, Yasui H, Arai T, Kawabata M. Effect of traditional herbal medicine on serum testosterone levels and its induction of regular ovulation in hyperandrogenic and oligomenorrheic women (author's transl). Nihon Sanka Fujinka Gakkai zasshi 1982; 34(7): 939.
 - 15- Jungbauer A, Medjakovic S. Phytoestrogens and the metabolic syndrome. The Journal of steroid biochemistry and molecular biology ,68(2): 222-231. for cystic ovarian disease. Arch Med Res 2013; 35(2): 103-8.
 - 16- Tamir S, Eizenberg M, Somjen D, Izrael S, Vaya J. Estrogen-like activity of glabrene and other constituents isolated from licorice root. J Steroid Biochem Mol Biol 2001; 78(3): 291-8.
 - 17- Ferrari L, Bajetta E, Martinetti A, Celio L, Longarini R, La Torre I, Buzzoni R, Gattinoni L, Seregni E, Bombardieri E. Could exemestane affect insulin-like growth factors, interleukin 6 and bone metabolism in postmenopausal advanced breast cancer patients after failure on aminoglutethimide, anastrozole or letrozole? Int J Oncol 2003; 22(5): 1081-9.
 - 18- Asl MN, Hosseinzadeh H. Review of pharmacological effects of Glycyrrhiza sp. and its bioactive compounds. Phytotherapy Res 2008; 22(6): 709-24.
 - 19- Kafali H, Iriadam M, Ozardali I, Demir N. Letrozole-induced polycystic ovaries in the rat: a new model for cystic ovarian disease. Arch Med Res 2004; 35(2): 103-8.
 - 20- Ledger WL. Clinical utility of measurement of anti-Müllerian hormone in reproductive endocrinology. J Clin Endocrinol Metab 2010; 95(12): 5144-5154.
 - 21- Barth JH, Field HP, Yasmin E, Balen AH. Defining hyperandrogenism in polycystic ovary syndrome: measurement of testosterone and androstenedione by liquid chromatography–tandem mass spectrometry and analysis by receiver operator characteristic plots. Eur J Endocrinol 2010; 162(3):611-615.
 - 22- Armanini D, Fiore C, Bielenberg J, Ragazzi E. Licorice (*Glycyrrhiza glabra*) In: Encyclopedia of dietary supplements, Coates, P.M., Blackman, R.M., Cragg, G.M., Levine, M., Moss, J., White, J.D (ed). New York: Marcel Dekker Inc; 2005; P. 391-9.
 - 23- Diamanti-Kandarakis E, Mara Spritzer P, Petermann T, Beatriz Motta A. Insulin resistance and polycystic ovary syndrome through life. Curr Pharm Des 2012; 18(34):5569-5576.
 - 24- Armanini D, Castello R, Scaroni C, Bonanni G, Faccini G, Pellati D, Bertoldo A, Fiore C, Moghetti P. Treatment of polycystic ovary syndrome with spironolactone plus licorice. Eur J Obstet Gynecol Reprod Biol 2007; 131(1): 61-7.
 - 25- Ma RJ, Zhou J, Fang JQ, Yang DH, Qu F. Combination of acupuncture and Chinese medicinal herbs in treating model rats with Polycystic Ovary Syndrome. Afr J Tradit Complement Altern Med 2011; 8(4): 212-220.
 - 26- Yu L, Liao Y, Wu H, Zhao J, Wu L, Shi Y, Fang J. Effects of electroacupuncture and Chinese kidney-nourishing medicine on polycystic ovary syndrome

- in obese patients. *J Tradit Chin Med* 2013; 33(3):287-93.
- 27- Isbrucker R, Burdock G. Risk and safety assessment on the consumption of Licorice root (*Glycyrrhiza* sp.), its extract and powder as a food ingredient, with emphasis on the pharmacology and toxicology of glycyrrhizin. *Regul Toxicol Pharmacol* 2006; 46(3): 167-92.
- 28- Simons R, Vincken JP, Mol LA, Bovee TF, Luijendijk TJ, Verbruggen MA, Gruppen H. Agonistic and antagonistic estrogens in licorice root (*Glycyrrhiza glabra*). *Anal Bioanal Chem* 2011; 401(1): 305-13.
- 29- Omar HR, Komarova I, El-Ghonemi M, Fathy A, Rashad R, Abdelmalak HD, Yerramadha MR, Ali Y, Helal E, Camporesi EM. Licorice abuse: time to send a warning message. *Ther Adv Endocrinol Metab* 2012; 3(4): 125-38.
- 30- Vendola K, Zhou J, Wang J, Famuyiwa OA, Bievre M, Bondy CA. Androgens promote oocyte insulin-like growth factor I expression and initiation of follicle development in the primate ovary. *Biol Reprod* 1999; 61(2): 353-7.
- 31- Vendola KA, Zhou J, Adesanya OO, Weil SJ, Bondy CA. Androgens stimulate early stages of follicular growth in the primate ovary. *J Clin Invest* 1998; 101(12): 2622.
- 32- Yang HW, Hwang KJ, Kwon HC, Kim HS, Choi KW, Oh KS. Detection of reactive oxygen species (ROS) and apoptosis in human fragmented embryos. *Human Reproduc* 1998; 13(4): 998-1002.
- 33- Fauser BC. (). Follicular development and oocyte maturation in hypogonadotrophic women employing recombinant follicle-stimulating hormone: the role of oestradiol. *Human Reproduc Update* 1997; 3(2): 101-8.
- 34- Belgorosky D, Sander VA, Yorio MPD, Faletti AG, Motta AB. Hyperandrogenism alters intraovarian parameters during early folliculogenesis in mice. *Reprod Biomed Online* 2010; 20(6): 797-807.
- 35- Steck T, Beier H, Albert P. Combined intra-and extrauterine pregnancy: a rare complication [in legal abortion]. *Zentralblatt für Gynäkologie* 1992; 34(1): 114-21.
- 36- Sutton-Tyrrell K, Wildman RP, Matthews KA, Chae C, Lasley BL, Brockwell S, et al. Sex hormone-binding globulin and the free androgen index are related to cardiovascular risk factors in multiethnic premenopausal and perimenopausal women enrolled in the Study of Women Across the Nation (SWAN). *Circulation* 2005; 111(10): 1242-1249.
- 37- Demeestere I, Centner J, Gervy C, Englert Y, Delbaere A. Impact of various endocrine and paracrine factors on in vitro culture of preantral follicles in rodents. *Reproduction* 2005; 130(2): 147-56.
- 38- Driancourt MA, Thuel B. Control of oocyte growth and maturation by follicular cells and molecules present in follicular fluid. A review. *Reproduc Nutr Develop* 1997; 38(4): 345-62.
- 39- Gougeon A. Regulation of ovarian follicular development in primates: facts and hypotheses. *Endocrine Rev* 1996; 17(2): 121-55.
- 40- Weil S, Vendola K, Zhou J, Adesanya O, Wang J, Okafor J, et al. Androgen receptor gene expression in the primate ovary: cellular localization, regulation, and functional correlations. *J Clin Endocrinol Metab* 1998; 83(7): 2479-85.
- 41- Dumesic DA, Abbott DH. Implications of polycystic ovary syndrome on oocyte development. *Semin Reprod Med* 2008; 26(1): 53-61.
- 42- Morán LG. Información y consentimiento en el ámbito de los análisis clínicos y de la utilización de muestras biológicas humanas con fines de investigación. Dilemas bioéticos actuales: investigación biomédica, principio y final de la vida. *Universidad Pontificia Comillas* 2012; 99-120.
- 43- Al-Kataan MA, Ibrahim MA, Al-jammas MH, Shareef YS, Sulaiman MA. Serum Antioxidant

- Vitamins Changes in Women with Polycystic Ovarian Syndrome. *J Bahrain Med Soc* 2010; 22(1): 68-71.
- 44- Hilali N, Vural M, Camuzcuoglu H, Camuzcuoglu A, Aksoy N. Increased prolidase activity and oxidative stress in PCOS. *Clin Endocrinol* 2013; 79(1): 105-10.
- 45- Guerin P, El Moutassim S, Menezo Y. Oxidative stress and protection against reactive oxygen species in the pre-implantation embryo and its surroundings. *Human Reproduc Update* 2001; 7(2): 175-89.
- 46- Manneras L, Lystig T, Holmång A, Ottosson-Lönn M, Stener-Victorin E. Continuous administration of dihydrotestosterone or letrozole to immature female rats results in polycystic ovary syndrome characteristics at adult age. *Am J Physiol Regul Integr Comp Physiol* 2007; 281(5): 488-501.
- 47- Movérare-Skrtic S, Venken K, Andersson N, Lindberg MK, Svensson J, Swanson C, Vanderschueren D, Oscarsson J, Gustafsson JÅ, Ohlsson C. Dihydrotestosterone treatment results in obesity and altered lipid metabolism in orchidectomized mice. *Obesity* 2006; 14(4): 662-72.
- 48- Nakagawa K, Kishida H, Arai N, Nishiyama T, Mae T. Licorice flavonoids suppress abdominal fat accumulation and increase in blood glucose level in obese diabetic KK-A y mice. *Biol Pharm Bull* 2004; 27(11): 1775-8.
- 49- Armanini D, Kuhnle U, Strasser T, Dorr H, Butenandt I, Weber PC, Stockigt JR, Pearce P, Funder JW. Aldosterone-receptor deficiency in pseudohypoaldosteronism. *New Engl J Med* 1985; 313(19): 1178-81.
- 50- Armanini D, Bonanni G, Palermo M. Reduction of serum testosterone in men by licorice. *N Engl J Med* 1999; 341(15): 1158-8.
- 51- Takahashi Y, Belinky PA, Aviram M, Mahmood S, Vaya J. Structural Aspects of The Inhibitory Effect of Glabridin on LDL Oxidation - insights from pharmacological studies. *Free Radic Biol Med* 1998; 24(9): 1419-29.
- 52- Vakilian K, Ranjbar A, Zarganjfard A, Mortazavi M, Vosough-Ghanbari S, Mashaiee S, Abdollahi M. On the relation of oxidative stress in delivery mode in pregnant women; a toxicological concern. *Toxicol Mech Methods* 2009; 19(2): 94-9.
- 53- Ried K, Stuart K. Efficacy of Traditional Chinese Herbal Medicine in the management of female infertility: a systematic review. *Complement Ther Med* 2011;19(6): 319-26.
- 54- Agarwal A, Vriese SD, Christophe A. Significance of oxidative stress and sperm chromatin damage in male infertility. *Male fertility and lipid metabolism* 2003; 157-83.
- 55- Agarwal A, Makker K, Sharma R. Review article: Clinical Relevance of Oxidative Stress in Male Factor Infertility: An Update. *Am J Reproduc Immunol* 2008; 59(1): 2-11.
- 56- Gupta S, Goldberg JM, Aziz N, Goldberg E, Krajcir N, Agarwal A. Pathogenic mechanisms in endometriosis-associated infertility. *Fertil Steri* 2008; 90(2): 247-57.

HISTOLOGICAL STUDIES OF THE EFFECT OF LICORICE ROOT HYDROALCOHOLIC EXTRACT ON THE STRUCTURE OF POLYCYSTIC OVARY SYNDROME IN MICE FOLLOWING HYPERANDROGENISM INDUCED BY LETROZOLE

Abbas Ahmadi^{1*}, Mostafa Mostafavi², Ali kalantari hesari³

Received: 04 Dec, 2018; Accepted: 20 Feb, 2019

Abstract

Background & Aims: Polycystic ovary syndrome is a complex endocrine and metabolic disorder characterized by chronic anovulation, polycystic ovaries and pathological conditions such as hyperandrogenism. Increase in the level of estrogen is an important symptom of polycystic ovary syndrome. This study aimed to investigate how hyperandrogenism-induced polycystic ovary syndrome (PCOS) affects the histological structure of ovaries.

Materials & Methods: Sixty adult female mice were divided into six groups: Control group, Experimental group that Hyperandrogenism (HA) was induced by oral administration of 2mg/kg letrozole and protective effect of licorice root was studied in three doses: 150, 300, 450 mg/kg by gavage for 21 consecutive days. About 450mg/kg licorice extract was administered to the sixth group. Each group had 14mice and only 8 of them were used for histological studies. Ovaries were separated and samples were analyzed in Bouin's solution. Histological and histomorphometrical studies were done by Hematoxylin and Eosin staining.

Results: Results showed that histological parameters in hyperandrogen ovaries were greatly reduced and Licorice root extract had a protective effect.

Conclusion: Finally, it can be concluded that administration of appropriate doses of licorice root extract improved antioxidant ingredients and affected the histological structure of reproductive system in females with hyperandrogenism.

Keywords: polycystic ovary syndrome, Ovary, hyperandrogenism, letrozole, licorice root

Address: Department of Basic Science Department, Faculty of Veterinary Medicine, Urmia University, Urmia, Iran

Tel: +989141498524

Email: ahmadiabbas36@yahoo.com

SOURCE: URMIA MED J 2019; 29(12): 868 ISSN: 1027-3727

¹ Associate Professor of Anatomy, Urmia University, Urmia, Iran (Corresponding Author)

² Graduated from veterinary doctorate, Urmia University, Urmia, Iran

³ Resident, PHD Histology, University of Tehran, Tehran, Iran