

گزارش یک مورد اسکوموس سل کارسینوما اولیه کلیه به همراه سنگ شاخ گوزنی

خدیجه ابدال^۱، محمدرضا حافظی احمدی^{۲*}

تاریخ دریافت ۱۳۹۷/۰۴/۲۹ تاریخ پذیرش ۱۳۹۷/۰۷/۲۹

چکیده

اسکوموس سل کارسینوما اولیه کلیه بسیار نادر است و به دلیل فقدان علائم کلینیکی معمولاً تشخیص و درمان این ضایعه به تعویق می‌افتد. به دلیل ماهیت تهاجمی کارسینوم سلول سنگفرشی، اکثر بیماران دچار متاستاز و عود ضایعه می‌شوند. پروگنوز بیماری ضعیف و بقای بیماران کمتر از ۵ سال گزارش شده است. ما در این گزارش یک تومور اسکوموس سل کارسینوما به همراه سنگ شاخ گوزنی را در کلیه چپ یک خانم ۶۳ ساله گزارش می‌کنیم.

کلیدواژه: اسکوموس سل کارسینوما، کلیه، سنگ شاخ گوزنی

مجله پزشکی ارومیه، دوره بیست و نهم، شماره هشتم، ص ۵۶۸-۵۶۴، آبان ۱۳۹۷

آدرس مکاتبه: ایلام، بانگنجان دانشکده پزشکی دانشگاه علوم پزشکی ایلام، تلفن: ۰۹۱۲۳۷۶۵۴۶۸

Email: hafezi-m@medilam.ac.ir

مقدمه

در حدود ۴ تا ۵ درصد تومورهای بدخیم در کلیه بروز می‌یابد که از این بین تقریباً ۸۵ تا ۹۴ درصد آن‌ها را انواع کارسینوما (آدنو کارسینوما، و کارسینوم سلول روشن) به جز اسکوموس سل کارسینوما (SCC) را شامل می‌شود (۱). اسکوموس سل کارسینوما اولیه در همه بافت‌های بدن به جز کبد و سیستم اعصاب مرکزی (CNS) رخ می‌دهد و کمتر از ۱ درصد تومورهای کلیه را به خود اختصاص می‌دهد که اکثراً در مثانه و پیشاب‌راه مردان گزارش شده است (۲، ۳).

این ضایعه معمولاً همراه با سنگ‌های کلیوی دیده می‌شود (۱). با توجه به اینکه این ضایعه فاقد علائم کلینیکی و رادیوگرافی است و شناسایی آن فقط با بررسی‌های میکروسکوپی تأیید می‌شود، بنابراین به علت تأخیر در تشخیص به موقع ضایعه و عدم دریافت درمان مناسب و صحیح بیماران جان خود را از دست می‌دهند (۲، ۴). به دلیل ماهیت تهاجمی بودن ضایعه و بروز عود و متاستاز در اکثر بیماران، پروگنوز اسکوموس سل کارسینوما کلیه بسیار ضعیف است و بقای بیماران کمتر از ۵ سال گزارش شده است (۵). با توجه به نادر بودن اسکوموس سل کارسینوما کلیه بر آن شدیم در این مقاله بیمار مبتلا به این ضایعه که همراه با سنگ کلیه شاخ گوزنی بود را گزارش کنیم.

معرفی کیس

یک خانم ۶۳ ساله ۸ ماه پیش با درد ناحیه شکم و پهلو چپ به بیمارستان امام خمینی ایلام مراجعه کرد. وی از یک ماه قبل دچار شکم‌درد، تهوع و استفراغ و بی‌اشتهایی شده بود. بیمار سابقه پزشکی و خانوادگی بیماری نداشت. معاینات کلینیکی بیمار نرمال بود و توده‌ای قابل لمس وجود نداشت. آزمایشات CBC، اندکس‌های خونی را در محدوده نرمال نشان داد. شواهد آزمایشگاهی حضور عفونت، آلبومین و گلبول قرمز در ادرار را تأیید کرد. رادیوگرافی از قفسه سینه نرمال بود درحالی‌که در ناحیه شکم توده اپک شاخ گوزنی شکل در کلیه چپ ناحیه مهره‌ای L3 و L4 را نشان داد (شکل ۱). سینتی‌گرافی با ^{99mTc}-EC، بزرگ شدن کلیه چپ و عدم فانکشن آن را تأیید کرد. بیمار با تشخیص اولیه سنگ کلیه در بیمارستان بستری و تحت عمل جراحی قرار گرفت. نمونه پس از جراحی برای ارزیابی هیستوپاتولوژی به آزمایشگاه ارسال شد. در هنگام برش نمونه، سنگ کلیه با نمای شاخ گوزن آشکار شد و علاوه بر آن توده توموری در ناحیه پلوئیس نیز دیده شد (شکل ۲). بررسی‌های میکروسکوپی تومور، ارتشاح سلول‌های دیسپلاستیک و آتیپیک از نوع اسکوموس (سنگفرشی) به همراه مرواریدهای کرانینه بدون همراهی با سلول‌های اوروتلیال را در پارانشیم بافت کلیه نشان داد و بدین ترتیب اسکوموس سل کارسینوما برای تشخیص ضایعه

^۱ استادیار گروه پاتولوژی دهان، فک و صورت، دانشکده دندانپزشکی، دانشگاه علوم پزشکی ایلام

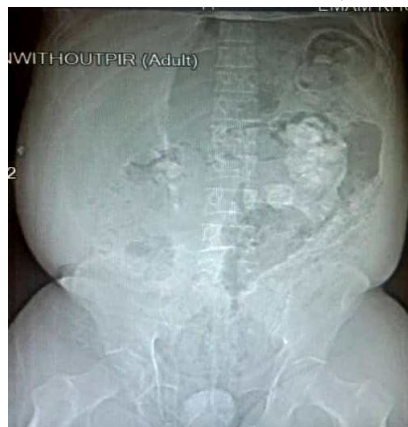^۲ دانشیار گروه پاتولوژی، دانشکده پزشکی، دانشگاه علوم پزشکی ایلام (نویسنده مسئول)

سلول‌های اسکواموس سنگ کلیه می‌شوند را در بروز اسکواموس سل کارسینوماهای کلیوی دخیل می‌دانند (۳، ۸). در این گزارش بیمار ما هم سیگار مصرف می‌کرد. نتایج تحقیقات Li و Cheung نشان می‌دهد که بیماران مبتلا به اسکواموس سل کارسینوما کلیه در ۱۰۰ درصد موارد دارای سنگ کلیه هستند و به عبارتی حضور سنگ‌های کلیوی مهم‌ترین ریسک فاکتور بروز اسکواموس سل کارسینوما در کلیه‌ها است و سنگ‌های کلیوی شاخ‌گوزنی شکل، شایع‌ترین نوع سنگ در اسکواموس سل کارسینوماهای کلیه است که این یافته‌ها با علائم بیمار ما مطابقت دارد (۹). نتایج مطالعات Lee نشان داد که تومورهای کلیه را بر اساس محل قرارگیری به دودسته تقسیم می‌شوند: تومورهای قسمت مرکزی (Central) و تومورهای محیطی (Peripheral). در بیشتر موارد کارسینوماهای کلیه در قسمت مرکزی کلیه به همراه متاستاز به لنف‌نودهای اطراف بروز می‌یابند درحالی‌که کارسینوم‌های ناحیه محیطی به‌ندرت اتفاق می‌افتد و با درگیری بافت پارانشیم کلیه همراه بوده و به بافت‌های چربی و عضله اطراف کلیه قبل از درگیری لنف‌نودها و متاستازهای دوردست، تهاجم می‌یابد (۱۰). بر اساس این معیار، بیمار ما دارای کارسینوم ناحیه محیطی بود و متاستاز به لنف‌نود و بافت‌های اطراف دیده نشد. درمان استاندارد و مشخصی برای اسکواموس سل کارسینوما کلیه وجود ندارد به همین علت پیش‌بینی آینده این بیماری (Prognosis) این بیماری نامعلوم و البته ضعیف است (۸). در حال حاضر مناسب‌ترین روش درمانی برای این بیماران جراحی (نفرکتومی) است و در مواردی که متاستاز وجود داشته باشد شیمی‌درمانی (سیس‌پلاتین) و رادیوتراپی انجام می‌شود. بالین‌حال در اکثر موارد، بیمارانی که متاستاز اسکواموس سل کارسینوما در آن‌ها تأیید شده در مدت کم‌تر از ۵ ماه جان خود را از دست می‌دهند (۵، ۶).

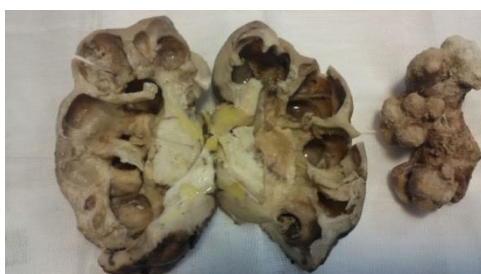مورد تأیید قرار گرفت (شکل ۳). ارزیابی سی‌تی‌اسکن از بدن بیمار، هیچ شواهدی از متاستاز نشان نداد. بیمار، ۳ روز بعد از عمل جراحی با بهبودی علائم کلینیکی از بیمارستان مرخص شد و تحت معاینات دوره‌ای هر ۳ ماه قرار گرفت اکنون پس از گذشت ۸ ماه فالوآپ، بیمار شواهدی از عود ضایعه و علائم گرافی ندارد.

بحث

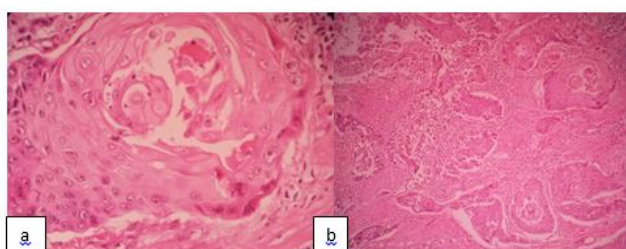
اسکواموس سل کارسینوماهای کلیه جزء نادرترین تومورهای بدخیم سیستم ادراری است با فراوانی کم‌تر از ۱ درصد که در بیشتر موارد در مثانه و پیشاب‌راه مردان با میانگین سنی ۵۴ بروز می‌یابد (۶). در این گزارش، بیمار ما خانم ۵۶ ساله بود. علائم کلینیکی در این بیماران اختصاصی نیست و بیماران معمولاً با درد ناحیه شکم و پهلو، تهوع و استفراغ مراجعه می‌کنند و در اکثر موارد بیماران سابقه‌ای از سنگ کلیه دارند (۷). به دلیل اختصاصی نبودن علائم کلینیکی در اکثر موارد تشخیص کارسینوم سلول سنگفرشی با تأخیر صورت می‌گیرد و به علت ماهیت تهاجمی این تومور، متاستاز به لنف‌نودها و بافت‌های اطراف کلیه رخ می‌دهد، به همین علت پروگنوز این بیماری ضعیف است و در صورتی که متاستاز اسکواموس سل کارسینوما تأیید شود بیماران در عرض چند ماه (معمولاً ۵ ماه) جان خود را از دست می‌دهند (۵ و ۸). بیمار ما نیز سابقه سنگ کلیه داشت و با علائم کلینیکی مشابه مراجعه کرده بود. تصاویر رادیوگرافی از این بیماران مانند علائم کلینیکی، اختصاصی نیست و معمولاً حضور سنگ‌های کلیوی و هیدرونفروزیس را بیان می‌کند بر این اساس، تشخیص قطعی و نهایی ضایعه فقط با بررسی‌های نمای میکروسکوپی بافت کلیه امکان‌پذیر است (۹). ماهیت این تومور نامشخص است ولی فاکتورهایی نظیر تغییرات ژنتیکی، مصرف فناسستین، کمبود ویتامین A، استعمال سیگار و دخانیات (۶۰ درصد موارد)، پیلونفریت، تحریکات مزمن، عفونت‌هایی که باعث متابلازی



شکل (۱): در کلیه چپ ناحیه مهره‌های L3 و L4، توده اپک شاخ‌گوزنی شکل قابل‌رؤیت است.



شکل (۲): نمونه بیوپسی شده از کلیه بیمار که در هنگام برش سنگ کلیه با نمای شاخ گوزن آشکار شد و علاوه بر آن توده‌ای تومور گسترش یافته در ناحیه پلوئیس کلیه نیز دیده می‌شود.



شکل (۳): نمای میکروسکوپی ضایعه، (a& b): اسکواموس سل کارسینوما بافت پارانشیم کلیه را نشان می‌دهد که شامل سلول‌های تیپیک و دیسپلاستیک اسکواموس سل همراه مرواریدهای کراتینه در استروما است.

نتیجه‌گیری

بودن این ضایعه، نیاز به بررسی و مطالعاتی در جهت انتخاب درمان صحیح و استاندارد برای بیماران ضرورت دارد تا با تشخیص به‌موقع و درمان صحیح به بهبود کیفیت زندگی و بقای بیشتر بیماران کمک شود همچنین توصیه می‌شود در مواردی که سنگ به مدت طولانی در کلیه وجود داشته باشد بهتر است در موقع عمل جراحی سنگ، بیوپسی از لگنچه و کالیس انجام شود.

با توجه به ماهیت تهاجمی این تومور و ارتباط قطعی آن با سنگ کلیه و البته مصرف سیگار، لذا توصیه می‌شود بیمارانی که دارای سنگ کلیه و سیگاری هستند به‌طور مداوم تحت معاینات و ارزیابی‌های دوره‌ای قرار گیرند تا با تشخیص زودرس این تومور و درمان به‌موقع آن، بقای بیماران بهبود یابد. از طرفی به علت نادر

References:

- 1- Makhloogh A, Fouladi B, Shekarriz R, et al. Primary renal squamous cell carcinoma with stag horn stone. J Mazand Univ Med Sci 2014; 24(1): 285-9.
- 2- Alzahrani Y, Asim A, Ali A. Renal Squamous Cell Carcinoma Presented With Bone Metastasis and Coexistence With Xanthogranulomatous Pyelonephritis: A Case Report. Urol Case Rep 2014; 2(2): 35-7.
- 3- Singh V, Sinha R, Sankhwar S, et al. Squamous cell carcinoma of kidney – Rarity Redefined: A case series with review of literature. J Cancer Sci Ther 2010; 2: 87-90.
- 4- Sahoo T, Das s, Mishra C. et al. Squamous cell carcinoma of kidney and its prognosis: A case report and review of the literature. Case Rep Urol 2015;2015: 469327.
- 5- Jain A, Mittal D, Jindal A, et al. Incidentally detected squamous cell carcinoma of renal pelvis in patient with staghorn calculi: Case series with review of the literature. ISRN Oncology 2011; 2011: 620574.

-
- 6- Gjosh P, Saha K. Primary intraparanchymal squamous cell carcinoma of kidney: A rare and unique entity. *Case Reports in Pathology* 2014; 2014: 256813.
- 7- Xiao J, Tan J, He L, Yin G. Renal Calculus Complicated with Squamous Cell Carcinoma of Renal Pelvic: Report of Two Cases. *Can Urol Assoc J* 2015; 9(5-6): 310–2.
- 8- Samanta DR, Bose Chaitali, Panda Sasmita. Primary squamous cell carcinoma of kidney: report of two cases. *Int J Med Res Health Sci* 20015;4(4): 916-8.
- 9- Li Mk, Cheung Wl. Squamous cell carcinoma of the kidney. *J Urol* 1987;138: 269- 71.
- 10- Lee Ty, Ko Jf, Wan Yl, et al. Renal squamous cell carcinoma: CT finding and clinical signification. *Abdomen Imaging* 1998; 23: 203-8.

PRIMARY SQUAMOUS CELL CARCINOMA WITH STAGHORN STONE: A CASE REPORT

Khadijeh Abdal¹, Mohammadreza Hafezi Ahmadi^{2}*

Received: 19 Jul, 2018; Accepted: 21 Oct, 2018

Abstract

Primary squamous cell carcinoma of the kidney is very rare. Due to the lack of clinical signs, diagnosis and treatment is often delayed. Because of the nature of invasive squamous cell carcinoma, most patients experience metastasis and recurrence. Prognosis of the disease is poor and survival of patients has been reported less than 5 years. We report a squamous cell carcinoma with a staghorn stone in the left kidney of a 63-year-old woman.

Keywords: Squamous cell carcinoma, Kidney, Staghorn stone

Address: Department of Pathology, School of Medicine, Ilam University of Medical Sciences, Ilam, Iran

E-mail: hafezi-m@medilam.ac.ir

Tel: +98 9123974479

SOURCE: URMIA MED J 2018; 29(8): 568 ISSN: 1027-3727

¹ Assistant Professor, Department of Oral and Maxillofacial Pathology, School of Dentistry, Ilam University of Medical Sciences, Ilam, Iran

² Associate Professor, Department of Pathology, School of Medicine, Ilam University of Medical Sciences, Ilam, Iran (Corresponding Author)