

## گزارش یک مورد بسیار نادر دررفتگی دو طرفه قدامی تروماتیک شانه

دکتر سعید چاره‌ساز<sup>۱</sup>، دکتر احمد شهلا<sup>۲</sup>

تاریخ دریافت ۸۶/۱۰/۲۵ تاریخ پذیرش ۸۷/۰۵/۱۵

## چکیده

شایع‌ترین مفصلی که در بدن دچار دررفتگی می‌گردد شانه می‌باشد. ۹۵٪ دررفتگی‌های شانه قدامی هستند. دررفتگی دو طرفه در شانه بسیار نادر است نوع خلفی بیشتر به دنبال تشنج اتفاق می‌افتد. دررفتگی دو طرفه قدامی تروماتیک شانه نادرتر است. و علت آن غیر معمول بودن مکانیسم تروما می‌باشد. تاکنون تنها ۸ مورد دررفتگی دو طرفه قدامی تروماتیک گزارش شده‌اند که از بین آن‌ها فقط ۲ مورد بدون شکستگی بوده‌اند. یک مورد دررفتگی تروماتیک دو طرفه قدامی شانه بدون شکستگی معرفی و مکانیسم آن شرح داده می‌شود.

**کلید واژه‌ها:** دررفتگی قدامی شانه، دو طرفه، تروماتیک

مجله پزشکی ارومیه، دوره نوزدهم، شماره چهارم، ص ۳۴۸-۳۴۶، زمستان ۱۳۸۷

آدرس مکاتبه: دانشگاه علوم پزشکی ارومیه، مرکز آموزشی درمانی شهید مطهری، بخش ارتوپدی تلفن: ۰۴۴۱-۲۲۳۷۰۷۷-۹

E-mail: Charehsaz@gmail.com

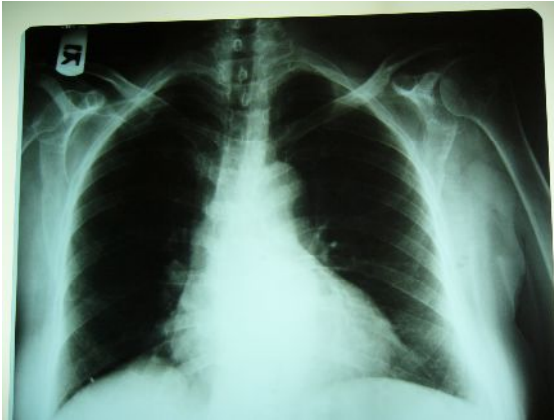
## مقدمه

مفصل شانه به‌طور ذاتی ناپایدار می‌باشد. و ضربه به این مفصل غیرقابل اجتناب است. شانه شایع‌ترین مفصلی است که دچار دررفتگی می‌گردد. ۸۵٪ دررفتگی‌های بدن را شانه تشکیل می‌دهد. که ۹۵٪ آنها قدامی می‌باشند. ۱۰٪ دررفتگی‌های شانه همراه با شکستگی توبروزیته بزرگ می‌باشند. دررفتگی قدامی شانه معمولاً در نتیجه روتاسیون خارجی - ابداکشن - اکستانسیون اتفاق می‌افتد. در جوان‌ترها در ورزش‌هایی که حرکت پرتابی لازم دارند مانند زدن سرویس در والیبال و در سنین بالاتر در اثر افتادن با دست باز ایجاد می‌شود. وقتی شانه در روتاسیون خارجی و ابداکشن قرار می‌گیرد روتاتوری کاف به

همراه کمپلکس آکرومیو کوراکوئید سر هومروس را به پایین فشار می‌دهند و هم‌زمان فلکسورها و اکسترنال روتاتور ها آنرا به جلو می‌رانند و در نهایت سر هومروس از مقابل گلنویید خارج می‌گردد. در موقع ایجاد دررفتگی کپسول قدامی و لیگمان‌های گلنوهومرال دچار کشیدگی یا پارگی می‌گردند. همین عامل باعث شلی و ناپایداری در مفصل می‌شود. پاره شدن لیگمان گلنوهومرال تحتانی می‌تواند در محل اتصال به گلنویید ۴۰٪- در خود لیگمان ۳۵٪- و یا در محل اتصال به بازو ۲۵٪ باشد. در صورتی‌که در محل اتصال به گلنویید دچار کندیگی شود به نام ضایعه بانکارت نامیده می‌شود (۲،۱).

<sup>۱</sup> استادیار ارتوپدی، دانشگاه علوم پزشکی ارومیه (نویسنده مسئول)

<sup>۲</sup> دانشیار ارتوپدی، دانشگاه علوم پزشکی ارومیه



شکل (۲): رادیوگرافی کنترل پس از جا اندازی دررفتگی‌ها

### بحث

دررفتگی دو طرفه هم‌زمان مفاصل شانه نادر است. Mynter در سال ۱۹۰۲ اولین مورد دررفتگی دو طرفه خلفی مفاصل شانه را به دنبال حمله صرع گزارش نمود. او بیان کرد: در حین تشنج قدرت انقباض روتاتورهای داخلی مفصل شانه شامل ساب اسکاپولاریس، پکتورالیس ماژور، لتیسموسی دورسی و فیبرهای قدامی دلتوئید بر روتاتورهای خارجی ترس مینور، اینفرا اسپیناتوسف و فیبرهای خلفی دلتوئید غلبه می‌کنند و موجب دررفتگی خلفی می‌گردند (۳). علاوه بر اپی لپسی دررفتگی دو طرفه خلفی شانه در موارد: درمان با الکتروشوک، بیماری‌های نورو موسکولار و اختلالات شدید سیکولوژیک ذکر شده است.

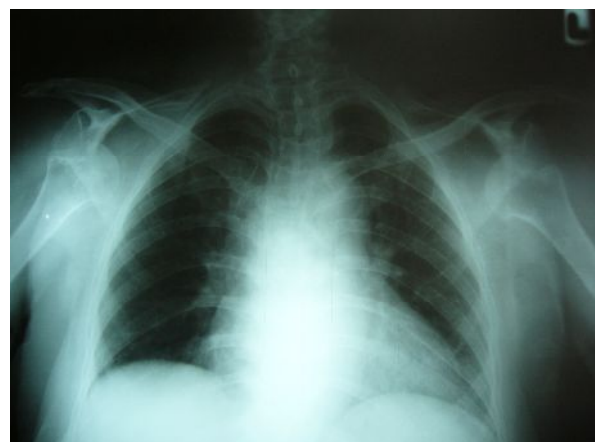
دررفتگی دو طرفه قدامی شانه‌ها نیز اولین بار به دنبال حمله اپی لپسی توسط Aufranc در سال ۱۹۶۶ گزارش شده است (۴). علاوه بر گزارشات بعدی دررفتگی دو طرفه قدامی شانه‌ها در اثر حمله اپی لپسی (۵)، این نوع دررفتگی دو طرفه به دنبال تشنج دارویی (۶)، هیپوگلیسمی دیابتی (۷) و حرکات ارادی در مبتلایان به لاکسیتی لیگمانی (۹،۸) گزارش شده است. Cresswell دررفتگی دو طرفه قدامی شانه‌ها را در حین ورزش وزنه برداری گزارش کرده است (۱۰).

دررفتگی دو طرفه قدامی مفاصل شانه‌ها در اثر تروما بسیار نادر است. مکانیسم تروما بدین ترتیب است: درحالی‌که هر دو آرنج در اکستانسیون و هر دو شانه‌ها در روتاسیون خارجی قرار دارند، مصدوم با هر دو دست زمین می‌خورد. نیروی وارده از برخورد هردو دست با زمین موجب تشدید روتاسیون خارجی در شانه‌ها می‌گردد که پس از غلبه بر نیروی عضلات روتاتور داخلی و لیگمان‌های کپسولی دررفتگی قدامی شانه‌ها را پدید می‌آورد. این مکانیسم تروما بندرت اتفاق می‌افتد و عملاً در موقع سقوط یک دست به زمین برخورد می‌کند و نیروی تروما را متحمل

دررفتگی قدامی یک طرفه شانه صدمه شایعی است در صورتی‌که دررفتگی دو طرفه با توجه به مکانیسم غیرمعمول آن به بندرت اتفاق می‌افتد. تقریباً در تمام موارد افتادن یک دست با زمین تماس می‌یابد و نیروی تروما به یک اندام وارد می‌شود. یک مورد دررفتگی قدامی دو طرفه تروماتیک شانه گزارش می‌گردد.

### گزارش مورد

خانمی ۶۴ ساله - خانه‌دار - بدون سابقه دیابت و تشنج - بدون مصرف داروی خاص، پس از سقوط به اورژانس آورده شد. بیمار اظهار می‌داشت: در حالی‌که بر روی نردبان دو طرفه با ارتفاع ۱ متر ایستاده و مشغول تمیز کردن سقف بود تعادل خود را از دست داده و زمین خورده است. در موقع سقوط هر دو اندام فوقانی در ابداکشن - روتاسیون اکسترن - اکستانسیون قرار داشته و با هر دو دست زمین خورده است. در معاینه علایم بالینی دررفتگی قدامی هر دو شانه وجود داشت. نورو واسکولار هر دو اندام فوقانی از جمله اعصاب سیرکمفلکس سالم بودند. بیمار سابقه دررفتگی قبلی هیچ کدام از شانه‌ها را نداشت. رادیوگرافی دررفتگی قدامی هر دو شانه را تایید نمود شکل (۱). دررفتگی‌ها با بی‌هوشی عمومی و استفاده از تکنیک کوخر جاناندازی شدند. رادیوگرافی کنترل جافتادن دررفتگی‌ها را تایید نمود شکل (۲). هر دو اندام فوقانی در وضعیت اداکشن و روتاسیون داخلی داخل آویز گردن قرار گرفتند. روز بعد بیمار ترخیص گردید. ۴ هفته بعد هر دو شانه reduce بودند. ۱۲ هفته بعد هر دو شانه ۲۰ درجه روتاسیون خارجی داشتند. ابداکشن شانه راست ۱۰۰ درجه و ابداکشن شانه چپ ۸۰ درجه بود.



شکل (۱): دررفتگی قدامی دو طرفه تروماتیک شانه‌ها در اثر

افتادن در خانم ۶۴ ساله

شکستگی می‌باشند (۱۲).

می‌گردد (۱۱). بنا به اظهار Page فقط ۸ مورد دررفتگی قدامی تروماتیک شانه‌ها گزارش شده‌اند. و از بین آنها فقط ۲ مورد بدون

## References:

1. Neviaser RJ, Neviaser TJ, Neviaser JS. Anterior dislocation of the shoulder and rotator cuff rupture. Clin Orthop 1993; 291: 103-6.
2. Hovelius L, Augustini BG, Fredin H. Primary anterior dislocation of the shoulder in young patients: a ten-year prospective study. J Bone Joint Surg Am 1996; 78: 1677-84
3. Mynter H. Subacromial dislocation from the muscular spasm. Ann Surg 1902; 36:117.
4. Aufranc O, Jones W, Turner R. Bilateral shoulder fracture-dislocations. JAMA 1966; 195:162-5.
5. Segal D, Yablon IG, Lynch JJ. Acute bilateral anterior dislocation of the shoulders. Clin Orthop 1979; 140:21-2.
6. Hartney-Velazco K, Velazco A, Fleming LL. Bilateral anterior dislocation of the shoulder. South Med J 1984; 77:1340-1.
7. Litchfield JC, Subhedar VY, Beevers DG. Bilateral dislocation of the shoulders due to nocturnal hypoglycaemia. Postgrad Med J 1988; 64:450-2.
8. Keiser RP, Wilson CL, Gables C. Bilateral recurrent dislocation of the shoulder (atraumatic) in a thirteen-year-old girl. J Bone Joint Surg 1961;43(4):553-4
9. Costigan PS, Binns MS, Wallace WA. Undiagnosed bilateral anterior dislocation of the shoulder. J Injury 1990;21:409
10. Cresswell TR, Smith RB. Bilateral anterior dislocation of the shoulder in a bench pressing: an unusual case. Br J Sports Med 1998; 32(1): 71-2.
11. Devalia Kalash L, Petr VK. Bilateral post traumatic anterior shoulder dislocation. J Post Graduate Med 2005; 51(1); 70-3.
12. Sreesobh KV, Bennet C. An unusual case of bilateral anterior dislocation of shoulder. J Orthopead 2005; 2: 4-6.