

## مقایسه لام‌های تماسی و برش‌های بافتی با استفاده از روش‌های رنگ‌آمیزی مختلف در تشخیص عفونت پنوموسیستیس کارینی

خسرو حضرتی تپه<sup>۱</sup>، توحید یحیی‌پور<sup>۲</sup>، جلیل موسوی<sup>۳</sup>، حبیب محمدزاده<sup>۴</sup>، کامبیز دیبا<sup>۵</sup>، علی رحیمی‌نژاد<sup>۶\*</sup>

تاریخ دریافت ۱۳۹۵/۰۱/۱۶ تاریخ پذیرش ۱۳۹۵/۰۳/۳۱

### چکیده

**پیش‌زمینه و هدف:** پنوموسیستیس کارینی یک میکروارگانسیم خارج سلولی و موجودی فرصت‌طلب است که در شرایط طبیعی، بدن مانع تهاجم آن می‌گردد ولی در شرایط ضعف یا نارسایی ایمنی مثلاً در جریان بیماری ایدز، هوچکین و سایر بیماری‌های تضعیف‌کننده دستگاه ایمنی به بدن تهاجم کرده و عفونت ایجاد می‌کند. هدف این مطالعه مقایسه لام‌های تماسی و برش‌های بافتی با استفاده از روش‌های رنگ‌آمیزی متانامین سیلور، گیمسا، گرام و ایگرت، پاپا نیکولانو و همتاکسیلین ائوزین از نظر زمان رنگ‌آمیزی، سهولت، هزینه، قابلیت دسترسی به مواد و روش‌ها، شناسایی اشکال مختلف میکروارگانسیم پنوموسیستیس کارینی و ویژگی و توانایی این روش‌ها در تشخیص پنوموسیستیس کارینی می‌باشد.

**مواد و روش کار:** برای ایجاد پنوموسیستوزیس در رت‌های نژاد ویستار به مدت ۱۲-۱۰ هفته و هر هفته ۲ بار به میزان ۰/۵ سی‌سی دگزامتازون زیر جلدی تزریق شد که بعد از ایجاد بیماری از ریه رت‌ها لام‌های گسترش تماسی و همچنین قطعه‌هایی در فرمالین درصد ۱۰ جهت لام‌های برش بافتی استفاده شد سپس لام‌های موجود با روش‌های رنگ‌آمیزی متان امین سیلور، گرام و ایگرت، پاپانیکولانو، گیمسا، همتاکسیلین ائوزین رنگ‌آمیزی شده و از لحاظ زمان رنگ‌آمیزی، سهولت، هزینه و قابلیت دسترسی آن‌ها به یکدیگر مقایسه شدند. همچنین از نظر ویژگی و توانایی روش‌های تشخیص میکروارگانسیم در برش‌های بافتی و گسترش‌های تماسی نیز با همدیگر مقایسه شدند.

**یافته‌ها:** روش‌های رنگ‌آمیزی گیمسا و پاپانیکولانو قادر به رنگ‌آمیزی اجسام داخل کیست می‌باشند و دیواره کیست را رنگ نمی‌کنند. روش‌های رنگ‌آمیزی متانامین سیلور و گرام و ایگرت دیواره‌ی کیست‌ها را رنگ‌آمیزی می‌کنند. گیمسا راحت‌ترین، کم‌هزینه‌ترین و سریع‌ترین روش جهت تشخیص میکروارگانسیم می‌باشد و در مقابل متانامین سیلور، پرهزینه‌ترین و زمان‌برترین روش جهت تشخیص می‌باشد. همچنین روش رنگ‌آمیزی متانامین سیلور، گرام و ایگرت، پاپانیکولانو قادر به رنگ‌آمیزی و تشخیص پنوموسیستیس کارینی در برش‌های بافتی و گسترش‌های تماسی می‌باشند ولی گیمسا فقط قادر به تشخیص میکروارگانسیم در گسترش‌های تماسی بوده و همتاکسیلین ائوزین قادر به تشخیص میکروارگانسیم در هیچ‌کدام از نمونه‌ها نمی‌باشد.

**بحث و نتیجه‌گیری:** در میان رنگ‌آمیزی‌های انجام‌شده، رنگ‌آمیزی پاپانیکولانو و گیمسا به علت این‌که اجسام داخل کیست را به‌صورت واضح رنگ کرده و همچنین تعداد کمی و یا هیچ‌کدام از مخمرها با این روش‌ها رنگ نمی‌گیرند، نسبت به رنگ‌آمیزی گرام و ایگرت که دیواره کیست میکروارگانسیم را رنگ کرده و مخمرها نیز با این روش رنگ می‌گیرند ویژگی بالاتری جهت تشخیص پنوموسیستیس کارینی دارند. متانامین سیلور در تشخیص پنوموسیستیس کارینی در نمونه‌های برونکوالونار لاواژ، خلط و بیوپسی استاندارد طلایی می‌باشد، ولی در نمونه‌های رنگ‌آمیزی شده معمولاً اندازه کیست‌های پنوموسیستیس کارینی تقریباً هم‌اندازه مخمرها می‌باشد و همچنین مخمرها مانند کیست‌های پنوموسیستیس کارینی رنگ می‌گیرند احتمال مثبت کاذب در تشخیص نمونه‌ها وجود دارد، در نتیجه توصیه می‌شود جهت تشخیص دقیق‌تر میکروارگانسیم در نمونه‌های به‌دست‌آمده همراه با رنگ‌آمیزی متانامین سیلور حتماً از رنگ‌آمیزی گیمسا که به‌جای دیواره کیست‌ها اجسام داخل کیست را رنگ می‌کند نیز استفاده شود.

**کلیدواژه‌ها:** پنوموسیستیس کارینی، رت، نمونه‌های تشخیصی، روش‌های رنگ‌آمیزی

مجله پزشکی ارومیه، دوره بیست و هفتم، شماره پنجم، ص ۴۵۷-۴۴۹، مرداد ۱۳۹۵

آدرس مکاتبه: ارومیه - پردیس نازلو، دانشکده پزشکی گروه انگل‌شناسی و قارچ‌شناسی و تلفن: ۰۴۴-۳۲۷۸۰۸۰۰

Email: hazrati\_tappeh@yahoo.co.nz

- ۱ استاد مرکز تحقیقات سلولی و مولکولی و گروه انگل‌شناسی و قارچ‌شناسی دانشکده پزشکی، دانشگاه علوم پزشکی ارومیه، ارومیه، ایران
- ۲ دستیار قلب، بیمارستان سیدالشهدا، دانشگاه علوم پزشکی ارومیه، ارومیه، ایران
- ۳ استادیار عفونی، بیمارستان طالقانی، گروه عفونی دانشگاه علوم پزشکی ارومیه، ارومیه، ایران
- ۴ دانشیار گروه انگل‌شناسی و قارچ‌شناسی دانشکده پزشکی، دانشگاه علوم پزشکی ارومیه، ارومیه، ایران
- ۵ دانشیار گروه انگل‌شناسی و قارچ‌شناسی دانشکده پزشکی، دانشگاه علوم پزشکی ارومیه، ارومیه، ایران
- ۶ کارشناسی ارشد انگل‌شناسی پزشکی، گروه انگل‌شناسی و قارچ‌شناسی، دانشگاه علوم پزشکی ارومیه، ارومیه، ایران (نویسنده مسئول)

## مقدمه

حساسیت بالای برخوردار می‌باشند ولی امکان انجام آن در تمام مراکز درمانی موجود نمی‌باشد (۷، ۸). در این مطالعه روش‌های رنگ‌آمیزی متانامین سیلور، گیمسا، پاپانیکولاو، گرام و ایگرت و هماتوکسیلین ائوزین از نظر زمان رنگ‌آمیزی، سهولت، هزینه، اشکال مختلف رنگ‌آمیزی شده میکروارگانیزم، ویژگی و توانایی تشخیص در برش‌های بافتی و گسترش‌های تماسی با همدیگر مقایسه شده‌اند. همچنین روش‌های رنگ‌آمیزی فوق از نظر توانایی آن‌ها در شناسایی اشکال مختلف میکروارگانیزم در نمونه‌های لام با هم مقایسه شده‌اند که مشخص شود هر رنگ‌آمیزی کدام قسمت میکروارگانیزم را رنگ‌آمیزی می‌کند تا در مطالعات بعدی در تشخیص آزمایشگاهی با این مطالعه مقایسه شوند. در نهایت روش‌های رنگ‌آمیزی از نظر ویژگی با همدیگر مقایسه شده‌اند تا اینکه مشخص شود کدام رنگ‌آمیزی در میان روش‌های فوق ویژگی بیشتری جهت تشخیص میکروارگانیزم دارد و همچنین تجربه کم‌تری جهت تشخیص آن در نمونه‌های آلوده به میکروارگانیزم با روش رنگ‌آمیزی با ویژگی بالا لازم است.

## مواد و روش کار

در این مطالعه تجربی و شبه تجربی تعداد ۳۰ عدد موش صحرایی (رت) نژاد ویستار با وزن متوسط ۲۰۰-۱۵۰ گرم که به ۲ گروه، گروه نمونه ۲۰ تایی و شاهد ۱۰ تایی تقسیم کرده، برای هر دو گروه غذای آماده استریل یکسان و آب لوله کشی معمولی در ظرف‌های نیم لیتری و حاوی آنتی بیوتیک تتراسایکلین به میزان ۲۵۰ میلی‌گرم داخل هر ظرف جهت جلوگیری از عفونت‌های باکتریایی روده‌ای و ریوی داده می‌شد. به‌منظور سرکوب سیستم ایمنی جهت ایجاد پنوموسیستوزیس به گروه نمونه هفته‌ای ۲ بار و هر بار به هر کدام از رت‌ها ۰/۵ میلی لیتر از دگزامتازون ۸ میلی‌گرم و در ۲ میلی لیتر به‌صورت زیر جلدی به مدت ۱۲-۱۰ هفته تزریق شد. گروه شاهد از نظر تغذیه و محل نگهداری با گروه نمونه یکسان بود ولی هیچگونه دارویی به آن‌ها تزریق یا خورنده نشد (۹).

در طول مدت تزریق قبل از ۱۰ هفته، ۴ عدد از رت‌های گروه نمونه در داخل قفس‌ها مرده و ریه آن‌ها توسط رت‌های دیگر خورده شده بود که به همین علت نمونه‌ای از ریه آن‌ها جهت بررسی عفونت به دست نیامد. در طول مدت ۱۲-۱۰ هفته بر اساس شدت علائم بیماری که در حیوانات ظاهر می‌شد، حیوانات با استفاده از اتر کشته شده و در شرایط آزمایشگاهی کالبد گشایی شدند، معدوم‌سازی حیوانات آزمایشگاهی مورد استفاده مطابق استاندارد مقررات کار با حیوانات آزمایشگاهی انجام شد. ریه‌های حیوانات به‌طور کامل خارج و بعد از شست و شو با سرم فیزیولوژی، از ریه هر رت گسترش تماسی تهیه شد. پس از رنگ‌آمیزی به روش گیمسا توسط

پنوموسیستیس کارینی در دهه ۱۹۶۰ در افرادی که نقص سیستم ایمنی داشته‌اند یکی از عوامل مهم پنومونی محسوب می‌شد. در دهه ۱۹۸۰ همراه با افزایش روز بروز بیماری ایدز در جهان برافزایش تعداد افراد مبتلا به بیماری پنوموسیستوزیس نیز دیده شد. در کسانی که نقص ایمنی دارند مانند افرادی که به بیماری ایدز مبتلا هستند یا تحت درمان با داروهای تضعیف‌کننده ایمنی یا داروهای شیمی‌درمانی هستند، از بین عفونت‌های فرصت‌طلب پنوموسیستیس کارینی در ردیف اول قرار می‌گیرد. پنوموسیستیس کارینی در ریه و راه‌های هوایی و به‌صورت نادر در اعضای دیگر انسان و گونه‌های مختلف حیوانات به‌صورت میکروارگانیزم ساپروفیت زندگی می‌کند که میزبان‌های مختلف از نظر ساختمان و از نظر آنتی‌ژنیک شبیه هم هستند (۱). حیوانات آزمایشگاهی مختلفی جهت مطالعه بیماری‌زایی و تهیه نمونه جهت رنگ‌آمیزی و شناسایی میکروارگانیزم استفاده شده‌اند که برای اولین بار عفونت به‌وسیله شاگاس در سال ۱۹۰۹ در ریه خوکچه‌هندی آلوده توصیف گردید و ارتباط آن با بیماری انسان در سال ۱۹۴۲ توصیف شد (۲). ولی چون رت از نظر آنتی‌ژنیک به انسان نزدیک‌تر بوده، نسبت به میکروارگانیزم حساس است و دسترسی به آن آسان‌تر است به همین دلیل در این مطالعه برای ایجاد بیماری و گرفتن نمونه جهت رنگ‌آمیزی از آن استفاده شده است (۲). تشخیص اختصاصی مستلزم مشاهده میکروارگانیزم در نمونه‌های مایع برونش‌ها، بیوپسی و اتوپسی با استفاده از رنگ‌آمیزی‌های اختصاصی است (۳). با توجه به این‌که برخی از روش‌های رنگ‌آمیزی نظیر گیمسا و پاپانیکولاو قادر به رنگ‌آمیزی شکل تروفوزوئیت انگل و یا حداکثر اجسام داخل کیستی می‌باشند و از طرفی این روش‌ها بافت میزبان را نیز هم‌زمان رنگ می‌کنند، لذا رنگ‌های مذکور از حساسیت و ویژگی کافی برخوردار نیستند (۴). دسته دوم رنگ‌هایی هستند که قادر به رنگ‌آمیزی دیواره کیست بوده، اما در عفونت‌های سبک وجود مخمرها ممکن است با رنگ‌آمیزی نیترا نقره و متیلن بلو اشتباه شود (۴-۶). دسته سوم رنگ‌آمیزی‌های هماتوکسیلین ائوزین که به‌صورت روتین در بخش پاتولوژی برای رنگ‌آمیزی بافت‌ها مورد استفاده قرار می‌گیرد. بنابراین ترجیح داده شد از رنگ‌آمیزی دیگری به نام گرام و ایگرت در این موارد استفاده شود که دیواره شکل کیستی پنوموسیستیس را رنگ‌آمیزی نمود و درعین حال دیواره مخمرها به‌وسیله آن رنگ نمی‌گیرد و بدین ترتیب با کاهش نتایج مثبت و منفی کاذب در بهینه‌سازی روش‌های ردیابی پنوموسیستیس کارینی در بافت مؤثر خواهد بود. از طرفی، پنوموسیستیس با روش‌های معمول غیرقابل کشت بوده و با اینکه روش‌های مولکولی برای تشخیص پنوموسیستیس کارینی از

در شرایط آزمایشگاهی کشته شد از ریه نمونه تهیه شد که بعد از رنگ آمیزی و بررسی از نظر آلودگی پنوموسیستیس کارینی منفی بود. همچنین در هفته نهم یکی از رت‌های ضعیف که خود به خود در قفس مرده بود از ریه آن نمونه تهیه شد و بررسی گردید که نتایج منفی بود. در هفته دهم اولین نمونه ریه به دست آمده از رت‌ها از نظر پنوموسیستیس کارینی مثبت بود اما علی‌رغم مثبت بودن آن جهت اطمینان از آلودگی کامل رت‌ها بازم ۲ هفته تزریق ادامه یافت و در هفته دوازدهم تمام ۱۳ رت باقی مانده کشته شده و از تمام نمونه‌های ریه آن‌ها لام تهیه شد. تمام نمونه‌های به دست آمده از نظر آلودگی به پنوموسیستیس کارینی مثبت بودند، بنابراین از نظر بیماریزایی پنوموسیستیس کارینی در موش‌ها، از ۱۶ رت باقی مانده در گروه نمونه ۲ عدد از نظر آلودگی منفی و ۱۴ عدد مثبت ارزیابی شدند. همچنین از گروه شاهد نیز رت‌هایی انتخاب شده و بعد از کشتن، ریه آن‌ها از نظر آلودگی به میکروارگانسیم مورد بررسی قرار گرفت که نتایج همگی منفی به دست آمد. بنابراین با تزریق زیر جلدی دگزامتازون به میزان ۰/۵ سی‌سی به مدت ۱۰-۱۲ هفته و هفته‌ای دو بار عفونت پنوموسیستیس کارینی در موش‌ها ایجاد می‌شود برای تشخیص آلودگی نمونه‌های ریوی به دست آمده از نظر پنوموسیستیس کارینی از ۳ گروه روش رنگ آمیزی استفاده گردید که بر اساس معیارهای مورد بررسی در این مطالعه به صورت زیر تقسیم شدند.

گروه اول رنگ آمیزی گیمسا و پاپانیکولاو که اجسام داخل کیست‌ها (اسپروئیت) و تروفوزوئیت‌ها را رنگ آمیزی کردند که اینها از نظر سهولت انجام رنگ آمیزی، طول مدت رنگ آمیزی، تشخیص اشکال مختلف پنوموسیستیس کارینی، میزان هزینه و قابلیت دسترسی طبق جدول شماره یک با هم مقایسه شدند. گروه دوم رنگ آمیزی‌های متانامین سیلور و گرام و ایگرت که فقط دیواره کیست را رنگ کرده‌اند که اینها نیز از نظر سهولت مراحل انجام، طول مدت رنگ آمیزی، تشخیص اشکال مختلف پنوموسیستیس کارینی، میزان هزینه و قابلیت دسترسی در جدول شماره ۱ با همدیگر مقایسه شده‌اند روش‌های رنگ آمیزی به کار برده شده در این مطالعه جهت رنگ آمیزی و تشخیص اشکال مختلف پنوموسیستیس کارینی در لام‌های کسترش تماسی و برش‌ها با هم دیگر مقایسه شده‌اند که در جدول شماره ۲ آورده شده است. رنگ آمیزی گیمسا و پاپانیکولاو اجسام داخل کیست و تروفوزوئیت‌ها را بنفش رنگ کرده و دیواره کیست‌ها و سیتو پلاسم را رنگ نکردند. متانامین سیلور و گرام و ایگرت دیواره کیست‌ها را به رنگ سیاه یا آبی تیره رنگ می‌کنند. تمام رنگ آمیزی‌های انجام شده و میکروارگانسیم‌های تشخیص داده شده در آن‌ها از شکل ۱ تا ۹ نشان داده شده است.

میکروسکوپ نوری با بزرگ نمایی ۱۰۰۰ و در ۲۰ میدان از نظر وجود کیست و یا تروفوزوئیت بررسی گردیدند. از ریه یکی از حیوانات که از نظر آلودگی به پنوموسیستیس کارینی مثبت بود، بیشتر از ۱۰۰ لام گسترش تماسی تهیه و همچنین قطعات کوچک‌تر ریه داخل فرمالین درصد ۱۰ گذاشته شده و جهت تهیه برش‌های بافتی به آزمایشگاه پاتولوژی فرستاده شد.

نمونه‌های ریه پس از مراحل آماده سازی به وسیله دستگاه میکروتم مقاطعی با ضخامت ۳ میکرومتر تهیه و سپس با روش رنگ آمیزی هماتوکسیلین ائوزین حداقل ۲۰ عدد از لام‌ها رنگ آمیزی شدند بیش از ۱۰۰ لام از برش‌ها جهت رنگ آمیزی متانامین سیلور، گیمسا، پاپانیکولاو و گرام و ایگرت انتخاب شدند و همراه با لام‌های گسترش تماسی با روش‌های رنگ آمیزی مختلف رنگ شدند. برای تشخیص آلودگی نمونه‌های ریوی به دست آمده از نظر پنوموسیستیس کارینی از ۳ گروه روش رنگ آمیزی استفاده گردید که بر اساس معیارهای انتخابی این مطالعه مورد بررسی گرفتند.

گروه اول رنگ آمیزی گیمسا (۴) و پاپانیکولاو (۱۰) که اجسام داخل کیست‌ها (اسپروئیت) و تروفوزوئیت‌ها را رنگ آمیزی کردند، این‌ها از نظر سهولت انجام رنگ آمیزی، طول مدت رنگ آمیزی، تشخیص اشکال مختلف پنوموسیستیس کارینی، میزان هزینه و قابلیت دسترسی طبق جدول شماره یک با هم مقایسه شدند. گروه دوم رنگ آمیزی‌های متانامین سیلور (۷) و گرام و ایگرت (۱۰) که فقط دیواره کیست را رنگ کرده‌اند که اینها نیز از نظر سهولت مراحل انجام، طول مدت رنگ آمیزی، تشخیص اشکال مختلف پنوموسیستیس کارینی، میزان هزینه و قابلیت دسترسی در جدول شماره یک با همدیگر مقایسه شده‌اند. گروه سوم شامل رنگ آمیزی پاپانیکولاو و هماتوکسیلین ائوزین (۱۰) که جهت رنگ آمیزی مقاطع بافتی مورد استفاده قرار می‌گیرد که در این مطالعه نیز مقاطع بافتی به دست آمده از ریه رت‌ها با این دو روش رنگ آمیزی گردیدند که رنگ آمیزی پاپانیکولاو قادر به رنگ آمیزی کیست‌ها در مقاطع بافتی می‌باشد ولی هماتوکسیلین ائوزین کیست‌ها و یا تروفوزوئیت‌های پنوموسیستیس کارینی را رنگ نمی‌کند لذا برای تشخیص پنوموسیستیس کارینی در مقاطع بافتی و لام‌های تماسی مناسب نمی‌باشد.

## یافته‌ها

از ۲۰ رت که به عنوان گروه نمونه در هفته هشتم تزریق با توجه به علائم بالینی رت‌ها که به علت کاهش سیستم ایمنی و احتمال پنومونی پنوموسیستیس کارینی دچار ضعف، بی‌حالی و تغییر رنگ موها به رنگ زرد شده بودند، یکی از ضعیف‌ترین آن‌ها به وسیله اثر

**جدول (۱):** مقایسه رنگ‌آمیزی‌ها از نظر هزینه، زمان، قابلیت دسترسی و اشکال میکروارگانیسم مشاهده شده در نمونه

رنگ‌آمیزی	زمان لازم برای رنگ‌آمیزی (دقیقه)	اشکال مشاهده شده	هزینه و قابلیت دسترسی
گیمسا	۱۰ دقیقه	تروفوزوئیت و اجسام داخل کیست	۳+
گرام و ایگرت	۱۷ تا ۲۰ دقیقه	دیوار کیست	۲+
پاپانیکولاو	۱۶ تا ۲۰ دقیقه	تروفوزوئیت و اجسام داخل کیست	۲+
متانامین سیلور	۱۳۵ تا ۱۴۰ دقیقه	دیوار کیست	۱+
هماتوکسیلین اتوزین	۶۰ دقیقه	—	۱+

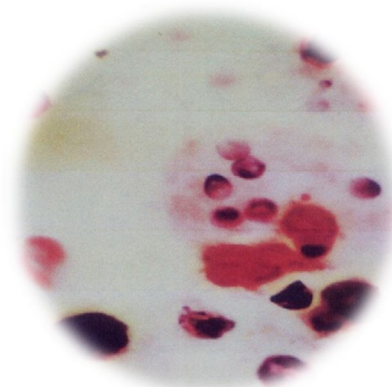
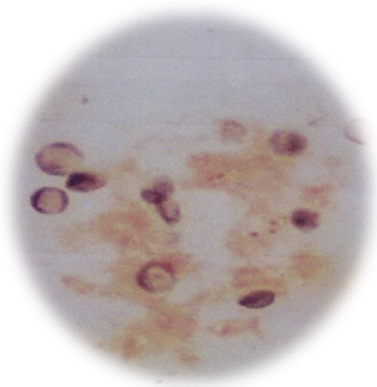
هزینه بالا و قابلیت دسترسی دشوار ۱+

هزینه متوسط و قابلیت دسترسی مناسب ۲+

هزینه کم و قابلیت دسترسی آسان ۳+

**جدول (۲):** مقایسه رنگ‌آمیزی‌ها از نظر قابلیت تشخیص میکروارگانیسم در برش‌های بافتی و گسترش‌های تماسی

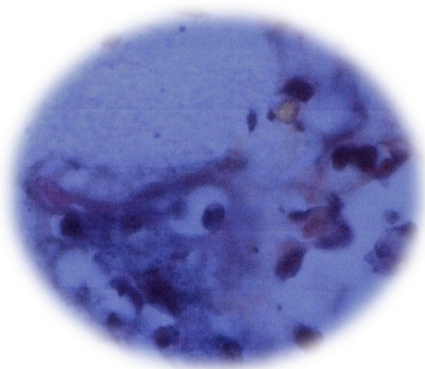
روش‌های رنگ‌آمیزی	پاپانیکولاو				
	گیمسا	متانامین سیلور	گرام و ایگرت	هماتوکسیلین اتوزین	
نوع و نمونه‌ها					
برش‌های بافتی	-	+	+	-	+
گسترش‌های تماسی	+	+	+	-	+



شکل (۲): رنگ‌آمیزی متانامین سیلور گسترش تماسی با بزرگنمایی ۱۰۰۰

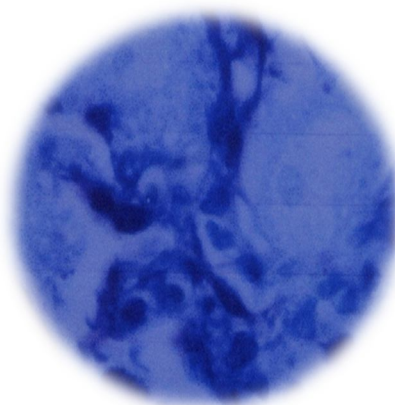
شکل (۱): رنگ‌آمیزی گرام و ایگرت گسترش تماسی با بزرگنمایی ۱۰۰۰

۱۰۰۰

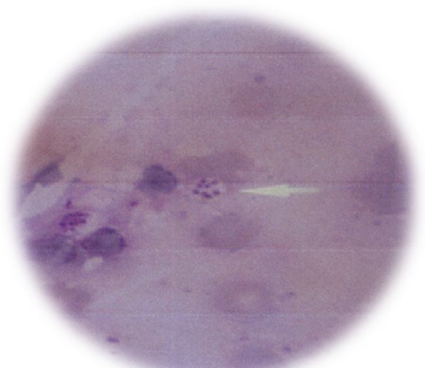


شکل (۴): رنگ آمیزی متانامین سیلور در لام برش بافتی با بزرگنمایی

۱۰۰۰

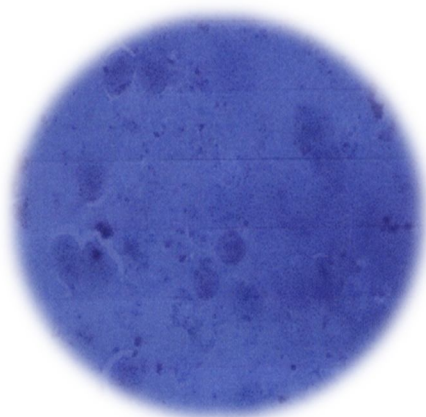


شکل (۳): رنگ آمیزی گیمسا در لام برش بافتی با بزرگنمایی ۱۰۰۰



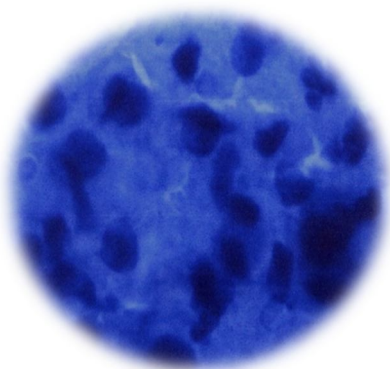
شکل (۶): رنگ آمیزی گیمسا در لام گسترش تماسی با بزرگنمایی

۱۰۰۰

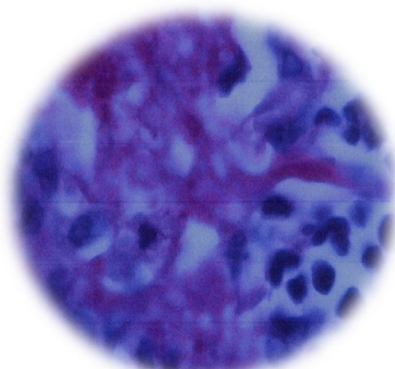


شکل (۵): رنگ آمیزی گرام وایگرت در لام برش بافتی با بزرگنمایی

۱۰۰۰

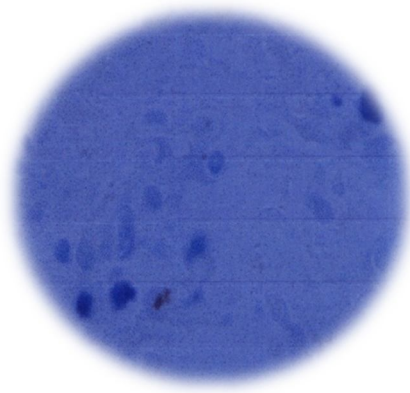


شکل (۸): رنگ آمیزی پاپانیکولاو گسترش تماسی با بزرگنمایی ۱۰۰۰



شکل (۷): رنگ آمیزی هماتوکسیلین اتوزین برش بافتی با بزرگنمایی

۱۰۰۰



شکل (۹): رنگ‌آمیزی پاپانیکولاو در لام برش بافتی با بزرگنمایی ۱۰۰۰

### بحث و نتیجه‌گیری

پنومونی ناشی از پنوموسیستیس کارینی شایع‌ترین عامل فرصت‌طلب مرگ‌ومیر در بیماران ایدزی و افراد نقص سیستم ایمنی است. تعداد بیماران مصرف‌کننده داروهای سرکوب‌کننده سیستم ایمنی و بیماری‌هایی که به دلایلی سیستم ایمنی بدن آن‌ها دچار نقصان شده است و در معرض خطر ابتلاء به پنومونی ناشی از پنوموسیستیس کارینی قرار دارند به سرعت در حال افزایش است. از سوی دیگر شیوع سندروم نقص ایمنی اکتسابی یا ایدز در کشورهای در حال توسعه به سرعت در حال گسترش است، به دلیل طبیعت فرصت‌طلب این ارگانیزم، تشخیص معمولاً زمانی صورت می‌گیرد که بیماری در مراحل حاد بوده و درمان بی‌فایده و یا با موفقیت کمی همراه است. بنابراین تشخیص دقیق و سریع این بیماری با استفاده از روش‌هایی که حساسیت و ویژگی بالایی دارند و از سوی دیگر آسان و در دسترس هستند با اهمیت است (۵).

روش‌های مختلفی از قبیل رادیولوژی، سی تی اسکن، سرولوژی، پاتولوژی و روش‌های مولکولی برای تشخیص پنوموسیستیس کارینی مورد استفاده قرار می‌گیرد؛ اما همه این‌ها به یک نسبت از حساسیت بالایی برای تشخیص برخوردار نیستند. بنابراین چون تشخیص قطعی پنومونی پنوموسیستیس کارینی نیازمند دیدن کیست و یا تروفوزوئیت انگل می‌باشد و برای مقایسه ارزش تشخیص روش‌های مختلف رنگ‌آمیزی پاتولوژی، هماتولوژی و رنگ‌های رومانوفسکی نیاز به وجود نمونه‌های حاوی اشکال مختلف انگل می‌باشد، به همین علت روش‌های مختلفی جهت ایجاد بیماری به شکل داخل بدنی از جمله خوردن و یا تزریق زیر جلدی داروهای ایمونوساپروسو به حیوانات متفاوتی مانند خرگوش، گربه، موش و رت‌ها استفاده شده است ولی هر کدام از آن‌ها معایب و مزایای خاص خود را دارند (۹).

در این مطالعه با توجه به مطالعات انجام شده قبلی جهت ایجاد بیماری در رت‌ها وضعیت کردن سیستم ایمنی آن‌ها در مدت ۱۲-۱۰ هفته میکروارگانیزم در نمونه‌های ریه به دست آمده مشاهده و تشخیص داده شد، پرتکل تزریقاتی این مطالعه جهت تضعیف سیستم ایمنی مانند محبعلی و همکاران که در سال ۲۰۰۲ انجام داده بودند می‌باشد (۹). در مطالعه دیگری که توسط رضایی منش و همکاران در سال ۱۳۸۸ انجام شد از داروی متیل پرد نیزولون به میزان ۴۰ میلی‌گرم بر کیلو گرم هر هفته و هفته‌ای یک بار استفاده شد که نتوانستند در مدت ۸ هفته پنومونی پنوموسیستیس کارینی را ایجاد کنند (۵). همچنین در مطالعه رحیمی فرد و همکاران برای ایجاد بیماری از کورتیزون استات ۲۰ درصد هفته‌ای ۲ بار و هر بار یک میلی‌لیتر به مدت ۸ هفته به صورت زیر جلدی تزریق کرده‌اند که در این مدت موفق به ایجاد بیماری شدند و سپس رت‌ها را اتوپسی کرده و از ریه آن‌ها گسترش تماسی تهیه کرده و نمونه‌هایی را در محلول فیکساتیو بوئن جهت تهیه برش‌های بافتی نگهداری کرده‌اند (۴). در روش‌های دیگر تشخیص با ایجاد بیماری پنوموسیستیس کارینی به صورت داخل بدن در رت‌ها و همچنین پنوموسیستیس‌هایی که از ریه انسان جدا شده است، برعلیه بعضی از آنتی‌ژن‌های آن‌ها آنتی‌بادی منوکلونال ایجاد کرده‌اند که از این آنتی‌بادی‌ها در تست‌های سرولوژی مانند ایمونو فلورسانس جهت بالا بردن حساسیت و ویژگی تست‌ها استفاده می‌کنند. با توجه به این‌که بین آنتی‌ژن‌های انگل در حیوانات مختلف که به صورت مدل آزمایشگاهی می‌باشند شباهت‌های زیادی وجود دارد. می‌توان از آنتی‌بادی پنوموسیستیس کارینی که از ریه رت‌ها به وجود آمده است در تشخیص بیماری پنومونی پنوموسیستیس کارینی در انسان به صورت تست‌های سرولوژیک مورد استفاده قرارداد (۶). بیشترین توجه کلینیکی و تحقیقاتی جهت تشخیص پنوموسیستیس کارینی در نمونه‌های اسمیر یا برش بافتی ریه روی رنگ‌آمیزی

پنوموسیستیس کارینی استفاده شده است در هیچ کدام از لام‌های تهیه شده قادر به رنگ‌آمیزی میکروارگانسیم نمی‌باشد. گیمسا سریع‌ترین، کم‌هزینه‌ترین و قابل دسترس‌ترین روش جهت تشخیص میکروارگانسیم‌ها در نمونه‌های گسترش تماسی می‌باشد، پاپانیکولاو و گرام وایگرت نسبت به متانامین سیلور و هماتوکسیلین ائوزین دارای هزینه کم‌تر، سرعت انجام بیشتر و قابلیت دسترسی بهتری داشتند. گیمسا و پاپانیکولاو به علت اینکه اجسام داخل کیست و تروفوزوئیت‌ها را به صورت واضح رنگ کرده و شکل میکروارگانسیم نسبت به مخمرها و اجسام دیگر کاملاً متفاوت می‌باشد، جهت تشخیص اختصاصی پنوموسیستیس کارینی مناسب می‌باشند ولی متانامین سیلور و گرام وایگرت به علت اینکه مخمرها را نیز هم‌رنگ با پنوموسیستیس رنگ کرده و اندازه آن‌ها نیز نزدیک به اندازه میکروارگانسیم می‌باشد به همین علت از اختصاصیت این دو روش رنگ‌آمیزی جهت تشخیص کاسته می‌شود، گیمسا و هماتوکسیلین ائوزین قادر به رنگ‌آمیزی میکروارگانسیم در برش‌های بافتی نمی‌باشند، علاوه بر آن رنگ‌آمیزی هماتوکسیلین ائوزین در گسترش‌های تماسی نیز قادر به رنگ‌آمیزی پنوموسیستیس کارینی نیست. توصیه می‌شود جهت تشخیص سریع‌تر، راحت‌تر و با اطمینان بیشتر از رنگ‌آمیزی گیمسا استفاده شود، اما به علت این‌که در تمام مطالعات متانامین سیلور استاندارد طلایی شمرده شده است، بهتر است از این دو رنگ‌آمیزی در کنار هم جهت افزایش احتمال تشخیص استفاده شود.

### تشکر و قدردانی

از حمایت‌های مالی معاونت محترم پژوهشی دانشگاه در اجرای پایان نامه دکتر توحید یحیی پور مراتب تقدیر و تشکر خود را اعلام می‌دارد.

میکروارگانسیم می‌باشد و تمام اینها جهت یافتن روش رنگ‌آمیزی سریع و آسان انجام شده است. رنگ‌آمیزی‌های معمول از جمله متانامین سیلور، تولوئیدین بلو، گریزل ویولت و گرام وایگرت که به صورت انتخابی دیواره کیست را رنگ می‌کند همراه با روش‌های رنگ‌آمیزی گیمسا، پلی کروم متانامین بلو، دیف کوئیک، گرم ورایت که اجسام داخل کیست را رنگ می‌کنند جهت تشخیص پنوموسیستیس کارینی استفاده می‌شود (۸). رنگ‌آمیزی متانامین سیلور که در رنگ‌آمیزی کیست‌های پنوموسیستیس کارینی به عنوان استاندارد طلایی پذیرفته می‌شود قادر است دیواره کیست‌ها را به رنگ قهوه‌ای و یا سیاه رنگ‌آمیزی کند؛ اما اگر در لام‌ها تعداد کیست‌ها کم باشد تشخیص آن‌ها با این روش مشکل خواهد بود چون احتمالاً مخمرها شبیه کیست‌ها رنگ می‌گیرند و در نتیجه مثبت کاذب بیشتر می‌شود (۱۱). اسمیت و همکاران در سال ۱۹۷۲ لام‌هایی را که با گرام وایگرت رنگ‌آمیزی کردند، دیواره کیست‌ها به رنگ آبی تند تا سیاه رنگ گرفت اما این رنگ‌آمیزی اجسام داخل کیست‌ها و تروفوزوئیت‌ها را رنگ نکرد. همچنین آماده سازی و انجام مراحل رنگ‌آمیزی زمان کوتاهی لازم دارد (۱۲). رنگ‌آمیزی با گیمسا که به طور معمول در هماتولوژی استفاده می‌شود. داخل کیست‌های پنوموسیستیس کارینی را رنگ‌آمیزی می‌کند یعنی اجسام داخل کیستی (اسپروزوئیت) و همچنین تروفوزوئیت‌های انگل را رنگ می‌کند اما دیواره کیست و سیتو پلاسما کیست‌ها را رنگ نمی‌کند (۱۳). رنگ‌آمیزی پاپانیکولاو روش معمولی است که در پاتولوژی و مخصوصاً سیتولوژی مورد استفاده قرار می‌گیرد که در رنگ‌آمیزی پنوموسیستیس کارینی، تروفوزوئیت‌ها و اجسام داخل کیست‌ها را مانند گیمسا رنگ می‌کند و اسپروزوئیت را به رنگ بنفش کم رنگ، رنگ‌آمیزی می‌کند (۱۴). رنگ‌آمیزی هماتوکسیلین ائوزین که در این مطالعه جهت تشخیص پنومونی

### References:

- Krajicek BJ, Thomas CF Jr, Limper AH. Pneumocystis pneumonia: current concepts in pathogenesis, diagnosis, and treatment. Clin Chest Med 2009; 30: 265-78.
- Markell EK, Coge S. Medical parasitology. 9th ed. Philadelphia: WB saunders Co; 2006.
- Walerz PD. Principles and Practice of Infectious Diseases. 6th ed. Philadelphia, PA: Churchill Livingstone; 2005. P. 3080-94.
- Rahimifard N, Ahi M, kahnmuui A. A comparison of modified cytological and histological staining methods for the diagnosis pneumocystis carini pneumonia. APMIS 1997; 105(12): 904-8.
- Rezaieanesh M, Riyazipour M, Bahadoran H. Correction of Gomori methenamine silver staining methods for staining of pneumocystis carinii in lung biopsy specimens. Kowsar Med J 2009; 14(2): 71-5.
- Aderaye G, woldeamanuel Y, Asrat D, Lebbad M, Beser J, workua A, et al. Evaluation of toluidine blue staining for the diagnosis of pneumocystis jiroveci in expectorated sputum sample and bronchoalveolar lavage from HIV-infected patient

- in a tertiary care referral center in Ethiopia. *Infection* 2008; 36(3): 237-43.
7. Thomas CF, Limper AH. Pneumocystis pneumonia. *N Engl J Med* 2004; 350(24): 2487-99.
  8. Pierre Flori, Bahrie Bellete, Fabrice Durand, Hélène Raberin, Céline Cazorla, Jamal Hafid, Frédéric Lucht, Roger Tran Manh Sung. Comparison between real-time PCR, conventional PCR and different staining techniques for diagnosing *Pneumocystis jirovecii* pneumonia from bronchoalveolar lavage specimens. *J Med Microbiol* 2004; 53: 603-7.
  9. Mohebbali M, Mirbakhsh M, Keshavarz H. Rapid Detection of *Pneumocystis Carini* in Spiratory Specimens of Rats by Calcofluor White Staining. *Iran J Pub Health* 2002; 31(1-2): 108-10.
  10. Luna LG. Histologic staining method of the A.F.I.P. McGraw-hill book Co; 1968.
  11. Grocott RG. A stain for fungi in tissue sections and smears using Gomori's methenamine-silver nitrate technic. *Am J Clin Pathol* 1955; 25(8): 975-9.
  12. Smith JW, Hughes WT. A rapid staining and techniques for *peunomocystis carini*. *J Clin Pathol* 1972; 25: 269-71.
  13. Walker J, Conner G, J Ho, Hunt C, Pickerning L. Giemsa staining for cysts and trophozoites of *pneumocystis carini*. *J Clin Pathol* 1989; 42(4): 432-4.
  14. Chandra P, Delaney MD, Tuzzon CU. Role of special stain in the diagnosis of *pneumocystis carini* infection from bronchial washing specimens in patients with the acquired immune deficiency syndrome. *Acta Cytol* 1998; 32: 105-8.



## COMPARISON OF IMPRESS SMEARS AND TISSUE SECTION STAINED WITH DIFFERENT METHODS FOR DIAGNOSING OF PNEUMOCYSTIS CARINII

*Khosrow Hazrati Tappeh<sup>1</sup>, Tohid Yahyapour<sup>2</sup>, Jalil Musavi<sup>3</sup>, Habib Mohammadzadeh<sup>4</sup>, Kambiz Diba<sup>5</sup>, Ali Rahiminejad<sup>6\*</sup>*

*Received: 5 Apr, 2016; Accepted: 21 Jun, 2016*

### Abstract

**Background & Aims:** Pneumocystis carinii is an opportunist extracellular microorganism. The body can defend itself against it in natural conditions. But it can cause an infection in immunodeficient conditions such as HIV, Hodgkins and other immunosuppressed diseases. The aim of this study was to apply a comparison of different staining methods such as Methenamine silver, Giemsa, Gram - Weigert, Papanicolaou and Hematoxylin eosin stains in terms of staining times, easiness, cost and availability of material and methods, detection of P. carinii, different forms and capability of this methods in detection of P. carinii in impression slides, and tissue slices of rats lungs.

**Materials & Methods:** In order to induce of Pneumocystis pneumonia, the Sprague Dawley rats were injected 0.5cc of dexamethasone subcutaneously twice a week over a 10-12 weeks, after induce pneumonia we removed the lungs and made impression slides and pieces of lung was put in 10% formalin to make tissue slides. After that the slides stained by Methenamine silver, Gram Weigert, papanicolaou, Giemsa and Hematoxylin eosin, and compared them in terms of staining time, easiness, cost and availability. In addition, we compared the capability of different methods to detect the microorganism in tissue preparation slices and impression slides.

**Results:** Giemsa and papanicolaou are capable to stain the intra cyst bodies but can't stain the cysts wall. Methenamine silver and Gram Weigert stain the cysts wall. Giemsa is fastest, cheapest and the most easy method to stain, vs. methenamine silver is expensive, difficult and takes long time to do. Methenamine silver papanicolaou, Gram Weigert can detect P. carinii in both tissue slice and smears but Hematoxylin eosin can't detect either slices or impression slides. Giemsa only detects microorganism in impression slides.

**Conclusions:** In these staining methods, Papanicolaou and Giemsa have more specificity than Gram Weigert to detect the P. carinii in specimens, because these staining method don't specify the wall of cysts together with yeasts, because of this the wrong diagnosis with Giemsa and Papanicolaou is less than Gram Weigert. Methenamine silver is golden standard method to detect P. carinii but it stains the yeasts like P. carinii because the yeasts are similar to cysts in shape and color when we stain with methenamine silver. Because of this we conclude that Methenamine silver is suitable and useful for demonstration of P. carinii cysts but it is better to be used together with Giemsa, because Giemsa can stain the intra cyst bodies so the diagnosis of pneumocystis pneumonia becomes easy with these methods together.

**Keywords:** Pneumocystis carinii, Rat, Diagnostic specimens, Different staining methods

**Address:** Department of Parasitology & Mycology, Faculty of Medicine, Urmia University of Medical Sciences, Urmia, Iran, **Tel:** +98-44-32780800

**Email:** Rahiminejad\_a@umsu.ac.ir

SOURCE: URMIA MED J 2016: 27(6): 457 ISSN: 1027-3727

<sup>1</sup> Professor, Cellular and Molecular Research Center and Parasitology & Mycology Department, Faculty of Medicine, Urmia University of Medical Sciences, Urmia, Iran

<sup>2</sup> Resident, Cardiology Department, Faculty of Medicine, Urmia University of Medical Sciences, Urmia, Iran

<sup>3</sup> Assistant Professor, Infectious Disease Department, Faculty of Medicine, Taleghani Hospital, Urmia University of Medical Sciences, Urmia, Iran

<sup>4</sup> Associate Professor of Parasitology & Mycology Department, Faculty of Medicine, Urmia University of Medical Sciences, Urmia, Iran

<sup>5</sup> Associate Professor of Parasitology & Mycology Department, Faculty of Medicine, Urmia University of Medical Sciences, Urmia, Iran

<sup>6</sup> MSc. in Medical Parasitology, Faculty of Medicine, Urmia University of Medical Sciences, Urmia, Iran (Corresponding Author)