Downloaded from umj.umsu.ac.ir at 12:11 +0330 on Friday February 23rd 2018

مقاله پژوهشی

مطالعه مورفومتری و ایمنوسیتوشیمیایی کیفیت و بلوغ اووسیت‌های موش‌های کوچک آزمایشگاهی دیابتی متعاقب تجویز آلوئه‌ورا

مهسا افروغ[1]، نعیم عرفانی مجد[2]، حسین نجف زاده ورزی[3]

تاریخ دریافت ۱۳۹۴/۱۲/۰۱ تاریخ پذیرش ۱۳۹۵/۰۲/۰۴

چکیده

پیش‌زمینه و هدف: دیابت ملیتوس یک بیماری متابولیک اســت که موجب افزایش قند خون می‌شــود. در زنان مبتلا به دیابت خطر ناهنجاری‌های مادرزادی و سقط زودرس بیشتر است. در مدل دیابت نوع ۱ اختلال رشد فولیکول‌ها، کاهش بلوغ و کیفیت تخمک مشاهده شده است. *آلوئه‌ورا* گیاهی است که خاصیت آنتی دیابتی دارد. هدف از مطالعه حاضر تأثیر ژل *آلوئه‌ورا* بر روند بلوغ تخمک‌های استحصال‌شده از موش کوچک آزمایشگاهی دیابتی می‌باشد.

مواد و روش کار: در این مطالعه ۲۵ ســر موش کوچک آزمایشــگاهی به‌طور تصــادفی به پنج گروه تقســیم شــدند: گروه شــاهد (نرمال ســالین)، گروه *آلوئه‌ورا* (۳۵۰ mg/kg/day، گاواژ)، دیابتی، دیابتی دریافت‌کننده *آلوئه‌ورا*(۳۵۰ mg/kg/day، گاواژ)، دیابتی دریافت‌کننده انسولین (۱ mg/kg/day، داخل صفاقی). مدل دیابتی با دریافت ۱۹۰ mg/kg استرپتوزوتوسین ایجاد شد. پس از سه هفته تمام حیوانات سوپراووله شده و تخمک‌های آزادشده از اویداکت جمع‌آوری و ازنظر کیفیت بلوغ هسته و بازآرایی فضایی میتوکندری بررسی شدند.

یافته‌ها: دیابت موجب افزایش معنی‌دار ناهنجاری‌های دوک میوز، آرایش کروموزوم‌ها بر روی آن و تغییر در بازآرایی فضایی میتوکندری‌ها در سیتوپلاسم گردید ($P<0.05$). تجویز *آلوئه‌ورا* و انسولین توانست تا حدی از این افزایش جلوگیری کند ($P<0.05$). به‌علاوه نرخ بلوغ می‌وزی نیز در گروه دیابتی کمتر بود و *آلوئه‌ورا* و انسولین تا حدی از این کاهش ممانعت کردند ($P<0.05$).

بحث و نتیجه‌گیری: نتایج ن شان داد که دیابت روند بلوغ تخمک را دچار آ سیب کرده و با کاهش نرخ بلوغ و کیفیت تخمک می‌تواند موجب ناباروری یا کاهش باروری گردد.

کلیدواژه‌ها: دیابت، آلوئه‌ورا، میتوکندری، تخمک، موش کوچک آزمایشگاهی

مجله پزشکی ارومیه، دوره بیست و هفتم، شماره سوم، ص ۱۸۶-۱۷۸، خرداد ۱۳۹۵

آدرس مکاتبه: اهواز، دانشگاه شهید چمران، دانشکده دامپزشکی، گروه علوم پایه، دپارتمان بافت‌شناسی تلفن: ۰۶۱-۳۳۳۳۲۰۴۱

Email: m.afrough@gmail.com

مقدمه

دیابت ملیتوس یک اختلال متابولیکی است که به دلیل عوارض گسترده آن از اهمیت بالایی برخوردار است. دیابت ملیتوس به دو نوع ۱ و ۲ تقسیم می‌شود. نوع اول به دلیل کاهش تولید انسولین درنتیجه آسیب سلول‌های بتای پانکراس ایجاد می‌شود. دیابت نوع ۲ براثر کاهش حساسیت بافت‌های محیطی به اثرات انسولین و به‌عبارت‌دیگر مقاومت به انسولین به وجود می‌آید (۱).

زنانی که به بیماری دیابت نوع ۱ یا ۲ که به میزان ضعیفی کنترل می‌شود، دچار هستند، با مشکلات تولیدمثلی مانند سقط، بیماری و مرگ جنین همچنین ناهنجاری‌های مادرزادی مواجه می‌باشند و علی‌رغم کنترل هیپرگلیسمی در سراسر دوره بارداری مشکلات بارداری در این زنان ۳-۵ بیشتر از زنان سالم است. یافته‌ها نشان می‌دهد دیابت مادری می‌تواند اثرات امبریونی و جنینی پایدار و برگشت‌ناپذیری بر تولیدمثل جنس مؤنث داشته باشد. همچنین اختلال در فولیکولوژنز، استروئیدوژنز، عدم تخمک‌گذاری، سقط خودبه‌خودی، تخمدان پلی سیستیک و یائسگی زودرس و غیره گزارش شده است(۲). شیوع بالای اختلالات سیکل قائدگی و باروری در دیابت ملیتوس گزارش شده است. همچنین دیابت می‌تواند از

۱ دکتری بافت شناسی مقایسه‌ای، دانشگاه شهید چمران اهواز

۲استاد بافت شناسی مقایسه‌ای، دانشگاه شهید چمران اهواز

۳استاد فارماکولوژی، دانشگاه شهید چمران اهواز

Downloaded from umj.umsu.ac.ir at 12:11 +0330 on Friday February 23rd 2018

پاسخ طبیعی بافت تخمدان به FSH جلوگیری کند. این اختلال از عملکرد طبیعی رشد فولیکولی در پرواستروس جلوگیری می‌کند و می‌تواند منجر به افزایش فولیکول‌های آترزی و کاهش قطر فولیکول‌ها شود (۳،۴). وقوع ناهنجاری‌های مادرزادی در رویان‌های به‌دست‌آمده از موش‌های دیابتی که به موش غیر دیابتی انتقال داده‌شده بودند، بیانگر این مطلب است که قرار گرفتن در معرض دیابت مادری در طی اووژنز، لقاح و ۲۴ ساعت اول تکامل، برای پایدار شدن برنامه‌ریزی جنین در جهت ایجاد تغییرات مورفولوژیکی کافی می‌باشد (۲). با قرار دادن یافته‌های فوق در کنار سرکوب استروئیدوژنز تخمدان، افزایش آپوپتوز سلول‌های گرانولوزا (۵) و بلوغ تأخیری تخمک (۵،۶) به نظر می‌رسد که دیابت مادر اثرات قطعی بر تخمک دارد و ممکن است آن را برای ناهنجاری‌های تکاملی پس از لقاح و حتی بیماری‌های متابولیکی نوزاد آتی مستعد سازد.در موش کوچک آزمایشگاهی اغلب اووسیت‌های طبیعی متافاز ۲ دارای دوک بشکه‌ای شکل و کروموزوم‌های ردیف شده بر روی صفحه متافازی می‌باشند. دیابت مادری سبب القای به‌هم‌ریختگی (دیس‌ارگانیزاسیون) دوک و عدم آرایش صحیح کروموزوم‌ها در اووسیت می‌شود (۷) که موجب افزایش ناباروری اووسیت‌های دیابتی می‌شود.

بلوغ اووسیت شامل بلوغ هسته و بلوغ سیتوپلاسمی می‌باشد. این دو فرایند ارتباط نزدیکی با یکدیگر دارند. یکی از ارگانل‌هایی که در فعال‌سازی مسیرهای متابولیکی معین در سنتز پروتئین‌ها و فسفریلاسیون در بلوغ سیتوپلاسمی دخیل است، میتوکندری می‌باشد که نقش بسیار مهمی در تأمین انرژی موردنیاز سلول جهت تکمیل بلوغ دارد. بررسی فراساختاری آرایش و توزیع میتوکندری‌های اووسیت موش نشان می‌دهد که در اووسیت‌های نابالغ که در مرحله GV قرار دارند، میتوکندری‌ها بیشتر در اطراف هسته قرار دارند که به الگوی پری نوکلئار منسوب است. با تکمیل بلوغ می‌وزی توزیع قطبی میتوکندری‌ها در اغلب اووسیت‌های متافاز II با استقرار در اطراف دوک مشخص می‌گردد. مرحله بینابینی مابین نابالغ و بالغ به‌صورت پراکندگی یکنواخت در سیتوپلاسم مشاهده می‌شود (۸،۹). این الگوی پراکندگی در اووسیت‌های موش‌های دیابتی به هم می‌ریزد. تغییرات الگوی توزیع میتوکندری تغییر مکان تأخیری یا ناکارآمد میتوکندری‌ها را در اووسیت موش‌های دیابتی نشان می‌دهد (۷).

اخیراً به دلیل پیشگیری از اثرات جانبی داروهای سنتتیک، استفاده از گیاهان دارویی طب سنتی در درمان بسیاری از امراض گسترش یافته است.گیاه دارویی *آلوئه‌ورا* یکی ازاین‌گونه‌های مهم دارویی است.اجزاء فعال فارموکولوژیک*آلوئه‌ورا*، ازجمله آمودین، آلوئه، باربالوئین، استرول‌ها و آسمانان) در ژل و پوست برگ‌های آن وجود دارد(۱۰، ۱۱). اثرات *آلوئه‌ورا* در کاهش قند خون هم در مشاهدات کلینیکی و هم در حیوانات با دیابت القایی مشاهده شده است(۱۰، ۱۲). اثر مطلوب این گیاه بر روند رشد فولیکولی و محافظت در برابر اثرات دیابت ازجمله افزایش تعداد و قطر فولیکول‌های ثانویه و ثالثیه در تخمدان موش صحرایی نشان‌دهنده تأثیر حمایتی ژل *آلوئه‌ورا* بر فولیکولوژنز و بافت تخمدان در موش‌های صحرایی دیابتی شده به‌وسیله استرپتوزوتوسین می‌باشد. رسیدن سطح گلوکز خون به حد طبیعی، و افزایش وزن موش‌های صحرایی و تخمدان آن‌ها متعاقبت تجویز ژل آلوئه‌ورا نیز در مطالعه مذکور گزارش شده است(۱۳). هدف از مطالعه حاضر ارزیابی ژل *آلوئه‌ورا* بر روند بلوغ و کیفیت تخمک‌های استحصال‌شده از موش کوچک آزمایشگاهی دیابتی می‌باشد.

مواد و روش کار

در این مطالعه ۲۵ سر موش کوچک آزمایشگاهی از جنس ماده به ظاهر سالم به سن ۱۰-۸ هفته با وزن ۲۵-۳۰ گرم از خانه حیوانات دانشگاه علوم پزشکی جندی شاپور تهیه شدند. حیوانات تحت شرایط دمایی ۲±۲۲درجه سانتی‌گراد و سیکلنوری ۱۲ساعت روشنایی و ۱۲ ساعت تاریکی بر اساس قوانین اخلاقی و اصول مراقبت از حیوانات نگهداری شدند.غذای آماده (پلیت) و آب تمیز به‌صورت آزادانه در اختیار آن‌ها قرار داده شد. موش‌ها به مدت یک هفته پیش از آغاز مطالعه در این شرایط نگهداری و پس از گذشت یک هفته به پنج گروه مساوی تقسیم و به مدت ۲۱ روز نگهداری شدند: گروه اول به‌عنوان شاهد روزانه نرمال سالین دریافت کرد. گروه دوم روزانه mg/kg ۳۵۰ *آلوئه‌ورا* به صورت گاواژ دریافت کرد. گروه سوم دیابتی (پس از دریافت تک دوز mg/kg ۱۹۰ استرپتوزوتوسین (STZ) دیابتی شدند (۷)، قند خون موش‌ها بالاتر از mg/dl ۳۰۰ به‌عنوان معیار دیابتی شدن در نظر گرفته شد)، گروه چهارم دیابتی دریافت‌کننده *آلوئه‌ورا* (مشابه گروه سوم دیابتی شده وmg/kg/day ۳۵۰ *آلوئه‌ورا* به‌صورت گاواژ دریافت کردند)، گروه پنجم دیابتی دریافت‌کننده انسولین آلوئه‌ورا (مشابه گروه سوم دیابتی شده وmg/kg/day ۱ انسولین به‌صورت داخل صفاقی دریافت کردند).در این مطالعه ژل *آلوئه‌ورا* از شرکت باریج اسانس (ایران) و انسولین NPH(اکسیر، ایران) تهیه و مورد استفاده قرار گرفتند.

قبل و پس از پایان دوره آزمایش، قند خون با استفاده از دستگاه گلوکومتر (آن کال پلاس، امریکا) در روز ۱، ۷، ۱۴ و ۲۱ اندازه گیری شد.

در انتهای دوره آزمایش، با استفاده از هورمون‌های PMSG و hCG به میزان ۱۰ واحد، سوپراوولاسیون صورت گرفت (۷).

Downloaded from umj.umsu.ac.ir at 12:11 +0330 on Friday February 23rd 2018

به‌این‌ترتیب که ابتدا PMSG تزریق‌شده و پس از ۴۸ ساعت hCG تزریق شد و پس از ۱۶-۱۴ ساعت موش‌ها با رعایت ملاحظات اخلاقی و با بیهوشی با کلروفرم، به روش جابه‌جایی مهره گردن آسان کشی شده، تخمک‌ها از اویداکت جمع‌آوری شدند. تخمک‌های استحصال‌شده پس از جداسازی سلول‌های کومولوس با استفاده از آنزیم هیالورونیداز، ازنظر بلوغ می‌وزی مورد ارزیابی قرارگرفته و نرخ بلوغ در هر گروه آزمایشی تعیین شد. کروموزوم‌ها در تخمک نابالغ مرحله GV اغلب در حالت باز و پراکنده قرار دارند و در حال نسخه‌برداری می‌باشند و تخمک دارای یک وزیکول ژرمینال با هسته بزرگ می‌باشد. با پیشرفت تقسیم تخمک در مرحله MI دارای کروموزوم‌های همولوگ جفت در وسط دوک میوز بوده و در این مرحله غشاء هسته ناپدید می‌شود و اولین جسم قطبی نیز هنوز خارج نشده است. در ادامه تقسیم می‌وزی اول، تخمک بالغ (MII) پس از خروج جسم قطبی اول ایجاد می شود و در این مرحله کروموزوم‌ها نیز بر صفحه متافازی دوک تقسیم مستقر می‌شوند.

در این مطالعه تخمک‌های بالغ (متافاز II) دارای ظاهر طبیعی جهت آماده‌سازی برای رنگ‌آمیزی ایمنوسیتوشیمی به محلول ثبوتی پارافرم آلدهید ۴٪ انتقال یافتند.

رنگ‌آمیزی میکروتوبول و کروموزوم: تخمک‌ها پس از شستشو مدت ۳۰ دقیقه، در بافر آنتی بادی (PBS، BSA ۳ درصد، Tritonx-100 ۰/۱ درصد)به مدت ۱ ساعت به آنتی‌بادی اولیه (Anti βtubulin، Santa Cruize، USA) با غلظت ۱/۱۰۰ در انکوباتور ۳۷ درجه انتقال داده شدند. تخمک‌ها پس از ۳ بار شستشو با بافر آنتی‌بادی، در آنتی‌بادی ثانویه (FITC، Santa Cruize، USA) به مدت ۴۵ دقیقه انکوبه شدند. سپس شستشو در بافر آنتی‌بادی انجام و تخمک‌ها به مدت ۵ دقیقه در محلول Hoechst 33342 (Santa Cruize، USA)با غلظت ۱۰μg/ml جهت رنگ‌آمیزی کروموزوم‌ها قرار داده شدند.تخمک‌ها پس از شستشوی مجدد در بافر PBS بر روی لام مانت شده و با استفاده از میکروسکوپ فلوروسنس و با فیلترهای FITC, Hoechstموردبررسی قرار گرفتند. دوک تقسیم میوز در تخمک‌ها با استفاده از آنتی‌بادی اولیه و ثانویه به رنگ سبز و کروموزوم‌ها به رنگ آبی قابل‌مشاهده شد.

رنگ‌آمیزی میتوکندری و کروموزوم: تخمک‌ها به مدت ۳۰ دقیقه به محیط کشت Ham's F10 حاوی میتوترکر سبز (Invitrogen، UK)، با غلظت ۱۰۰ μg/ml منتقل شدند. پس سه بار شستشو در بافر PBS حاوی BSA ۳ درصد، در محلول Hoechst 33342با غلظت μg/ml ۱۰ جهت رنگ‌آمیزی کروموزوم‌ها قرار داده شدند. تخمک‌ها پس از شستشوی مجدد در بافر PBS بر روی لام مانت شده و با استفاده از میکروسکوپ فلوئورسنت مورد بررسی قرار گرفتند.

تجزیه‌وتحلیل آماری: داده‌های کمی به‌دست‌آمده با استفاده از آزمون تحلیل واریانس یک‌طرفه (ANOVA) و پس‌آزمون LSD از نسخه شماره ۲۰ نرم‌افزار آماریSPSSمورد تجزیه‌وتحلیل قرار گرفت و درنهایت نتایج به‌صورت میانگین ± خطای استاندارد از میانگین (SEM) گزارش شد. از آزمون کروسکال والیس به‌عنوان روش آماری مورداستفاده جهت آنالیز پراکندگی دستگاه‌های میتوکندری در تخمک‌های مورد ارزیابی، استفاده شد.در مواردی که P<۰/۰۵بود، تفاوت میانگین‌ها معنی‌دار تلقی گردید.

یافته‌ها

قند خون: در این تحقیق قند خون در پایان هفته اول، دوم و سوم دوره آزمایش در سطح معنی‌داری متفاوت بود (P<۰/۰۰۱). بیشترین میزان قند خون به موش‌های دیابتی تعلق داشت. داده‌ها بیانگر این مطلب است که دریافت *آلوئه‌ورا* و انسولین در موش‌های دیابتی تا حدی از افزایش قند خون جلوگیری کرده است، اما هنوز با گروه شاهد فاصله معنی‌داری دارد.

بلوغ تخمک: بلوغ تخمک‌های استحصال‌شده ازنظر بلوغ هسته و رسیدن به مرحله متافاز II(MII) در همه گروه‌های موردمطالعه بررسی شد. نتایج به‌دست‌آمده نشان داد که نرخ بلوغ تخمک‌های استحصال‌شده از موش‌های گروه دیابتی در مقایسه با گروه شاهد و گروه شاهد دریافت‌کننده *آلوئه‌ورا* در سطح معنی‌داری کاهش یافته است.دریافت *آلوئه‌ورا* و انسولین موجب از کاهش نرخ بلوغ تخمک‌های جمع‌آوری شده از موش‌های دیابتی به‌طور موفقیت‌آمیزی ممانعت کرد.

آرایش و سازمان‌دهی دوک تقسیم و آرایش کروموزوم‌ها بر روی آن: نقایص آرایش و سازمان‌دهی دوک تقسیم میوز به‌صورت دوک چندقطبی و گسیختگی در آرایش و سازمان‌دهی دوک (تصویر ۱ A)مشاهده شدند. بررسی‌ها بیانگر افزایش میانگین نقایص آرایش و سازمان‌دهی دوک در تخمک‌های استحصال‌شده از موش‌های گروه‌های دیابتی در مقایسه با سایر گروه‌های آزمایشی بود. گروه‌های دیابتی دریافت‌کننده *آلوئه‌ورا* و انسولین نسبت به گروه شاهد و دیابتی نقایص آرایش و سازمان‌دهی دوک به ترتیب بیشتر و کمتری را نشان دادند. بین میانگین نقایص سازمان‌دهی دوک در تخمک‌های استحصال‌شده از موش‌های دیابتی دریافت‌کننده *آلوئه‌ورا* و انسولین اختلاف معنی‌داری مشاهده نشد. نتایج نشان می‌دهد که *آلوئه‌ورا* و انسولین نتوانستند میانگین نقایص آرایش و سازمان‌دهی دوک تقسیم را در تخمک‌های

Downloaded from umj.umsu.ac.ir at 12:11 +0330 on Friday February 23rd 2018

استحصال‌شده از موش‌های دیابتی در سطح گروه شاهد بهبود بخشند (جدول ۲).

نقایص کروموزومی: نقایص کروموزومی ازجمله جدانشدن کروموزوم‌ها به شیوه صحیح، باقی ماندن یک یا چند کروموزوم (تصویر D,F ۱)یا عدم قرارگیری بر صفحه متافازی دوک تقسیم (تصویر E ۱)موردبررسی قرار گرفت. مقایسه این نقایص در گروه‌های مختلف، افزایش معنی‌داری در موش‌های دیابتی نشان داد (P<۰/۰۰۵). بررسی داده‌ها حاکی از این است که نقایص کروموزومی پس از تجویز *آلوئه‌ورا* و انسولین به‌طور معنی‌داری کاهش می‌یابد اما به سطح گروه شاهد نمی‌رسد (جدول ۲).

بازآرایی فضایی دستگاه‌های میتوکندری: افزایش درصد تخمک‌های واجد الگوی تجمعی دستگاه‌های میتوکندری (تصویر A ۲) در موش‌های دیابتی در مقایسه با سایر گروه‌ها مشاهده شد. دریافت *آلوئه‌ورا* و انسولین توانست درصد این تخمک‌ها را در موش‌های دیابتی به سطح گروه شاهد برگرداند.بررسی‌های آماری تفاوت معنی‌داری در درصد الگوی تخمک‌های واجد دستگاه‌های میتوکندری با الگوی همگن (تصویر B ۲)نشان نداد، اما درصد تخمک‌های واجد دستگاه‌های میتوکندری با الگوی پری‌توبولار (تصویر C ۲)در موش‌های دیابتی در سطح معنی‌داری بیشتر از سایر گروه‌ها بود .بررسی‌های آماری حاکی از این است که دریافت *آلوئه‌ورا* و انسولین توانست درصد تخمک‌های واجد دستگاه‌های میتوکندری با الگوی پری‌توبولار را در سطح موش‌های گروه شاهد بهبود بخشند (جدول ۳).

جدول (۱): میانگین و خطای استاندارد قند خون در گروه‌های موردمطالعه

گروه	قند خون پیش از تجویزSTZ	قند خون یک هفته پس از تجویز STZ (شروع دیابتی شدن)	قند خون یک هفته پس از دیابتی شدن	قند خون دو هفته پس از دیابتی شدن	قند خون سه هفته پس از دیابتی شدن
شاهد	۱۱۳/۷۳±۶/۷۲ a	۱۱۳/۸۷±۶/۶۹ b	۱۰۴/۴۶±۴/۴۹ a	۱۰۵/۶۶±۵/۹۶ a	۱۰۷/۲۷±۴/۷۱ a
آلوئه‌ورا	۱۰۶/۸۶±۵/۲۹ a	۱۱۸/۷۱±۶/۵۳ b	۱۰۵/۷۱±۲/۸۹ a	۱۰۷/۹۲±۳/۱۷ a	۹۴/۴۳±۴/۲۲ a
دیابتی	۱۰۴/۱۱±۷/۷۸ a	۵۲۵/۷۸±۲۴/۶۵ a	۵۱۶/۳۳±۲۵/۰۵ b	۴۸۸/۸۸±۳۰/۱۰ b	۵۵۰±۲۵/۶۷ b
دیابتی+آلوئه ورا	۱۰۵±۶/۸۴ a	۵۱۷/۰۸±۱۷/۹۲ a	۳۰۹/۵۵±۱۷/۵۴ c	۲۸۶/۸۸±۲۳/۰۰ c	۳۴۷±۱۲/۳۶ c
دیابتی+ انسولین	۱۱۳/۲۲±۱۰/۰۵ a	۵۶۵/۷۸±۴۲/۷۳ a	۲۵۶/۴±۲۶/۶۹ d	۲۷۰/۰۰±۲۷/۷۴ c	۴۰۱±۱۵/۰۳ d

حروفa تا d در هر ستون نشان‌دهنده اختلاف معنی‌دار می‌باشد (P≤۰/۰۰۱).

جدول (۲): میانگین درصد اووسیت‌های بالغ طبیعی و غیرطبیعی (ناهنجاری‌های دوک تقسیم و آرایش کروموزومی) بر اساس ویژگی‌های مورفولوژیکی و ایمنوسیتوشیمی در گروه‌های موردمطالعه

گروه	شاهد	*آلوئه‌ورا*	دیابتی	دیابتی+*آلوئه‌ورا*	دیابتی+انسولین
اووسیتMII طبیعی	۹۴/۲۳±۹۵۱۴ a	۹۱/۳۷±۱/۷۷ a	۵۱/۱۱±۸/۸۹ b	۸۴/۰۵±۲/۷۲ c	۸۲/۵۹±۲/۰۱ c
اووسیت MII غیرطبیعی	۵/۷۶±۲/۱۳ a	۶/۵۶±۰/۶۱ a	۴۳/۴۵±۳/۶۲ b	۲۲/۶۶±۲/۲۸ c	۲۹/۸۱±۸/۴۹ c
نقص در آرایش کروموزومی	۳/۲۲±۱/۲۷ a	۵/۲۱±۱/۸۰ a	۳۵/۵۵±۱۵/۵۵ b	۱۰/۷۶±۰/۵۲ a	۱۲/۴۵±۲/۴۰ a
نقص در آرایش و سازمان‌دهی دوک	۳/۲۵±۱/۲۷ a	۳/۳۹±۱/۱۷ a	۲۴/۴۴±۴/۴۴ b	۱۲/۵۱±۱/۷۱ c	۱۵/۰۱±۱/۳۶ c

حروف a تا d در هر ستون نشان‌دهنده اختلاف معنی‌دار می‌باشد (P≤۰/۰۵).

جدول (۳): مقادیر میانگین درصد الگوی پراکندگی میتوکندری در اووسیت ± خطای معیار در گروه‌های موردمطالعه

الگوی پراکندگی میتوکندری گروه	تجمعی	همگن	پری‌توبولار
شاهد	۷/۱۴±۴/۱۲ a	۲۳/۲۱±۵/۵۹ a	۶۹/۶۴±۵/۴۰ a
آلوئه‌ورا	۷/۱۴±۵/۱۲ a	۲۷/۳۸±۴/۵۰ a	۶۵/۴۷±۲/۲۹ a
دیابتی	۳۰/۵۵±۲/۷۰ b	۳۸/۸۸±۵/۵۵ a	۳۰/۵۵±۴/۱۲ b
دیابتی+آلوئه ورا	۴/۵۰±۴/۵ a	۴۰/۸۱±۵/۰۸ a	۵۴/۶۸±۲/۹۰ a
دیابتی+ انسولین	۰ a	۳۳/۳۳±۰/۰ a	۶۶/۶۶±۰/۰ a

حروف a تا b در هر ستون نشان‌دهنده اختلاف معنی‌دار می‌باشد (P≤۰/۰۵).

Downloaded from umj.umsu.ac.ir at 12:11 +0330 on Friday February 23rd 2018

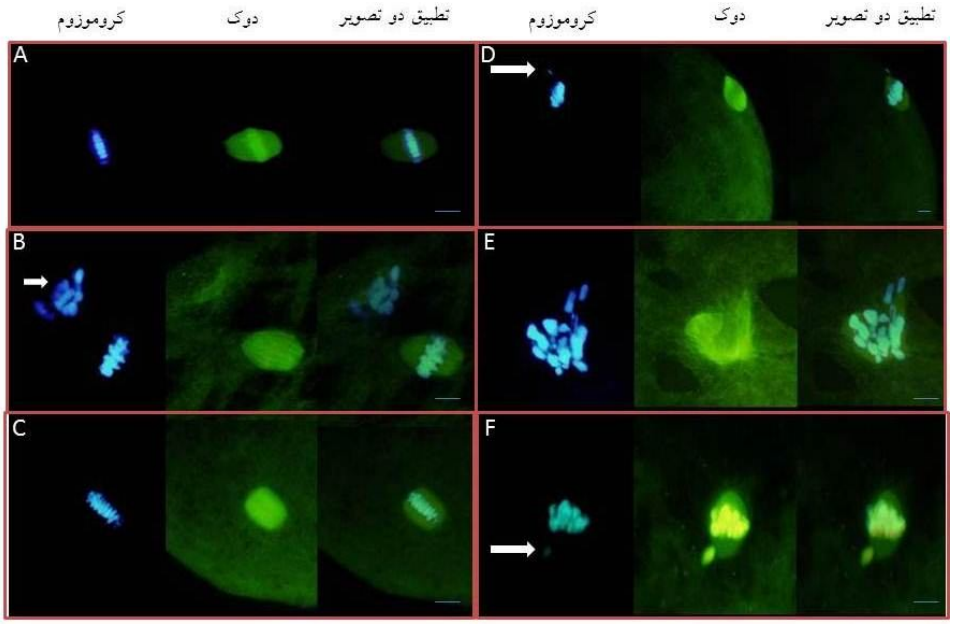

تصویر (۱): مقایسه دوک تقسیم میوز و نحوه قرار گرفتن کروموزوم‌ها بر روی آن، در تخمک موش سالم (A)، سالم دریافت‌کننده آلوئه‌ورا (B)، سالم دریافت‌کننده انسولین (C) و موش دیابتی (D، E و F). در تخمک MII آزادشده از موش‌های گروه شاهد، دوک تقسیم بشکه‌ای شکل، که کروموزوم‌ها در وسط آن، بر روی صفحه متافازی آرایش یافته‌اند، قابل‌مشاهده است (A، B و C). پیکان در تصویر B جسم قطبی را نشان می‌دهد. در تخمک MII موش دیابتی، ازهم‌گسیختگی دوک تقسیم (E) و آرایش غیرطبیعی و جدا شدن بخشی از کروموزوم‌ها (پیکان سفیدرنگ در D و F) قابل‌مشاهده می‌باشد (رنگ‌آمیزی آنتی‌بادی بتا توبولین، جهت قابل‌مشاهده شدن دوک تقسیم (سبز) و رنگامیزی hoechst، جهت قابل‌مشاهده شدن کروموزوم‌ها (آبی)، بار = ۱۰ µm).

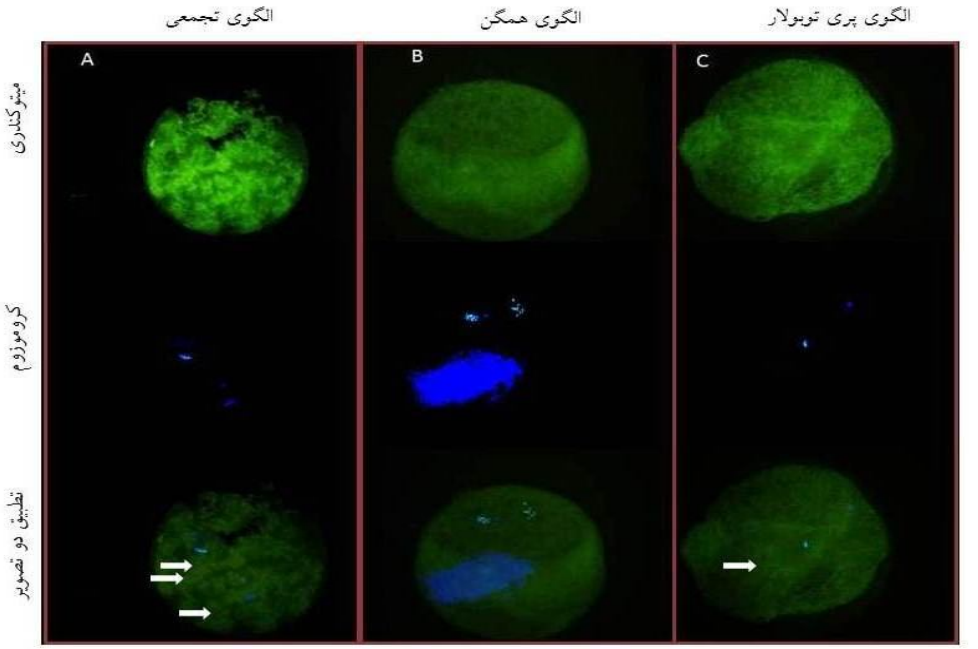

تصویر(۲): نمای میکروسکوپی الگوی پراکندگی دستگاه‌های میتوکندری و کروموزوم‌ها در تخمک‌های MII در موش‌های سالم (C) و دیابتی (A و B). شکل غیرطبیعی قرار گرفتن دستگاه‌های میتوکندری به شکل تجمعی (پیکان‌های سفیدرنگ در تصویر A) و همگن (B) در تخمک موش‌های دیابتی در مقایسه با آرایش طبیعی پری توبولار (پیکام سفیدرنگ در تصویر C) در تخمک متافاز II موش سالم قابل‌توجه می‌باشد. ضمناً موقعیت کروموزوم‌ها نیز در هر یک قابل‌مشاهده می‌باشد (رنگ‌آمیزی میتوترکر سبز جهت قابل‌مشاهده شده دستگاه‌های میتوکندری (سبز) و رنگامیزی hoechst، جهت قابل‌مشاهده شدن کروموزوم‌ها (آبی)، x ۲۰۰).

Downloaded from umj.umsu.ac.ir at 12:11 +0330 on Friday February 23rd 2018

بحث و نتیجه گیری

در سال‌های اخیر مطالعات متعددی بر روی اثربخشی گیاهان مختلف ازجمله آلوئه‌ورا بر بیماری دیابت انجام شده است، اما اثرات درمانی گیاه آلوئه‌ورا بر کیفیت تخمک و قدرت باروری آن موردبررسی قرار نگرفته است. در مطالعه حاضر مصرف ژل آلوئه‌ورا به میزان کمی موجب کاهش میزان قند خون در موش‌های کوچک آزمایشگاهی دیابتی شده است. گزارش شده که مصرف خوراکی ژل آلوئه‌ورا به میزان mg/kg ۵۰۰ در روز موجب کاهش قند خون در موش‌های صحرایی دیابتی شده توسط آلوکسان می‌گردد (۱۲). مطالعه Noorو همکاران (۲۰۰۸) و Erfani Majd و همکاران (۱۳۹۱) نشان داد که مصرف خوراکی ژل آلوئه‌ورا به میزان mg/kg ۳۰۰ قند خون را به ترتیب در موش صحرایی نر و ماده دیابتی به میزان کمی پایین می‌آورد که با یافته‌های مطالعه حاضر مطابقت دارد (۱۴ و ۱۵). آلوئه‌ورا می‌تواند با بازسازی سلول‌های بتا تخریب‌شده، یا تکثیر سلول‌های بتا باقیمانده در پانکراس (۱۴) یا افزایش ترشح انسولین از سلول‌های بتا باقیمانده در پانکراس (۱۰) موجب کاهش قند خون گردد. به‌علاوه آلوئه‌ورا می‌تواند خاصیت شبه انسولینی داشته باشد یا باعث افزایش برداشت گلوکز از بافت‌های محیطی یا مهار تولید آن از طریق گلوکونئوژنز کبدی (۱۴) و درنتیجه کاهش قند خون گردد.

در مطالعات پیشین نیز تأخیر در بلوغ تخمک در تخمک‌های موش‌های مبتلا به هر دو نوع دیابت مشاهده شده است (۱۶ و ۱۷). کاهش ۶۰ درصدی در اتصالات روزنه دار، در کمپلکس کومولوس و تخمک مشاهده شده است، که می‌تواند به‌نوبه خود از دلایل تأخیر و کاهش نرخ بلوغ و به‌علاوه کاهش کیفیت تخمک نیز شود، زیرا که با آسیب به متابولیسم انرژی، کیفیت و شایستگی بلوغ می‌وزی در تخمک کاهش می‌یابد (۱۸). مشخص‌شده که دیابت باعث کاهش قابل‌ملاحظه روند تخمک گذاری و یا قطع روند رشد فولیکولی در تخمدان می‌شود. تغییرات اعمال‌شده توسط دیابت در سطح فیزیولوژی سلول تخمک نیز قابل‌مشاهده است (۵).

یافته‌های مطالعه حاضر نشان‌دهنده تأخیر در بلوغ تخمک‌ها و کاهش نرخ بلوغ می‌وزی آن‌ها در موش‌های دیابتی است و *آلوئه‌ورا* تأثیرات سودمندی بر روند بلوغ می‌وزی در موش‌های دیابتی دارد. کاهش بلوغ تخمک در گروه‌های دیابتی می‌تواند به علت تغییرات هورمون‌های جنسی رخ دهد، درحالی‌که در گروه‌های سالم تکامل طبیعی سلول جنسی طی می‌شود (۴). محققان بر این باور هستند که شکل‌گیری دوک و ارگانیزه شدن کروماتین خصوصاً به ویژگی‌های فیزیکی، شیمیایی و اندوکرینی محیط حساس است به‌طوری که ناهنجاری‌های دوک می‌وزی مشاهده شده و کروموزوم‌ها قادر به جدا شدن صحیح نمی‌باشند (۵، ۷و۱۹). به نظر می‌رسد *آلوئه‌ورا* با کاهش نسبی قند خون توانسته تا حدی بر این مورد تأثیرات مثبت بگذارد. به‌علاوه گیاه *آلوئه‌ورا* حاوی ترکیباتی ازجمله بتا سیتواسترول و فیتواستروژنی است که استروئیدوژنز را در تخمدان و غلظت استروژن را در سرم افزایش می‌دهد (۲۰، ۲۱). همچنین اثرات مشابه عصاره گیاه *آلوئه‌ورا* با FSH، بر تخمدان مشاهده شده است (۲۲). بنابراین عصاره این گیاهی تواند موجب افزایش رشد و تکامل فولیکول‌های تخمدانی و متعاقباً افزایش ترشح استروژن از سلول‌های فولیکولی، جلوگیری از آترزی فولیکولی و متعاقباً افزایش کیفیت تخمک در گروه موش‌های دیابتی دریافت‌کننده *آلوئه‌ورا* شود.

مطالعه ایمنوسیتوشیمیایی تخمک‌های استحصال‌شده از موش‌های پنج گروه آزمایشی، نشان داد که دیابت مادری موجب القای به‌هم‌ریختگی (دیس‌ارگانیزاسیون) دوک و عدم آرایش صحیح کروموزوم‌ها در تخمک می‌شود که با یافته‌های Qiang و همکاران همخوانی دارد. این واقعیت می‌تواند موجب افزایش ناباروری تخمک‌های دیابتی گردد (۷).

در این مطالعه بررسی بازآرایی فضایی دستگاه‌های میتوکندری در طی بلوغ می‌وزی، افزایش معنی‌دار درصد تخمک‌های واجد الگوی تجمعی دستگاه‌های میتوکندری را در تخمک‌های موش‌های دیابتی نشان داد. نتایج حاکی از اثربخشی *آلوئه‌ورا* و انسولین در جلوگیری از تجمع این دستگاه‌ها در تخمک‌های موش‌های دیابتی می‌باشد. همچنین در تخمک‌های موش‌های دیابتی، دریافت *آلوئه‌ورا* و انسولین، توانستند درصد پراکندگی سلول‌های تخمک واجد دستگاه‌های میتوکندری با الگوی پری‌توبولار را به سطح گروه شاهد برگردانند. Qiang و همکاران (۲۰۰۹) اظهار کردند که الگوی توزیع میتوکندری‌ها در طی بلوغ می‌وزی در تخمک‌های موش‌های دیابتی نامنظم است، به‌علاوه درصد تجمع این اندامک‌ها هم در تخمک‌های مرحله GV و هم در تخمک‌های مرحله MII در موش‌های دیابتی، در مقایسه با گروه شاهد بیشتر گزارش شده است. این امر با افزایش عدم انسجام دوک تقسیم و آرایش صحیح کروموزوم‌ها بر روی آن در تخمک موش‌های دیابتی همراه می‌باشد (۷) که با یافته‌های مطالعه حاضر مطابقت دارد. تیمار سلول‌های PC12با *آلوئه‌ورا* نیز نشان داد که آسیب میتوکندریایی القاء شده با سدیم آزید، تحت تأثیر این گیاه بهبود می‌یابد و *آلوئه‌ورا* می‌تواند حیات سلول‌هایی را که در معرض سدیم آزید قرارگرفته‌اند، افزایش دهد. همچنین *آلوئه‌ورا* از ساختار و عملکرد دستگاه‌های میتوکندری در مغز موش صحرایی محافظت می‌کند (۲۱). مشخص شده که ترکیب امودین موجود در *آلوئه‌ورا*،

Downloaded from umj.umsu.ac.ir at 12:11 +0330 on Friday February 23rd 2018

موجب افزایش ظرفیت میتوکندری در جهت تولید ATP، ترکیبات آنتی‌اکسیدانی و همچنین حساسیت به آسیب رپرفیوژن بافتی-ایسکمی در قلب موش صحرایی می‌شود (۲۳). ترکیباتی ازجمله ویتامین E و C، ترکیبات فنولی، ساپونین به‌عنوان آنتی‌اکسیدان در *آلوئه‌ورا* وجود دارد که می‌تواند مسئول اثرات مهاری بر استرس اکسیداتیو ناشی از تشکیل رادیکال‌های آزاد اکسیژن متعاقب دیابت(۲۳) و درنتیجه مسئول بخشی از اثرات محافظتی آن بر کیفیت تخمک موش‌های دیابتی باشد.

به‌طورکلی نتایج مطالعه حاضر نشان می‌دهد که عصاره ژل تجزیه‌وتحلیل آماری: داده‌های کمی به‌دست‌آمده با استفاده از آزمون تحلیل واریانس یک‌طرفه (ANOVA) و پس‌آزمون LSD از نسخه شماره ۲۰ نرم‌افزار آماریSPSSمورد تجزیه‌وتحلیل قرار گرفت و درنهایت نتایج به‌صورت میانگین ± خطای استاندارد از میانگین (SEM) گزارش شد. از آزمون کروسکال والیس به‌عنوان روش آماری مورداستفاده جهت آنالیز پراکندگی دستگاه‌های میتوکندری در تخمک‌های مورد ارزیابی، استفاده شد.در مواردی که P<۰/۰۵بود، تفاوت میانگین‌ها معنی‌دار تلقی گردید.

آلوئه‌ورا می‌تواند هیپرگلایسمی ایجادشده در اثر دیابت را تا حدودی تعدیل نماید. همچنین *آلوئه‌ورا* می‌تواند تا حدودی کیفیت و تخمک‌ها را در موش‌های دیابتی افزایش دهد. این ماده می‌تواند درصد سلول‌های تخمک آماده باروری را بالابرده و تأثیر دیابت بر تأخیر بلوغ این سلول‌ها را کاهش دهد.این نقایص در تخمک به دو روش می‌تواند به جنین آینده انتقال پیدا کند: در درجه اول، توسط نقایص دوک تقسیم و کروموزوم‌ها، که احتمالاً به دلیل تغییرات غیرطبیعی در ساختار و پراکندگی دستگاه‌های میتوکندری روی می‌دهد و می‌تواند منجر به آنوپلوئیدی در جنین شود. در درجه دوم، تغییرات در دستگاه‌های میتوکندری در تخمک که به جنین انتقال می‌یابد. بنابراین به دلیل نقش میتوکندری در تأمین انرژی سلول، رشد و تکوین جنین نیز تحت تأثیر قرار می‌گیرد. نقص در عملکرد دستگاه‌های میتوکندری و نقایص می‌وزی در سلول‌های تخمک، احتمالاً با مشکلات تولیدمثلی در موش و همچنین زنان مبتلا به دیابت تیپ Iارتباط تنگاتنگی دارد. با توجه به تأثیر *آلوئه‌ورا* در تصحیح این نواقص، یافته‌های مطالعه حاضر می‌تواند پیامدهای بالینی برای بهبود کیفیت تخمک به‌دست‌آمده از زنان دیابتی داشته باشد، که البته استفاده از این نتایج به تحقیقات گسترده‌تر انسانی نیاز دارد.

References:

1. Nelson RW. The text book of veterinary internal medicin disease of the Dog and Cat. 6th ed. Toronto: Saunders; 2005.P. 1563-91.
2. Wyman A, Pinto AB, Sheridan R, and Moley KH. One-cell zygote transfer from diabetic to nondiabetic mouse results in congenital malformations and growth retardation in offspring. Endocrinology 2008; 149(2): 466-9.
3. Garris DR, Garris BL. Diabetes (db/db) mutation-induced ovarian involution: progressive hypercytolipidemia. Exp Biol Med (Maywood) 2003;228(9):1040–50.
4. Garris DR, Foreman D. Follicular growth and atresia during the last half of the luteal phase of the guinea pig estrous cycle: Relation to serum progesterone and estradiol levels and utero-ovarian blood flow. Endocrinology 1984; 115: 73-7.
5. Colton SA, Pieper GM, Downs SM. Altered meiotic regulation in oocytes from diabetic mice. Biol Reprod 2002;67(1):220–31.
6. Chang AS, Dale AN, Moley KH. Maternal diabetes adversely affects preovulatory oocyte maturation, development, and granulosa cell apoptosis. Endocrinology 2005;146(5):2445–53.
7. Qiang W, Ratchford AM, Chi MY, Schoeller E, Frolova A, Schedl T, et. al. Maternal Diabetes Causes Mitochondrial Dysfunction and Meiotic defects in murine oocytes. Molecular Endocrinology 2009; 23(10): 1603-12.
8. Ferreira EM, Vireque AA, Adona PR, Meirelles FV, Ferriani RA, Navarro PAAS. Cytoplasmic maturation of bovine oocytes: Structural and biochemical modifications and acquisition of developmental competence, Theriogenology 2009; 71: 836-48.
9. Van Blerkom J. Mitochondria in human oogenesis and preimplantation embryogenesis: engines of

Downloaded from umj.umsu.ac.ir at 12:11 +0330 on Friday February 23rd 2018

metabolism, ionic regulation and developmental competence. Reproduction 2004;128(3):269–80.

10. Rajasekaran S, Ravi K, Sivagnanam K, Subramanian S. Beneficial effects of aloe vera leaf gel extract on lipid profile status in rats with streptozotocin diabetes. Clin Exp Pharmacol Physiol 2006;33(3):232–7.
11. Davis RH, Leitner MG, Russo JM. Aloe vera. A natural approach for treating wounds, edema, and pain in diabetes. J Am Podiatr Med Assoc 1988;78(2):60–8.
12. Bolkent S, Akev N, Ozsoy N, Sengezer-Inceli M, Can A, Alper O, et al. Effect of Aloe vera (L.) Burm. fil. leaf gel and pulp extracts on kidney in type-II diabetic rat models. Indian J Exp Biol 2004;42(1):48–52.
13. Hosseinifar S, Erfanimajd N, Morovvati H, Najafzadeh H. Aloe Vera Gel Protects Ovarian Structure in Diabetic Rat, American-Eurasian. J Toxicol Sci 2011; 3 (3): 197-203.
14. Noor A, Gunasekaran S, Soosai MA, Vijayalakshmi MA. Antidiabetic activity of Aloe vera and histology of organs in streptozotocin-induced diabetic rats. Current Sci Assoc 2008; 94: 1070-6.
15. Erfani Majd N, Bahrami M. Najafzadeh, H, Morovati H. The protective effect of aloe vera on histological and histometrical structure of diabetic rat testis. Sci Res Iran Veterinary J 2013;9(2):78–87.
16. Podesta F, Romeo G, Liu WH, Krajewski S, Reed JC, Gerhardinger C, et. al. Bax is increased in the retina of diabetic subjects and is associated with pericyte apoptosis in vivo and in vitro. Am J Pathol 2000; 156: 1025–32.
17. Romeo G, Liu WH, Asnaghi V, Kern TS, Lorenzi M. Activation of nuclear factor-κB induced by diabetes and high glucose regulates a proapoptotic program in retinal pericytes. Diabetes 2002; 51: 2241-8.
18. Aimee S, Chang A, Dale A and Moley KH. Maternal Diabetes Adversely Affects Preovulatory Oocyte Maturation, Development, and Granulosa Cell Apoptosis. Endocrinology 2005; 146(5): 2445–53.
19. Cheng PP, Xia J, Wang HL, Chen JB, Wang FY, Zhang Y, et. al. Islet transplantation reverses the effects of maternal diabetes on mouse oocytes. Reproduction 2011; 141: 417-24.
20. Telefo PB, Moundipa FM, Tchouanguep FM. Inductive effect of the leaf mixture extract of Aloe buettnei, Justicia insularis, Dicliptera verticillata and Hibiscus macranthus on in vitro production of estradiol. J Ethnopharmacol 2004; 91(2): 225-30.
21. Wang Y, Cao L, Du G. Protective effects of Aloe vera extract on mitochondria of neuronal cells and rat brain. Zhongguo Zhong Yao Za Zhi 2010;35(3):364–8.
22. Rengin K, Gullan A. Investigation of the effects of Aloe barbadensis on rat ovaries J Med Food 2009; 2(6): 1393-7.
23. Sivagnanam S, and Subramanian KS. Antioxidant effect of Aloe vera gel extract in streptozotocin-induced diabetes in rats. Pharmacolo Report 2005; 57(1): 90-6.

Original Article

MORPHOMETRIC AND IMMUNOCYTOCHEMICAL STUDY OF OOCYTE MATURATION AND QUALITY OF DIABETIC MICE FOLLOWING ALOE VERA ADMINISTRATION

Mahsa Afrough[1], Naeem Erfani Majd[2], Hossein Najafzadeh Varzi [3]*

Received: 20 Feb, 2016; Accepted: 24 Apr, 2016

Downloaded from umj.umsu.ac.ir at 12:11 +0330 on Friday February 23rd 2018

Abstract

Background & Aims: Diabetes mellitus is a metabolic disease which causes congenital anomalies and misabortion in females. Decrease in follicle growth and maturation and quality of oocytes occur in type 1 diabetes. The antidiabetic effect of Aloe vera is reported by several investigators. In this study, the effects of Aloe vera gel on diabetic mice oocyte were examined.

Materials & Methods: First, 25 mice were randomly divided into five groups including: control group (normal saline), Aloe vera group (350 mg/kg/day, by gavage), diabetic group (single dose of 190 mg/kg streptozotocin, IP), diabetic receiving Aloe vera (350 mg/kg/day, by gavage), and diabetic receiving insulin (1 IU/day, SC). All animals were superovulated after 3 weeks. Ovulated oocytes were collected from oviduct. Oocyte nuclear maturation and mitochondrial redistribution were investigated by microscopy and immunocytochemical methods.

Results: Diabetes led to a significant increase in spindle defects, chromosome misalignmentm, and mitochondrial redistribution changes ($P<0.05$). Aloe vera and insulin administration decreased these defects significantly ($P<0.05$). Maturation rate decreased in diabetic mice, but Aloe vera and insulin administration prevented the decrease significantly ($P<0.05$).

Conclusion: The results show that diabetes damages oocyte maturation process and reduces maturation rate and oocyte quality which can cause infertility or subfertility, but Aloe vera administration reduced these defects significantly.

Keywords: Diabetes, Aloe vera, Mitochondria, Oocyte, Mice

Address: Shahid Chamran University of Ahvaz, Veterinary Faculty, Department of Histology
Tel: +986133332041
Email: m.afrough@gmail.com

SOURCE: URMIA MED J 2016: 27(3): 186 ISSN: 1027-3727

[1] *PhD, Department of Histology, Faculty of Veterinary Medicine, Shahid Chamran University of Ahvaz, Ahvaz, Iran(Corresponding Author)*
[2]*Professor, Department of Histology, Faculty of Veterinary Medicine, Shahid Chamran University of Ahvaz, Ahvaz, Iran*
[3]*Professor, Department of Pharmacology, Faculty of Veterinary Medicine, Shahid Chamran University of Ahvaz, Ahvaz, Iran*