

## بررسی تأثیر عصاره آبی - الکی زنجبیل بر ناهنجاری‌های القاشده توسط الکل در بافت عضله‌ی قلبی رت

میترا زره‌پوش<sup>۱</sup>، محمدحسن خادم انصاری<sup>۲</sup>، فاطمه خردمند<sup>۳</sup>، علیرضا شیرپور<sup>۴\*</sup>

تاریخ دریافت ۱۳۹۴/۰۹/۱۵ تاریخ پذیرش ۱۳۹۴/۱۱/۲۰

### چکیده

**پیش‌زمینه و هدف:** مصرف اتانول سبب ایجاد ناهنجاری‌های قلبی و عروقی متعددی می‌شود که مکانیسم یا مکانیسم‌های احتمالی آن هنوز به‌خوبی شناخته نشده است. در این مطالعه تأثیر عصاره زنجبیل بر استرس اکسیداتیو و پرولیفراسیون القاشده به‌وسیله‌ی اتانول موردبررسی قرار می‌گیرد. **مواد و روش کار:** ۲۴ سر موش صحرایی نر نژاد ویستار به ۳ گروه مساوی: کنترل، اتانول (۴/۵ گرم به ازای هر کیلوگرم وزن بدن، گاواژ) و گروه اتانول درمان شده با عصاره زنجبیل (۵۰ میلی‌گرم عصاره و همان اندازه اتانول)، تقسیم شدند. ۴۲ روز بعد از درمان موش‌ها تحت بی‌هوشی کشته و نمونه بافت بطن چپ جدا شد و مقادیر OHdG- و میزان پرولیفراسیون سلولی اندازه‌گیری شد. **یافته‌ها:** نتایج این مطالعه نشان داد که میزان 8-OHdG و همچنین میزان پرولیفراسیون سلول‌های عضله‌ی قلبی در گروه اتانول نسبت به گروه کنترل افزایش معنی‌داری دارد. گروه کنترل با گروه زنجبیل تفاوت معنی‌داری نداشتند. **بحث و نتیجه‌گیری:** مصرف این یافته‌ها نشان می‌دهد که عصاره زنجبیل تغییرات ایجادشده در بافت قلب را به‌صورت معنی‌داری بهبود داده و این اثر ممکن است ناشی از خاصیت آنتی‌اکسیدانسی و ضدالتهابی زنجبیل باشد. **کل واژگان:** زنجبیل، اتانول، 8-OHdG، پرولیفراسیون سلولی

مجله پزشکی ارومیه، دوره بیست و ششم، شماره دوازدهم، ص ۱۱۰۱-۱۰۹۵، اسفند ۱۳۹۴

آدرس مکاتبه: ارومیه، دانشگاه علوم پزشکی ارومیه، دانشکده پزشکی، تلفن: ۰۴۴-۳۲۷۷۰۹۸۰

Email: ashirpoor@yahoo.com

### مقدمه

دیگر انجام شده‌اند، نشان می‌دهند که اتانول عوارض سوء خود را بیشتر از طریق استرس اکسیداتیو و القا التهاب، اعمال می‌کند (۲، ۵). مطالعات قبلی ما نشان داد که مصرف اتانول سبب افزایش فشارخون، افزایش پراکسیداسیون لیپیدی و اکسیداسیون پروتئینی و تغییر پروفایل چربی‌ها و ارتشاح لکوسیت‌ها به بافت قلب و عروق کرونر می‌شود. مصرف اتانول سبب پرولیفراسیون سلول‌های آنورت و عروق کرونر نیز می‌شود. علاوه بر این‌ها مصرف اتانول سبب افزایش میزان هموسیستئین در بافت قلبی می‌شود (۶). همه‌ی این عوامل از ریسک فاکتورهای اصلی بیماری‌های قلبی و عروقی است. همچنین مطالعات قبلی که توسط گروه ما و دیگران انجام شده است نشان دادند که مصرف آنتی‌اکسیدانت‌های مختلف از جمله ویتامین E و ملاتونین سبب کاهش یا از بین رفتن عوارض سوء ناشی از مصرف

سوء مصرف الکل یکی از پرهزینه‌ترین مشکلات در دنیا است (۱) برخی مطالعات دریافته‌اند که مصرف اتانول خطر فشارخون و بیماری قلبی - عروقی را از طریق پیشرفت آترواسکلروز افزایش می‌دهد (۲). مصرف بلندمدت مشروبات الکل عاملی برای ایجاد بیماری‌های قلبی عروقی همچون افزایش فشارخون، تشکیل پلاک آترواسکلروزیس و افزایش مرگ‌ومیر، اختلال در عملکرد عضله قلبی، ایجاد آریتمی‌های قلبی، انفارکتوس عضله قلبی، اختلال شریان‌های کرونر، افزایش احتمال حملات قلبی و نیز مرگ ناگهانی می‌باشد (۳، ۴). مکانیسمی که توسط آن، اتانول اثر سوء خود را بر عملکرد سیستم قلب و عروق اعمال می‌کند، به‌خوبی شناخته نشده است؛ اما کارهایی که توسط گروه ما در ارتباط با اثرات الکل بر عملکرد قلب و عروق و یا اندام‌های

<sup>۱</sup> کارشناس ارشد بیوشیمی بالینی، گروه بیوشیمی، دانشکده پزشکی، دانشگاه علوم پزشکی ارومیه، ارومیه، ایران

<sup>۲</sup> استاد بیوشیمی بالینی، گروه بیوشیمی، دانشکده پزشکی، دانشگاه علوم پزشکی ارومیه، ارومیه، ایران

<sup>۳</sup> استادیار بیوشیمی بالینی، گروه بیوشیمی، دانشکده پزشکی، دانشگاه علوم پزشکی ارومیه، ارومیه، ایران

<sup>۴</sup> دانشیار فیزیولوژی پزشکی، گروه فیزیولوژی، دانشکده پزشکی، دانشگاه علوم پزشکی ارومیه، ارومیه، ایران (نویسنده مسئول)

اتانول می‌شود (۵، ۷). خاصیت اکسیداتیو اتانول از یک طرف و اثرات مفید آنتی‌اکسیدانت‌ها در کاهش عوارض سوء‌مصرف اتانول از طرف دیگر، ما را بر این داشت که در این مطالعه تأثیر آنتی‌اکسیدانت گیاهی زنجبیل را بر آسیب اکسیداتیو DNA سلول‌های قلبی ونیز پرولیفراسیون سلول‌های عضله قلبی که به‌وسیله مصرف اتانول حاصل می‌شوند مورد بررسی مجدد قرار دهیم.

## مواد و روش‌ها

در این مطالعه تمام آزمایشات بر اساس قرارداد هلسینکی و منشور اخلاقی دانشگاه علوم پزشکی ارومیه بر روی مدل حیوانی انجام شد.

از بخش حیوانات آزمایشگاهی دانشکده پزشکی ارومیه ۲۴ سر موش صحرایی نر نژاد ویستار با میانگین وزنی  $10 \pm 220$  گرم تهیه گردید. چند روز قبل از شروع آزمایش، به‌منظور سازگاری با محیط در حیوان‌خانه‌ی دانشکده پزشکی ارومیه نگهداری شدند. آزمایشگاه دارای شرایط بادوره نوری ۱۲ ساعت روشنایی و ۱۲ ساعت تاریکی و درجه حرارت محیط  $23 \pm 22$  درجه سانتیگراد بود. موش‌ها به‌صورت تصادفی به سه گروه ۸ تایی تقسیم شدند: ۱- گروه کنترل (آب معمولی دریافت کردند)، ۲- اتانول (مرک آلمان) (روزانه ۴/۵ گرم اتانول به ازاء هر کیلوگرم وزن بدن به‌صورت محلول در آب ۲۰ درصد وزن به حجم از طریق گاوژ دریافت کردند) و ۳- اتانول درمان شده با زنجبیل (روزانه همراه با همان مقدار اتانول ۵۰ mg عصاره زنجبیل به ازای هر کیلوگرم وزن بدن از طریق گاوژ دریافت کردند).

## روش تهیه عصاره هیدروالکی زنجبیل:

ریشه زنجبیل با منشاء چینی از ادویه فروشی‌های شهر ارومیه خریداری شد. پس از پودر کردن ریزوم زنجبیل، عصاره الکی آن با استفاده از الکل اتیلیک ۹۰ درصد به نسبت ۱ به ۳ تهیه گردید. برای این منظور ۱ کیلوگرم پودر زنجبیل با ۳ لیتر اتانول مخلوط شد و بعد از ۴۸ ساعت مایع بالایی که حاوی عصاره زنجبیل به‌صورت محلول در اتانول بود جدا و سپس به‌وسیله دستگاه روتاری، الکل آن تبخیر و عصاره زنجبیل حاصل شد.

پس از اتمام دوره‌ی ۶ هفته‌ای درمان، موش‌ها به‌وسیله‌ی هیدرات کلراید ۱۰ درصد (۵ cc) به ازای هر ۱۰۰ گرم وزن بدن) بی‌هوش شدند، قفسه‌ی سینه‌باز شده و قلب‌های حیوانات بعد از جدا شدن با سرم فیزیولوژیک خنک شستشو داده شدند تا خون و مواد اضافی کاملاً پاک شود و بطن چپ قلبی جدا و ۱/۳ آن در فرمالین ۱۰ درصد نگهداری شد و ۲/۳ باقیمانده بطن چپ برای انجام

## هموژنه کردن بافت:

برای هموژنه کردن بافت‌ها از روش پوتر استفاده شد. بدین منظور پس از ریزریز کردن بافت بطنی جداشده، آن را در بافر فسفات با  $pH=7/4$  با نسبت بیست درصد (W/V) به‌وسیله‌ی دستگاه اتو هموژنایزر (IKA-Germany) هموژنه کرده و سپس به مدت ۴۰ ثانیه به‌وسیله‌ی دستگاه التراسونیک (BANDELIN-Germany) تحت تأثیر امواج ماوراء صوتی قرار دادیم تا سلول‌ها به‌طور کامل لیز و از هم جدا شوند. به‌منظور جلوگیری از تخریب بافت و آنزیم‌ها همه‌ی این مراحل در چرخه یخی صورت گرفت. سپس نمونه‌های هموژنه را در دمای چهار درجه سلسیوس به مدت پانزده دقیقه با دور ده هزار در دقیقه به‌وسیله‌ی سانتریفیوژ یخچال‌دار (Eppendorf-Germany) سانتریفیوژ کردیم و مایع بالایی جمع‌آوری و در یخچال با دمای منفی هشتاد درجه سلسیوس به‌منظور سنجش پارامتر بیوشیمیایی نگه‌داری شد.

## میزان ۸ - هیدروکسی ۲ - دنوکسی گوانوزین (8-OHdG):

میزان 8-OHdG در مایع حاصل از بافت قلبی به‌وسیله‌ی کیت و به روش الیزا (Cusabio, China) مورد اندازه‌گیری قرار گرفت. این آزمایش بر اساس تکنیک مستقیم ساندویچ به‌صورت فاز جامد آنزیم ایمنواسی، انجام شد. بعد از اینکه آنتی‌بادی مخصوص 8-OHdG در میکروپلیت ریخته شده، نمونه‌ها و استانداردها نیز داخل ویال‌ها ریخته شدند و 8-OHdG موجود به آنتی‌بادی وصل شد. بعد از برداشتن مواد باند نشده،  $100 \mu l$  Biotin-antibody مخصوص برای 8-OHdG به ویال‌ها اضافه شد بعد از آنکوبه کردن و شستن با بافر شستشو،  $100 \mu l$  HRP-avidin به ویال‌ها اضافه شد. آنکوباسیون و شستن مجدد ویال‌ها مجدداً آنکوبه شدند یک مرحله شست‌وشو انجام گرفت و  $100 \mu l$  TMB به ویال‌ها اضافه شد. بعد از آنکوبه‌ی مجدد،  $50 \mu l$  ماده‌ی محلول موجود در کیت به ویال‌ها اضافه شد. تغییر رنگ نمونه‌ها متناسب با میزان 8-OHdG باند شده بود. بعد از ثابت شدن رنگ، رنگ ایجادشده در طول موج ۴۵۰ nm خوانده شد و با استفاده از منحنی استاندارد موجود در کیت مقادیر نمونه‌ها تعیین شد و بر حسب ng/ml بیان شد.

## پرولیفراسیون سلولی:

رنگ‌آمیزی PCNA: (Proliferating Cell Nuclear

Antigen)

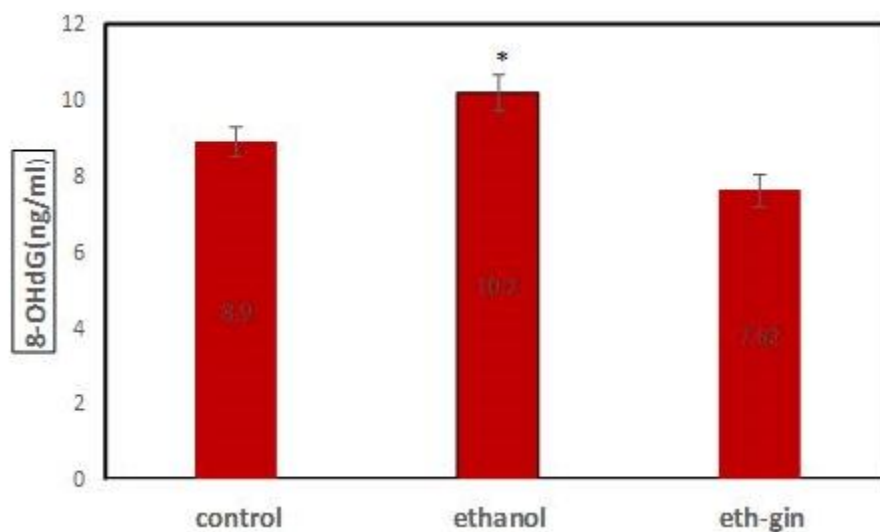
برش‌های بافتی (به ضخامت  $4\mu\text{m}$ ) از تکه‌های بطنی غوطه‌ور در پارافین تهیه شد. سپس ابتدا با فروردن آن‌ها در گزیل و بعد از آن آبدهی مجدد آن‌ها توسط پاساژ اتانولی تدریجی و سرانجام شست‌وشو در بافر تریس، پارافین زدایی شدند. سپس سطح بافت‌ها با آنتی‌بادی PCNA (Dako Denmark A/S, Denmark) به شکل کامل پوشانده شد و نمونه‌ها به مدت سی دقیقه در دمای اتاق قرار داده شد. دو بار به مدت پنج دقیقه با بافر TBS شسته و آنتی‌بادی ثانویه را اضافه کردیم و به مدت سی دقیقه در دمای اتاق قراردادیم. برش‌ها مجدداً با بافر TBS برای پنج دقیقه دوبار مورد شست‌وشو قرار گرفتند. بعد از این مرحله سطح بافت‌ها ۱۰ دقیقه با محلول کروموژن در دمای اتاق پوشانده شدند. بعد از شست‌وشو، با هماتوکسیلین به‌عنوان رنگ زمینه، رنگ کرده و بعد مرحله آبگیری با گزیل و در نهایت لامل‌گذاری انجام گرفت. بعد از اتمام رنگ‌آمیزی و تهیه لام‌ها، لام‌ها با میکروسکوپ نوری مورد مطالعه قرار گرفتند. از نمونه‌ها عکسبرداری شده و سپس هر کدام از نمونه‌ها در برنامه‌ی فتوشاپ مورد بررسی قرار گرفتند به این ترتیب که از هر کدام از نمونه‌ها بعد از باز کردن در برنامه‌ی فتوشاپ به‌صورت تصادفی چند برش به ابعاد تقریبی ۳ در ۴ ایجاد کرده و تعداد کل سلول‌ها را در

هر کدام از برش‌ها می‌شماریم سپس تعداد سلول‌ها با PCNA مثبت که هسته در این سلول‌ها به رنگ قهوه‌ای در می‌آید را شمارش کرده و درصد گرفتیم. این کار بر روی تمامی لام‌ها تکرار شد و میانگین داده‌های مربوط به هر لام به‌عنوان یک داده در نظر گرفته شد و سپس به‌صورت درصد بیان شد. معیار برای میزان پرولیفراسیون به این شکل است که اگر درصد میوسیت‌های با PCNA مثبت ۵ درصد و کم‌تر از ۵ درصد باشد به‌عنوان حالت طبیعی در نظر گرفته می‌شود، بین ۵ درصد تا ۲۵ درصد حالت خفیف از پرولیفراسیون، بین ۲۵ درصد تا ۵۰ درصد به‌عنوان حالت خفیف تا متوسط، بین ۵۰ درصد تا ۷۵ درصد حالت متوسط تا شدید پرولیفراسیون سلولی و بین ۷۵ درصد تا ۱۰۰ درصد به‌عنوان حالت شدید پرولیفراسیون سلول‌های بافت قلب در نظر گرفته شد (۵)

## یافته‌ها

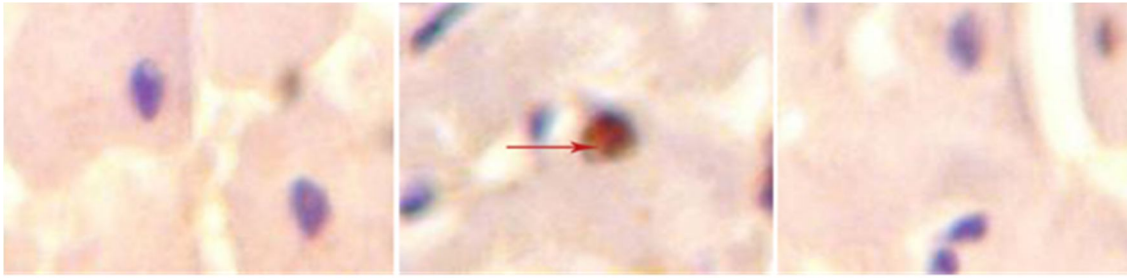
۱- هیدروکسی ۲- دئوکسی گوانوزین (8-OHdG):

غلظت 8-OHdG در نمونه بافت عضله قلبی در گروه اتانول نسبت به گروه کنترل افزایش معنی‌داری داشت ( $P < 0.00$ ). مصرف زنجبیل همراه با اتانول سبب کاهش معنی‌دار غلظت 8-OHdG نسبت به گروه اتانول شد ( $P < 0.00$ )؛ اما میزان آن در گروه دریافت کننده‌ی زنجبیل نسبت به گروه کنترل تفاوت معنی‌داری نداشت ( $P < 0.07$ ) (نمودار ۱).



نمودار (۱): تغییرات مقدار 8-OHdG در گروه‌های مورد مطالعه ۴۲ روز بعد از درمان روزانه الکل عصاره زنجبیل (N=8)

\*نشان دهنده اختلاف معنی‌دار با  $P < 0.05$



**شکل (۱):** رنگ‌آمیزی ایمونوهیستوشیمیایی بافت قلبی با استفاده از آنتی ژن پرولیفراسیون هسته سلولی (PCNA) نشان داد که سلول‌های بافت قلب در گروه دریافت قلب در گروه دریافت کننده اتانول به صورت معنی‌داری نسبت به گروه اتانلو دچار پرولیفراسیون شده‌اند. مصرف عصاره زنجبیل به صورت معنی‌داری میزان پرولیفراسیون سلول‌های قلبی را نسبت به گروه اتانول کاهش داد. بزرگنمایی ۴۰۰.

سلول‌های پرولیفره شده ( ← )

### پرولیفراسیون سلولی:

نتایج رنگ‌آمیزی PCNA ۱:

بررسی میکروسکوپی سلول‌های بافت عضله قلبی که به روش ایمونوهیستوشیمی و با PCNA رنگ‌آمیزی شده بود نشان داد که درصد سلول‌های پرولیفره شده (PCNA - positive) در عضله قلبی گروه‌های کنترل، اتانول و اتانول-زنجبیل به ترتیب ۶ درصد، ۴۵ درصد، ۱۰ درصد است. پرولیفراسیون سلولی در گروه اتانول (45±2%) نسبت به گروه کنترل (6±2%) افزایش معنی‌داری داشت (p<0.002). در حالی که در گروه اتانول-زنجبیل درصد پرولیفراسیون سلولی (10±3%) نسبت به گروه اتانول کاهش معنی‌داری را نشان داد. تفاوت آماری معنی‌داری بین گروه اتانول-زنجبیل و گروه کنترل از نظر درصد پرولیفراسیون سلولی (PCNA - positive) وجود نداشت (شکل ۱).

پس از جمع‌آوری داده‌ها از گروه‌های مختلف، با استفاده از آنالیز واریانس و تست آماری Tukey به کمک برنامه SPSS، داده‌ها آنالیز شدند. نتایج به صورت MEAN±SE بیان شدند.

### بحث و نتیجه‌گیری

هدف از این مطالعه، بررسی تأثیر اثرات مهارتی یا تخفیف‌دهندگی عصاره آبی الکی زنجبیل بر تغییرات بیوشیمیایی ایجاد شده در قلب توسط الکل بود. نتیجه مطالعه ما نشان داد که مصرف اتانول سبب افزایش معنی‌داری در میزان 8-OhdG در مقایسه با گروه کنترل شد. ضمناً بافت عضله قلبی موش‌های صحرائی که اتانول دریافت می‌کردند دچار پرولیفراسیون متوسط سلول‌های عضله قلبی شدند. مصرف عصاره آبی الکی زنجبیل سبب از بین بردن پرولیفراسیون سلولی و کاهش میزان 8-OhdG در مقایسه با گروه دریافت کننده اتانول شد. در مورد تأثیر اتانول بر ساختمان و عملکرد قلب نظرات مختلفی وجود دارد گرچه بعضی از مطالعات نشان دهنده اثرات مفید اتانول بر بعضی از پارامترهای قلبی و

عروقی است (۸-۱۰). ولی مطالعاتی که در سالهای اخیر و مخصوصاً به وسیله‌ی گروه ما صورت گرفت، نشان دادند که مصرف اتانول از طرق مختلف سبب آسیب عملکردی و ساختاری بافت قلب می‌شود به‌طوری‌که در مطالعات انجام شده توسط گروه ما مصرف اتانول سبب افزایش فشار سیستولی، فشار دیاستولی، فشار متوسط شریانی، فشار نبض و همچنین سبب افزایش عوامل التهابی که در ایجاد آترواسکلروز نقش دارند مانند مولکول چسباننده داخل سلولی (I-ICAM) و مولکول چسباننده‌ی عروقی (VCAM-1) شد. این مواد که در حقیقت جزو مواد التهابی محسوب می‌شوند سبب چسبندگی شدن آندوتلیال عروق نسبت به لکوسیت‌ها و نفوذپذیری دیواره عروق نسبت به لکوسیت‌ها و ارتشاح آن‌ها به بافت قلب و عروق می‌شوند (۲). همچنین مطالعه‌ی دیگری که توسط گروه ما انجام شد نشان داد که مصرف مزمن اتانول سبب پرولیفراسیون سلول‌های عضله‌ی صاف عروق کرونر و آئورت، افزایش فاکتورهای التهابی مثل CRP و IL-6، TNF- $\alpha$  و همچنین افزایش پرواکسیداسیون لیپیدی و اکسیداسیون پروتئینی که به‌عنوان دو عامل اساسی در تولید رادیکال‌های آزاد شناخته می‌شوند؛ شد (۵). ضمناً مطالعات ما و دیگران نشان داد که مصرف آنتی‌اکسیدانت‌هایی مثل ویتامین E و ملاتونین علاوه بر اینکه از ایجاد استرس اکسیداتیو و التهاب در بافت قلب جلوگیری می‌کنند سبب بهبود عوارض ساختاری و عملکردی القا شده توسط اتانول در بافت قلبی نیز می‌شوند. با توجه به این مطالب، به نظر می‌رسد که استرس اکسیداتیو و التهاب نقش مهمی در القاء ناهنجاری‌های ایجاد شده به‌وسیله‌ی الکل دارد (۵، ۷). در مطالعه‌ی حاضر نیز میزان 8-OhdG که شاخص آسیب اکسیداتیو DNA می‌باشد افزایش نشان داد (۱۱). این ماده که طبق مطالعات قبلی یک ایندکس بسیار مهم در ایجاد آسیب اکسیداتیو DNA و به دنبال آن آسیب بافتی می‌باشد؛ در بافت قلبی کمتر مطالعه شده است (۱۲، ۱۳). در یک مطالعه سوزوکی و همکاران نشان دادند که

به‌وسیله‌ی کارهای قبلی تأیید شده، اعمال می‌کند، نقش آنتی‌اکسیدانتی فراورده‌های زنجبیل در کاهش این ناهنجاریها ممکن است به خاطر خاصیت آنتی‌اکسیدانتی باشد. همچنین مطالعات نشان دادند که که عصاره‌ی زنجبیل اثرضدالتهابی دارد و سبب کاهش تولید سایتوکاین های التهابی مانند TNF- $\alpha$  و اسید آراشیدونیک می‌شود(۱۵، ۱۶). مکانیسم این اثر زنجبیل ناشی از وجود اجزایی چون جینجرول و شوگانول در ساختمان زنجبیل است که این مواد بیوسنتز لکوترین‌ها و پروستاگلاندین ها را از طریق مهار فعالیت آنزیم ۵-لیپوآکسیژناز سنتتاز کاهش می‌دهند (۱۶).

به‌طور خلاصه در این مطالعه مصرف الکل سبب آسیب اکسیداتیو DNA و افزایش پرولیفراسیون سلول‌های عضله قلبی شد و عصاره آبی الکی زنجبیل سبب کاهش این تغییرات شیمیایی و ساختاری در بافت قلبی شد. این نقش محافظتی عصاره‌ی زنجبیل موید این فرضیه است که الکل تغییرات ساختاری و بیوشیمیایی خود در بافت قلب و عروق را از طریق استرس اکسیداتیو و پاسخ‌های التهابی القا می‌کند. مطالعات بیشتری لازم است که جزئیات مولکولی ناهنجاری‌های القا شده توسط الکل و نقش مهاری آنتی‌اکسیدانت ها را روشن کند.

### تشکر و قدردانی

این مقاله پژوهشی که بخشی از پایان نامه کارشناسی ارشد می‌باشد با مساعدت مالی معاونت پژوهشی دانشکده پزشکی، دانشگاه علوم پزشکی ارومیه انجام گرفت. بدین وسیله نویسندگان مقاله تشکر و قدردانی خود را اعلام می‌دارند.

مقادیر سرمی 8-OhdG در بیماران قلبی افزایش نشان می‌دهد و آن‌ها اعلام کردند که این ماده می‌تواند یک بیومارکر ارزشمند جهت پیش بینی نقص قلبی باشد(۱۴). ضمناً مطالعات نشان دادند که مصرف آنتی‌اکسیدانت ها سبب کاهش آسیب اکسیداتیو DNA می‌شوند (۱۱، ۱۳). در مطالعه‌ی ما میزان این بیومارکر افزایش یافت با توجه به کارهای قبلی ما که نشانگر رویدادن استرس اکسیداتیو و التهاب در بافت قلب و عروق کرونر بر اثر مصرف اتانول می‌باشد به نظر می‌رسد که اتانول شاید قسمتی از اثرات سوء خود بر بافت قلبی را از طریق استرس اکسیداتیو و رادیکال‌های آزاد اعمال می‌کند چرا که مطالعات قبلی نشان دادند که رادیکال‌های آزاد با هیدروکسیله کردن اکسیداتیو گوانین سبب نقص در DNA و عملکرد میتوکندری می‌شوند. نتیجه مطالعه ما نشان داد که سلول‌های عضله قلبی در اثر مصرف اتانول دچار پرولیفراسیون متوسط شدند. پرولیفراسیون سلول‌های عضله قلبی یک روند التهابی است که منجر به افزایش ضخامت دیواره عروق و کاهش الاستیسیته‌ی جدار عروق و همچنین ضخیم‌شدگی دیواره بطنی و هایپرتروفی بطن می‌شود. نتایج مطالعه حاضر نشان داد که مصرف عصاره گیاه دارویی زنجبیل سبب کاهش میزان 8-OhdG- و میزان پرولیفراسیون سلول‌های عضله قلبی در مقایسه با گروه اتانول شد. به نظر می‌رسد که این امر به خاطر خاصیت آنتی‌اکسیدانتی و ضدالتهابی این ماده باشد. به‌عنوان آنتی‌اکسیدانت، مصرف زنجبیل سبب افزایش ظرفیت آنتی‌اکسیدانتی کل و همچنین کاهش پرولیفراسیون سلولی می‌شود (۱۵، ۱۶). با توجه به این مطلب، مصرف الکل برخی از ناهنجاریهای ساختاری و عملکردی خود را از طریق استرس اکسیداتیو که

report submitted to the Australian Commonwealth Department of Health and Aged Care; 1999.

- Shirpoor A, Norouzi L, Ansari M-HK, Ilkhanizadeh B, Gharaaghaji R. Vasoprotective effect of vitamin E: rescue of ethanol-induced atherosclerosis and inflammatory stress in rat vascular wall. *Int Immunopharmacol* 2013;16(4):498-504.
- Shirpoor A, Salami S, Khadem Ansari MH, Ilkhanizadeh B, Abdollahzadeh N. Ethanol promotes rat aortic vascular smooth muscle cell proliferation via increase of homocysteine and oxidized-low-density lipoprotein. *J Cardiol* 2013;62(6):374-8.
- Mansouri A, Demeilliers C, Amsellem S, Pessayre D, Fromenty B. Acute ethanol administration oxidatively damages and depletes mitochondrial

### References:

- Guo L, Yang JY, Wu CF. Oxidative DNA damage induced by ethanol in mouse peripheral leucocytes. *Basic Clin Pharmacol Toxicol* 2008;103(3):222-7.
- Shirpoor A, Salami S, Ansari M-HK, Ilkhanizadeh B, Abdollahzadeh N. Ethanol promotes rat aortic vascular smooth muscle cell proliferation via increase of homocysteine and oxidized-low-density lipoprotein. *J Cardiol* 2013;62(6):374-8.
- Djoussé L, Gaziano JM. Alcohol consumption and heart failure: a systematic review. *Current Atherosclerosis Rep* 2008;10(2):117-20.
- Single E, Ashley MJ, Bondy S, Rankin J, Rehm J. Evidence regarding the level of alcohol consumption considered to be low-risk for men and women. *Final*

- DNA in mouse liver, brain, heart, and skeletal muscles: protective effects of antioxidants. *J Pharmacol Experim Therapeutics* 2001;298(2):737-43.
8. O'Keefe JH, Bhatti SK, Bajwa A, DiNicolantonio JJ, Lavie CJ. Alcohol and cardiovascular health: the dose makes the poison...or the remedy. *Mayo Clin Proc*. 2014 Mar;89(3):382-93..
  9. Ginter E, Simko V. Ethanol and cardiovascular diseases: epidemiological, biochemical and clinical aspects. *Bratislavske lekarske listy* 2007;109(12):590-4.
  10. Elkind MS, Sciacca R, Boden-Albala B, Rundek T, Paik MC, Sacco RL. Moderate Alcohol Consumption Reduces Risk of Ischemic Stroke The Northern Manhattan Study. *Stroke* 2006;37(1):13-9.
  11. Martinet W, Knaapen MW, De Meyer GR, Herman AG, Kockx MM. Elevated levels of oxidative DNA damage and DNA repair enzymes in human atherosclerotic plaques. *Circulation* 2002;106(8):927-32.
  12. Watanabe E, Matsuda N, Shiga T, Kajimoto K, Ajiro Y, Kawarai H, et al. Significance of 8-hydroxy-2'-deoxyguanosine levels in patients with idiopathic dilated cardiomyopathy. *J Cardiac Failure* 2006;12(7):527-32.
  13. Kono Y, Nakamura K, Kimura H, Nishii N, Watanabe A, Banba K, et al. Elevated levels of oxidative DNA damage in serum and myocardium of patients with heart failure. *Circul J* 2006;70(8):1001-5.
  14. Suzuki S, Shishido T, Ishino M, Katoh S, Sasaki T, Nishiyama S, et al. 8-Hydroxy-2'-deoxyguanosine is a prognostic mediator for cardiac event. *Eur J Clin Invest* 2011;41(7):759-66.
  15. Habib SHM, Makpol S, Hamid NAA, Das S, Ngah WZW, Yusof YAM. Ginger extract (*Zingiber officinale*) has anti-cancer and anti-inflammatory effects on ethionine-induced hepatoma rats. *Clin* 2008;63(6):807-13.
  16. Karimipour M, Salami S, Shirpoor A. The effect of Ginger (*Zingiber officinale*) on oxidative stress status in the small intestine of diabetic rats. *Int J Endocrinol Metab* 2008;2008(3, Summer):144-50.

## EVALUATION THE EFFECT OF GINGER HYDRO-ALCOHOLIC EXTRACT ON THE HEART DYSFUNCTIONS INDUCED BY ALCOHOL IN RAT

Mitra Zerehpooch<sup>1</sup>, Mohammad Hasan Khadem Ansari<sup>2</sup>, Fatemeh Kheradmand<sup>3</sup>, Alireza Shirpoor<sup>4\*</sup>

Received: 6 Dec , 2015; Accepted: 9 Feb , 2016

### Abstract

**Background & Aims:** Chronic alcohol consumption is now recognized as a factor that enhances susceptibility to cardiovascular diseases through mechanisms that still are not completely cleared. The purpose of the present study was to investigate the effect of ginger extract on 8-hydroxy-2' -deoxyguanosine (8-OHdG) changes and as well as heart muscle cell proliferation induced by ethanol in the heart of rat.

**Materials & Methods:** Twenty-four male Wistar rats were regimented to three equal sized groups: 1. Control, 2. ethanol (4.5 gr/kg BW by gavaj), 3. Ginger extract treated ethanolic groups (4.5 gr/kg ethanol along 50 mg of ginger extract). After 42 days, 8-OHdG and cell proliferation in heart tissue were measured.

**Results:** The results showed a significant increasing in 8-OHdG amounts and heart muscle cell proliferation in ethanol group compared to the control group. Ginger extract administration along ethanol, reduced significantly 8-OHdG amounts and heart muscle cell proliferation compared to the ethanol group.

**Conclusion:** These findings indicate that ginger extract significantly improves heart structural abnormality in ethanolic rats and that these effects can be associated with antioxidant and anti-inflammatory properties of ginger extract.

**Keywords:** Ginger, Ethanol, 8-OHdG, Proliferation

**Address:** Department of Physiology, Faculty of Medicine, Urmia University of Medical Sciences, Urmia, Iran

**Tel:** +984432770988

**Email:** ashirpoor@yahoo.com

SOURCE: URMIA MED J 2016; 26(12): 1101 ISSN: 1027-3727

<sup>1</sup> Master in Clinical Biochemistry, Department of Biochemistry, Faculty of Medicine, Urmia University of Medical Sciences, Urmia, Iran

<sup>2</sup> Professor, Department of Biochemistry, Faculty of Medicine, Urmia University of Medical Sciences, Urmia, Iran

<sup>3</sup> Assistant Professor, Department of Biochemistry, Faculty of Medicine, Urmia University of Medical Sciences, Urmia, Iran

<sup>4</sup> Associate Professor, Department of Physiology, Faculty of Medicine, Urmia University of Medical Sciences, Urmia, Iran (Corresponding Author)