

## برداشت ناکامل استخوان اسکاپولا در تومور بدخیم غلاف عصبی و نتیجه درمانی آن (گزارش موردی)

دکتر محمدتقی پیوندی<sup>۱</sup>، دکتر فرشید باقری<sup>۲</sup>، دکتر محمد رحیمی<sup>۳</sup>

تاریخ دریافت ۸۶/۴/۵، تاریخ پذیرش ۸۶/۱۱/۱۰

### چکیده

MALIGNANT PERIPHERAL NERVE SHEATH TUMOR تومور نادر و بدخیمی است که می‌تواند کشنده باشد. MPNST تومورهای خیلی تهاجمی هستند و تمایل زیادی برای متاستاز به مناطق دوردست دارند. در حقیقت سیستم اسکلتی بدن اغلب به صورت متاستاز یا درگیری ثانویه، درگیر می‌شود. هدف اصلی درمان در بیمار مبتلا به تومور بدخیم استخوان کتف حذف کافی تومور، حفظ عملکرد و ظاهر قابل قبول است. درمان متداول تومورهای بدخیم استخوان کتف حذف کامل استخوان می‌باشد. اما این روش نتایجی مثل ناپایداری شانه، محدودیت عملکرد و ظاهر غیرقابل قبول دربر دارد. در برخی موارد حذف ناکامل استخوان کتف در از بین بردن تومور به اندازه حذف کامل استخوان کتف موثر می‌باشد. حذف ناکامل استخوان کتف با حفظ گلوئید، عملکرد بیمار را در مقایسه با حذف کامل کتف بسیار کمتر کاهش می‌دهد. بیمار فوق ۲ سال پس از جراحی عود موضعی را نشان داد.

**کلید واژگان:** تومور غلاف عصبی، متاستاز، شانه

مجله پزشکی ارومیه، سال نوزدهم، شماره دوم، ص ۱۶۶-۱۶۳، تابستان ۱۳۸۷

آدرس مکاتبه: مشهد خیابان فداییان اسلام، بیمارستان امدادی کامیاب تلفن: ۰۹۱۵۳۱۴۳۶۹۱

Email: drpeivandy@yahoo.com

### مقدمه

این تومور در بافت‌های نرم عمقی نزدیک تنه عصبی مشاهده می‌گردد. شایع‌ترین محل آن عصب سیاتیک، شبکه بازویی و شبکه خاجی است. این تومور شایع‌ترین بدخیمی ناشی از بیماری فون رکلین هوزن است (۱).

در این مقاله به گزارش بیماری می‌پردازیم که استخوان کتف او به طور نیمه کامل با حفظ (مفصل گلوئید) برداشته شده است ولی عملکرد اندام عمل شده در حد قابل قبول حفظ شده است. (حرکات فعال شانه بدین صورت بود: آبداکشن ۶۰ درجه، فلکسیون ۴۵ درجه، اکستانسیون ۲۰ درجه، چرخش داخلی ۶۵ درجه و چرخش خارجی صفر درجه). ۲ سال پس از انجام عمل جراحی بیمار با عود موضعی تومور و درگیری ریه‌ها مراجعه نمود که در مرکز فوق تخصصی جراحی توراکس بستری شد.

در این مقاله در مورد تومورهای ناحیه شانه بحث نمی‌شود. این عمل تنها در مورد تومورهای استخوان کتف اندیکاسیون دارد و در موارد دیگر نظیر تروما استفاده نمی‌شود. برداشت ساب توتال

استخوان کتف عمل جراحی نادری است و به دلیل نادر بودن تومورهای اطراف شانه و همچنین متداول و آسان بودن عمل آمپوتاسیون اندام فوقانی، بندرت انجام می‌شود.

### علائم بالینی و پاراکلینیکی

بیمار آقای ۳۰ ساله با سابقه ۲ ساله توده شانه که دچار تورم نرم و پیشرونده شانه و کتف چپ شده است (شکل ۱، ۲). از درد شاکلی نیست. تب، کاهش وزن و بی‌اشتهایی را ذکر نمی‌کند. لکه پوستی در تنه نداشت. در معاینه حسی - حرکتی اندام به جز مختصری محدودیت حرکتی شانه چپ یافته دیگری ندارد. معاینه عروقی طبیعی بود. اندازه توده در معاینه تقریباً ۳۰ cm بود. در لمس حساسیت نداشت. یافته‌های آزمایشگاهی در حد طبیعی بودند. استخوان‌های دراز، جمجمه و لگن بررسی رادیولوژیکی شدند، ضایعه مشخصی دیده نشد. در گرافی ساده قفسه صدری علائم متاستاز ریوی نداشت. ضایعه تخریبی تنه اسکاپولا مشخص

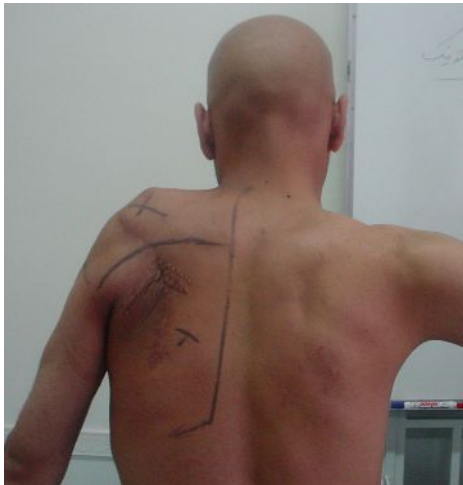<sup>۱</sup> استادیار ارتوپد، دانشگاه علوم پزشکی مشهد (نویسنده مسئول)

<sup>۲</sup> استادیار ارتوپد، دانشگاه علوم پزشکی مشهد

<sup>۳</sup> استادیار ارتوپد، دانشگاه علوم پزشکی مشهد

بود که ضلع کوتاه آن از اکرومیون به طرف خار کتف و ضلع بلند آن روی کنار مهره‌های استخوان کتف به سمت پایین و داخل بود. عضلات دلتوئید و ذوزنقه‌ای (Trapezius) از خار کتف جدا شده عضله لاستیموس دورسی از زاویه تحتانی کتف، عضلات چسبیده به کنار مهره‌های استخوان کتف، لواتوراسکاپولا از زاویه فوقانی کتف جدا شدند. عضلات ترس ماژور و مینور و سر دراز سه سر بازویی و تاندون‌های سوپرا اسپیناتوس و اینفراسپیناتوس و چسبندگی سراتوس قدامی جدا شدند. مفصل شانه مشخص گردید و استئوتومی گردن کتف انجام شد. عضلات ساب اسکاپولاریس و سراتوس قدامی مشکوک بودند که بیوپسی انجام شد. عضلات تراپزیوس و دلتوئید به هم نزدیک شد و عضلات ترس ماژور و مینور به دیواره قفسه صدری بخیه زده شد و زخم در لایه‌های مختلف گردید. اندام فوقانی چپ در بانداژ ولپو قرار داده شد. آکرومیون و کوراکوئید حذف شدند. حین عمل جراحی بررسی میکرو متاستازها توسط frozen section انجام نشد. اما حذف تومور وسیع و درمان به صورت قطعی انجام شده است. پس از آن بیمار تحت شیمی درمانی جهت از بین بردن میکرو متاستازها قرار گرفت.

دوره بعد از عمل بدون عوارض بود و همان طور که در شکل (۳) نشان داده شده است قدرت اندام فوقانی چپ نسبت به سمت مقابل کاهش یافته بود حرکات انگشتان، مچ دست طبیعی بودند. شکل گرافی مفصل شانه را بعد از عمل نشان می‌دهد.



شکل (۳): نمای خلفی بیمار ۳ ماه پس از عمل جراحی دامنه حرکتی فعال شانه ۲۰ درجه است.

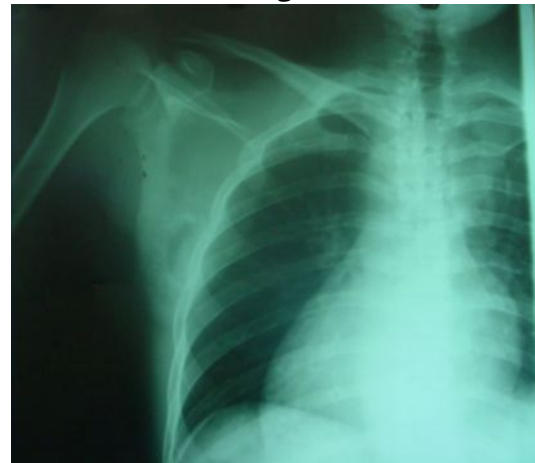
### بحث

MPNTS جدی‌ترین عارضه نوروفیبروماتوزیس را نشان می‌دهد که می‌تواند کشنده باشد. اغلب تظاهرات متنوع در این تومور دیده

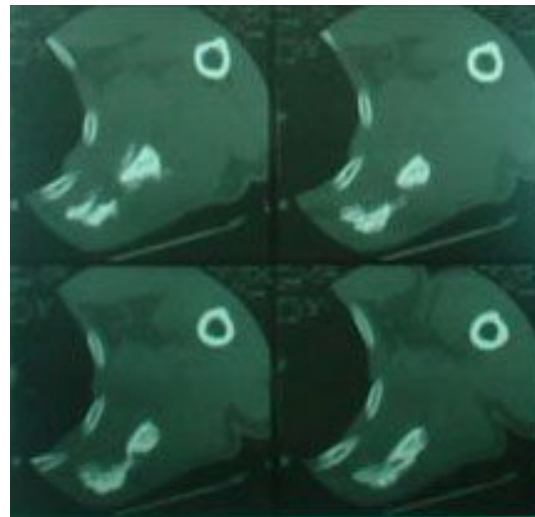
بود. در CT اسکن انجام شده از استخوان کتف چپ، تصویر تخریب استخوان کتف به همراه اسکروز و توده نسج نرمی که حاوی نواحی کلسیفیه بود، رویت می‌شد (شکل ۲).

بیمار در دو مرحله تحت عمل جراحی قرار گرفت. در مرحله اول بیوپسی به روش باز انجام شد و گزارش آن Malignant peripheral nerve sheath tumor بود. در مرحله دوم عمل جراحی برداشت ساب توتال استخوان کتف انجام شد.

شکل (۱): پرتونگاری ساده قبل از عمل که تومور اسکاپولا را نشان می‌دهد.



شکل (۲): سی تی اسکن بیمار قبل از عمل که ضایعه تخریبی جسم استخوان اسکاپولا را نشان می‌دهد.



### تکنیک جراحی

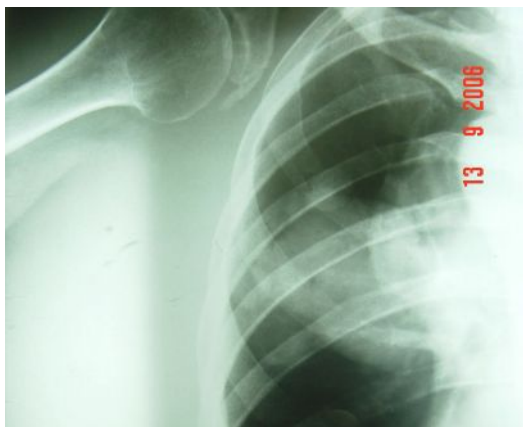
بیمار تحت بیهوشی عمومی در وضعیت خوابیده به شکم (Prone) قرار گرفت. تمام اندام فوقانی چپ و قسمت بزرگی از قفسه صدری طبق روال استاندارد آماده شد. شکاف پوستی به شکل L معکوس

- برداشتن استخوان کتف و سر استخوان بازو به صورت خارج مفصلی
- برداشتن نیمه فوقانی استخوان بازو و گلوئید به صورت خارج مفصلی
- برداشتن خارج مفصلی استخوان بازو و استخوان کتف به صورت کامل

در مطالعه‌ای که در سال ۱۹۹۸ در بیمارستان Mount Sinai شهر تورنتو (کانادا) انجام شد. نتایج عملکردی در ۱۴ بیمار بعد از خارج کردن قسمتی از استخوان کتف بررسی شد. تمام این موارد به علت بدخیمی (کندروسارکوما، سارکوم یوئینگ و فیبروماتوز تهاجمی) انجام شد. ۸ مورد حرکات بدون محدودیت و کامل بود و در ۲ مورد ۹۰ درجه فلکسیون داشتند. در کل نتایج عملکردی خوب تا عالی بود در مواردی از حذف استخوان کتف که مفصل گلوئوهمرال حفظ می‌شود، نتیجه عملکردی عالی است (۶).

گزارش دیگری از برداشت ناکامل دو طرفه استخوان کتف در پسر ۱۶ ساله، مبتلا به بیماری اولین همراه با وجود تغییرات سارکوماتوز سایر نقاط سیستم اسکلتی توسط Clavert و همکاران در سال ۲۰۰۱ در فرانسه منتشر شد. ابتدا استخوان کتف طرف راست و سپس چپ به صورت ناکامل برداشته شد که عملکرد بیمار در حدی بود که می‌توانست نیازهای اجتماعی خود را برآورده سازد و فعالیت‌های شغلی طبیعی داشته باشد (۷).

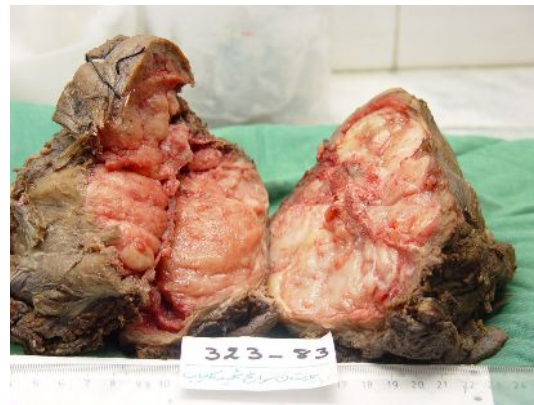در سی سال گذشته عمل برداشتن کامل استخوان کتف فقط در عده معدودی بیمار گزارش شده است که یکی از آنها تومور سلول زانت استخوان کتف و دیگری استئوسارکوم می‌باشد و در این دو بیمار فقط استخوان کتف حذف شده و به استخوان‌های مجاور کاری نداشته‌اند (۸).



شکل (۵): نمای پرتو نگاری ساده دو سال بعد از عمل جراحی که عود موضعی تومور را نشان می‌دهد.

می‌شود که می‌تواند به علت درگیری رابدومیوبلاست‌ها، عضلات صاف، غضروف، استخوان و غیره باشد (شکل ۴). تقریباً ۵۰٪ موارد تومورهای درگیر کننده غلاف عصبی با نوروفیبروماتوز تیپ I ارتباط دارند (۲). این تومور به طور مشخص در بیماران ۲۰ تا ۵۰ سال دیده می‌شود. پیک شیوع تومور در دهه سوم زندگی دیده می‌شود. نسبت مرد به زن مشابه نوروفیبروماتوز، ۴ به ۱ می‌باشد (۳).

اغلب عصب‌های درگیر شامل عصب سیاتیک و شبکه ساکرال و براکیال است. اغلب موارد در بافت نرم قسمت‌های پروگزیمال اندام، باسن و شانه، قرار دارند. درگیری اسکلتال معمولاً به صورت تهاجم ثانویه به استخوان مجاور است. MPNTS اولیه فوق العاده نادر است. MPNTS خیلی تهاجمی هستند و تمایل زیادی برای متاستاز به مناطق دور دست اغلب ریه، کبد و به ندرت استخوان دارند. در حقیقت اغلب MPNTS هایی که اسکلت بدن را درگیر می‌کنند به صورت متاستاز به استخوان یا درگیری ثانویه استخوان به وسیله بافت نرم هستند. متاستاز به لنف نوده‌های منطقه‌ای ناشایع و غیر معمول است (۳).



شکل (۴): نمای تومور برش خورده در آزمایشگاه آسیب‌شناسی

میزان بقاء ۵ ساله بیماران MPNTS منفرد (۴۰-۵۰٪) تقریباً ۲ برابر بیشتر از بیماران MPNTS در ارتباط با نوروفیبروماتوز (۲۰-۳۰٪) می‌باشد.

اعمال جراحی که در ناحیه شانه به منظور خارج کردن تومور صورت می‌گیرد، براساس وسعت عمل و عضو یا اعضای که خارج می‌شوند با تقسیم بندی مالور (Malawer) به شش نوع تقسیم می‌گردند (۴،۵).

- برداشتن قسمت فوقانی استخوان بازو به صورت داخل مفصلی
- برداشتن قسمتی از استخوان کتف
- برداشتن کامل استخوان کتف

## نتیجه‌گیری

به دنبال ندارد. این عمل اجازه حذف وسیع تومور بدون قطع عضو را می‌دهد. میزان عود موضعی تومور با حذف وسیع حدود ۴۰٪ است. اصولاً در صورت حذف ناکافی تومور عود آن قبل از ۶ ماه رخ می‌دهد که عود بیمار فوق ناشی از وجود میکرومتاستازها می‌باشد.

عمل جراحی خارج کردن قسمتی از استخوان کتف عملی است که به ندرت کاربرد دارد و اندیکاسیون اصلی آن در تومورهایی با بدخیمی پایین یا تومورهای خوش خیم حد واسط است نتیجه این عمل رضایت بخش بوده و حداقل در افراد جوان ناتوانی عمده‌ای را

## References:

1. Anghileri M, Miceli R, Fiore M, Mariani L. Malignant peripheral nerve sheath tumors: prognostic factors and survival in a series of patients treated at a single institution. *J Cancer* 2006; 107(5):1065-74.
2. Wong WW, Hirose T, Scheithauer BW, Schild SE, Gunderson LL. Malignant peripheral nerve sheath tumor: analysis of treatment outcome. *Int J Radiat Oncol Biol Phys* 1998 Sep 1; 42(2):351-60.
3. Howard D. Neurogenous tumor and neurofibromatosis affecting bone. In: Howard D, Czerniak B, Editors. *Bone tumors*. Mosby: St. Louis; 1998. P. 839-40.
4. Rodriguez JA, Craven JE, Heinrich S, Wilson S, Levine EA. Current role of scapulectomy. *Am Surg* 1999; 65(12):1167-70.
5. Zornig C, Busch C, Nicolas V. Scapulectomy as an extremity preserving intervention in surgery of soft tissue sarcoma. *Langenbecks Arch Chir* 1992; 377(2):71-4.
6. Gibbons, Bell RS, Wunder JS, Griffin AM, O'Sullivan B, Catton CN, Davis AM. Function after subtotal scapulectomy for neoplasm of bone and soft tissue. *J Bone Joint Surg Br* 1998; 80(1):38-42.
7. Clavert P, Bonnomet F, Gicquel P, Lefebvre Y, Babin S, Kemp JF. Bilateral subtotal scapulectomy for chondrosarcoma in Ollier's disease within a 16-year interval. *Rev Chir Orthop Reparatrice Appar Mot* 2001; 87(3):281-5.
8. Tuli SM, Gupta IM, Kumar S. Giant-cell tumor of the scapula treated by total scapulectomy: a case report. *J Bone Joint Surg Am* 1974; 56(4):836-40.