

بررسی اثر الکلیسم تجربی بر ساختار بیضه و تأثیر آن بر کیفیت منی در مدل موش سوری بالغ

عباس احمدی^۱، شهرزاد شجاع زاده^۲

تاریخ دریافت 1393/10/17 تاریخ پذیرش 1393/12/15

چکیده

پیش زمینه و هدف: مطالعه حاضر به منظور بررسی اثرات تجویز الکل بر روی کیفیت اسپرم و پاتوژنز بافت بیضه طراحی و اجرا شد. **روش کار:** ۲۰ قطعه موش سوری نر بالغ بارور به دو گروه کنترل (نرمال سالین) و تست (الکل اتانول به میزان ۳g/kg وزن بدن) تقسیم شدند. حیوانات روزانه و به مدت ۴۵ روز الکل و نرمال سالین را به روش گاواژ دریافت کردند. بعد از ۴۵ روز تمام حیوانات بعد از بی‌هوشی و جابجایی گردن کشته شده و بافت بیضه جدا و تحت مطالعات هیستوپاتولوژیک قرار گرفت. به منظور ارزیابی پارامترهای اسپرم، نمونه‌های اسپرم از قسمت دمی اپیدیدیم جمع‌آوری شد ($P < 0.05$). **یافته‌ها:** درصد لوله‌های منی‌ساز با TDI، SPI و RI مثبت، تعداد سلول‌های لیدیک در میلی‌متر مربع از بافت بینابینی بیضه و تعداد سلول‌های سرتولی به ازای مقطع هر لوله، در گروه الکلی به طور معنی‌داری کاهش یافته بود. آنالیز پارامترهای اسپرم با میکروسکوپ نوری نشان داد که تحرک، قدرت زنده‌مانی و تعداد اسپرم‌ها در گروه الکلی به طور قابل توجهی در مقایسه با گروه کنترل کاهش یافته بود. همچنین درصد اسپرم‌هایی با DNA آسیب‌دیده، نابالغ و با مورفولوژی غیرطبیعی به طور معنی‌داری در گروه الکلی در مقایسه با گروه کنترل افزایش یافته بود ($P < 0.05$). **بحث و نتیجه‌گیری:** نتایج نشان داد اتانول پروسه اسپرماتوژنز و اسپرمیوژنز را دچار آسیب کرده و با کاهش کیفیت سمن و اختلال در بافت بیضه باعث ایجاد مشکلات باروری می‌شود.

واژه‌های کلیدی: الکلیسم، بیضه، اسپرماتوژنز، کیفیت اسپرم، موش سوری

مجله پزشکی ارومیه، دوره بیست و ششم، شماره دوم، ص 120-112، اردیبهشت 1394

آدرس مکاتبه: ارومیه، دانشگاه ارومیه، دانشکده دامپزشکی، بخش علوم تشریح، صندوق پستی ۵۷۱۵۳-۱۱۷۷، تلفن: ۰۹۱۴۱۴۹۸۵۲۴

Email: abbasahmadi60@yahoo.com

مقدمه

سلول‌های مرده در لومن لوله‌های منی ساز افراد الکلی مورد توجه قرار گرفته است. Evenson و همکاران (۱۹۹۹) گزارش کردند که متراکم شدن کروماتین اسپرم پروسه پیچیده‌ای است که ارتباط مستقیمی با توانایی اسپرم در بارور کردن اووسیت دارد (۶). مطالعات نشان می‌دهد که مصرف اتانول موجب اختلال در عملکرد RNA پیامبر و DNA گشته (۷) و باعث اختلال در تکثیر سلول‌های جنسی در موش‌های نر بالغ می‌شود (۸). همچنین خاصیت ضداسپرماتوژنزی و کاهش دهنده‌گی حرکات سلول‌های جنسی مورد تأیید قرار گرفته است (۹). کاهش تعداد اسپرم، اختلال در قابلیت حرکت اسپرم، مورفولوژی ناقص اسپرم و افزایش تعداد اسپرم ناهنجار از جمله عوارض مصرف مزمن نوشیدنی‌های الکلی است (۱۰) مانس و همکاران در سال ۲۰۰۶ بیان کردند که مصرف الکل سبب کاهش در تحرک و غلظت اسپرم می‌شود (۱۱)

ناباروری مشکلی است که تمام جوامع بشری با آن روبرو هستند. این مسئله پیامدهای روانی-اجتماعی فراوانی به دنبال دارد (۱) و در حدود ۸-۱۲ درصد زوجها را درگیر می‌کند (۲). در ۵۰ درصد از موارد جنس مذکر به نحوی در ناباروری دخیل است. مصرف اتانول بیشترین گستردگی را در جوامع بشری داشته و سوءمصرف آن به‌عنوان یک مسئله مهم مورد بحث هست. مطالعات مختلف اثرات مخرب اتانول بر محور هیپوتالاموس-هیپوفیزی-گنادی را نشان دادند (۳). این ماده با تأثیر بر سلول‌های لیدیک که ترشح‌کننده هورمون تستوسترون هستند، سطح هورمون تستوسترون در خون را کاهش داده و سبب اختلال در عملکرد سیستم تناسلی و کاهش صفات ثانویه جنسی در جنس مذکر می‌شود (۴). مصرف مزمن الکل اغلب با کاهش میل و توانایی جنسی، تأخیر در انزال یا زود انزالی، ناباروری و آتروفی بیضه همراه است (۵). قطر نامنظم لوله‌های منی ساز و تعداد بالای

^۱ استادیار بخش علوم تشریح، گروه علوم پایه، دانشکده دامپزشکی، دانشگاه ارومیه (نویسنده مسئول)

^۲ فارغ التحصیل دکترای حرفه ای دامپزشکی، دانشکده دامپزشکی، دانشگاه ارومیه

داخل پتریدیش ۳ سانتی‌متری حاوی ۱ میلی‌لیتر محیط کشت HTF حاوی BSA(Sigma,USA) mg/ml ۴ که قبلاً جهت تعادل در داخل انکوباتور CO₂ قرار داده شده بود، گذاشته شد و بعد از ایجاد چند برش در دم اپیدیدیم برای خروج اسپرم‌ها، در داخل انکوباتور CO₂ قرار گرفت. بیضه نیز از بافت‌های اطراف جدا شده و برای انجام مراحل بافتی در داخل فرمالین ۱۰ درصد قرار داده شد. بعد از گذشت نیم ساعت اسپرم‌ها خارج و در محیط پخش شدند.

بررسی کیفیت اسپرم: برای شمارش اسپرم‌ها رقت ۱ به ۲۰ از اسپرم مذکور تهیه شد. سپس ۱۰ میکرولیتر از این محلول بر روی لام نئوبار ریخته شد. بدین ترتیب شمارش تعداد اسپرم‌ها انجام شد. برای سنجش وضعیت تحرک اسپرم یک قطره از محیط کشت حاوی اسپرم موردنظر بر روی لام نئوبار گذاشته شد و درصد تحرک اسپرم‌ها در زیر میکروسکوپ با بزرگنمایی ۲۰× بررسی گردید.

بررسی قدرت زنده مانی اسپرم: به‌منظور ارزیابی قدرت زنده‌مانی اسپرم از تست ائوزین-نگروزین استفاده شد. مقدار ۲۰ میکرولیتر از نمونه اسپرم موردنظر، روی یک لام تمیز با ۲۰ میکرولیتر از محلول ائوزین ترکیب شده و پس از ۲۰ الی ۳۰ ثانیه ۲۰ میکرولیتر از محلول رنگی نگروزین به آن اضافه شد. بعد از تهیه اسمیر و خشک شدن لام‌ها با استفاده از میکروسکوپ نوری و با بزرگنمایی ۴۰× درصد اسپرم‌های زنده (بی‌رنگ) و مرده (رنگ گرفته) مورد شمارش قرار گرفت.

بررسی وضعیت بلوغ هسته اسپرم: پروتئین هیستون دارای مقدار زیادی اسید آمینه لیزین می‌باشد که با رنگ‌های اسیدی همانند آنیلین‌بلو واکنش نشان می‌دهد و آبی‌رنگ می‌شود. بنابراین اسپرم‌هایی که پس از ایجاد تراکم در کروماتین خود دارای هیستون‌های اضافی باشند، با این رنگ‌آمیزی مشخص می‌شوند. پس از تهیه اسمیر از هر نمونه حیوانی و خشک شدن آن‌ها مرحله فیکس شدن نمونه‌ها توسط فیکساتیو گلو تار آلدهید ۳ درصد در بافر فسفات به مدت ۳۰ دقیقه انجام شد. در مرحله بعد نمونه‌ها توسط آنیلین‌بلو (Sigma,USA) به مدت ۷-۵ دقیقه رنگ‌آمیزی شدند. پس از شستشو با آب مقطر لام‌ها توسط میکروسکوپ نوری با بزرگنمایی ۱۰۰× مورد بررسی قرار گرفته و درصد اسپرم‌های بالغ (بی‌رنگ) و نابالغ (آبی‌رنگ) تعیین گردید (۱۷).

بررسی مورفولوژی اسپرم: به‌منظور ارزیابی مورفولوژی اسپرم از روش رنگ‌آمیزی آنیلین‌بلو استفاده شد.

بررسی میزان آسیب DNA اسپرم: برای بررسی میزان آسیب DNA اسپرم از روش رنگ‌آمیزی آکریدین اورنج استفاده شد. این رنگ فلورسنت جهت تمایز DNA دورشته‌ای سالم از DNA

مصرف حاد و مزمن الکل باعث افزایش تولید رادیکال‌های آزاد اکسیژن می‌شود. تولید رادیکال‌های آزاد در میتوکندری موش ثابت شده است (۱۲). بیشتر اختلالات اسپرم در اثر وجود رادیکال‌های آزاد اکسیژن که با تغییرات میتوکندریایی، بلاک سلول‌های جنینی، نقصان ATP و آپوپتوز همراه است، ایجاد می‌شود (۱۳). دیواره سلولی و مولکول DNA به‌عنوان مهم‌ترین اهداف رادیکال‌های آزاد اکسیژن در اسپرم و سایر سلول‌های بدن هستند. ارتباط مستقیمی بین میزان ROS و آپوپتوز اسپرم‌ها وجود دارد. در کسانی که الکل مصرف می‌کنند مورفولوژی غیرنرمال هسته و آپوپتوز اسپرم مورد انتظار است. پراکسیداسیون چربی موجب ناهنجاری در قطعه میانی اسپرم و از دست دادن ظرفیت آکروزوم در لقاح می‌شود (۱۴). گزارشات متعددی گویای این نکته هستند که در صورت بروز هرگونه اختلال در فرایند بلوغی داخل اپیدیدیمی اسپرم‌ها، این سلول‌ها در توان باروری دچار مشکل می‌شوند (۱۵). می‌توان این‌گونه نتیجه گرفت که الکل در بلوغ داخل اپیدیدیمی اسپرم‌ها اختلال ایجاد می‌کند لذا اسپرم‌های نابالغ افزایش یافته و درنهایت توان باروری کاهش می‌یابد. مصرف اتانول در جوامع بشری به‌عنوان مشکلی در حال گسترش مورد توجه است لذا مطالعه حاضر باهدف بررسی اثرات مصرف الکل بر هیستولوژی بافت بیضه و اثرات آن بر سلول‌های جنسی موش نر طراحی و اجرا شد.

روش کار

۲۰ قطعه موش سوری نر بالغ به ۲ گروه کنترل و الکلیسم تقسیم شدند. این حیوانات در محل پرورش و نگهداری حیوانات آزمایشگاهی دانشکده دامپزشکی دانشگاه ارومیه، تحت شرایط دمایی ۲۲±۲ درجه سانتی‌گراد و سیکل نوری ۱۰ ساعت روشنایی و ۱۴ ساعت تاریکی نگهداری شدند. آب و غذا به‌صورت آزاد در اختیار آن‌ها قرار می‌گرفت. ۲ هفته بعد از آدابته شدن حیوانات با محیط، موش‌های گروه الکلیسم تجربی، روزانه ۳ gr/kg وزن بدن الکل ۲۵ درجه را به‌صورت گاواژ دریافت کردند. دز مذکور بر اساس دانسیته (۰/۷۹۰ mg/ml) الکل مورد استفاده (الکل ریدل، آلمان) محاسبه شد (۱۶). گروه کنترل نرمال سالیان را روزانه به مدت ۴۵ روز و از طریق گاواژ دریافت کردند. بعد از ۴۵ روز مطالعات بر روی عملکرد دستگاه تناسلی صورت گرفت.

نحوه تهیه اسپرم: ابتدا موش‌های سوری نر با تزریق ترکیب زایلانین و کتامین به‌صورت داخل صفاقی بی‌هوش شدند. بعد از کشتن حیوان، پوست ناحیه شکمی را با اتانول ۷۰ درصد استریل کرده و سپس یک برش در ناحیه شکمی ایجاد شد. بعد از جدا کردن بافت همبندی اطراف دم اپیدیدیم از بیضه جدا شده و در

کنترل مشاهده نشد. نکته قابل توجه اینکه لوله‌های منی‌ساز نزدیک به کپسول (حاشیه‌ای) بیشترین میزان آسیب را در اتصال سلول‌های ژرمینال به همدیگر، انسجام و تخلیه لوله‌های منی‌ساز در گروه الکی را نشان دادند (تصویر شماره ۱، C).

نتایج حاصل از بررسی ضرایب اسپرماتوژنز:

مقایسه ضریب تمایز لوله‌ای در گروه الکی و کنترل نشان داد که TDI در گروه دریافت کننده الکل $72 \pm 2/19$ درصد بوده که در مقایسه با گروه کنترل ($91/25 \pm 1/75$ درصد) کاهش معنی‌داری داشته است ($P < 0.05$) (تصویر شماره ۱، B).

درصد ضریب RI در موش‌های گروه الکی ($61/5 \pm 1/2$ درصد) در مقایسه با موش‌های گروه کنترل ($75 \pm 0/4$ درصد) کاهش معنی‌داری یافته است. مقایسه ضریب اسپرمیوژن (SPI) در گروه الکی و کنترل نشان داد که گروه الکی ضریب اسپرمیوژن پائین‌تری ($81/25 \pm 1/03$ درصد) نسبت به گروه کنترل ($91 \pm 1/08$ درصد) داشتند که این کاهش از نظر آماری معنی‌دار بود ($P < 0.05$).

مقایسه قطر لوله‌های منی‌ساز در گروه‌ها نشان داد که میانگین قطر لوله‌های منی‌ساز در گروه الکی ($146/8 \pm 4/5 \mu m$) نسبت به گروه کنترل ($202 \pm 0/07 \mu m$) کاهش معنی‌داری یافته بود.

سلول‌های لیدیک در گروه الکی دچار هیپرتروفی شده بودند و سیتوپلاسم آن‌ها حالت واکنه و هسته آن‌ها به صورت تغییر شکل یافته مشاهده شد. این سلول‌ها در گروه الکی به صورت مجتمع و نزدیک به عروق مشاهده می‌شدند. تعداد سلول‌های لیدیک در یک میلی‌متر مربع از بافت بینابینی در گروه الکی ($63/5 \pm 2/6$) در مقایسه با گروه کنترل ($77/4 \pm 1/07$) در سطح معنی‌داری کاهش یافته بود ($P < 0.05$) (تصویر شماره ۱-D). میانگین تعداد سلول‌های سرتولی در دیواره مقطع عرضی لوله‌های منی‌ساز بافت بیضه موش‌های الکی ($15/75 \pm 0/05$) در مقایسه با موش‌های گروه کنترل ($22 \pm 0/09$) کاهش معنی‌داری را نشان داد ($P < 0.05$).

تغییرات مربوط به پارامترهای اسپرم:

شمارش تعداد اسپرم‌ها به ازای دم اپیدیدیم نشان دهنده این است که کاهش معنی‌داری بین دو گروه کنترل و الکی وجود دارد ($P < 0.05$).

مطالعه قابلیت زنده ماندن اسپرم‌ها با استفاده از رنگ‌آمیزی ائوزین نگرزین نشان داد که قابلیت زنده ماندن اسپرم‌ها در گروه الکی در مقایسه با گروه کنترل کاهش معنی‌داری یافته بود ($P < 0.05$).

بررسی میزان تحرک اسپرم نشان داد که درصد اسپرم‌های متحرک در موش‌های گروه الکی در مقایسه با گروه کنترل به

تکرشته‌های ناسالم و دناتوره بکار می‌رود. DNA دورشته‌ای سالم زیر میکروسکوپ فلورسنت سبز رنگ و DNA تکرشته‌ای دناتوره زرد تا قرمز رنگ دیده می‌شود. پس از تهیه اسمیر از هر نمونه و خشک شدن آن‌ها فیکس شدن آن‌ها توسط محلول کارنوی به مدت حداقل ۲ ساعت صورت گرفت. سپس لام‌ها به مدت ۷ دقیقه توسط رنگ آکریدین اورنج (Sigma, USA) رنگ‌آمیزی شدند. پس از شستشو توسط آب جاری لام‌ها توسط میکروسکوپ فلورسنت با فیلتر nm460 بررسی شدند (۱۸).

نمونه‌برداری موش‌های نر جهت بررسی‌های بافتی: نمونه‌های بیضه گرفته شده جهت فیکسه شدن به مدت ۷۲-۴۸ ساعت در محلول ثبوتی فرمالین- سرم فیزیولوژی قرار داده شدند. پس از تهیه نمونه‌های بافتی و برش برای رنگ‌آمیزی برش‌های بافتی از متد رنگ‌آمیزی هماتوکسیلین- ائوزین استفاده شد.

مطالعه هیستومورفومتری بافت بیضه: در مطالعه هیستومورفومتری پس از تهیه مقاطع هیستولوژیک، قطر لوله‌های منی‌ساز با استفاده از عدسی مدرج در گروه‌های الکی و کنترل اندازه‌گیری و با هم مقایسه شدند. برای شمارش تعداد سلول‌های لیدیک از عدسی مشبک استفاده شد. تعداد سلول‌های سرتولی به ازاء هر لوله سمینی فرشمارش و مقایسه شد.

به منظور ارزیابی اسپرماتوژنز در لوله‌های منی‌ساز، از ضریب تمایز لوله‌ای (TDI)، ضریب اسپرمیوژن (SPI) و ضریب جایگزینی مجدد اسپرماتوگونی‌های فعال (RI) استفاده شد. برای بررسی TDI درصد لوله‌های منی‌ساز که شامل چهار یا بیش از چهار ردیف از سلول‌های تمایز یافته از اسپرماتوگونی A می‌باشد، محاسبه شد برای این منظور در هر بیضه تعداد ۱۰۰ لوله منی‌ساز در ۱۰۰ مقطع عرضی از بافت بیضه مورد بررسی قرار گرفتند. به منظور بررسی RI نسبت سلول‌های اسپرماتوگونی فعال به غیرفعال در لوله‌های منی‌ساز و برای بررسی SPI نیز درصد لوله‌های منی‌ساز حاوی اسپرم به لوله‌های فاقد اسپرم محاسبه شد بنابراین ۱۰۰ لوله در ۱۰۰ مقطع عرضی مورد شمارش قرار گرفت (۱۹).

آنالیز آماری داده‌ها: آنالیز آماری داده‌ها توسط نرم افزار SPSS شماره ۱۶ و روش آماری T test و $P < 0.05$ مورد مقایسه قرار گرفته و میانگین و انحراف معیار آن‌ها به دست آمد.

یافته‌ها

نتایج مربوط به تغییرات بافت‌شناسی بیضه:

در بررسی بافت‌شناسی مقاطع عرضی بیضه در دو گروه آدم زیرکپسولی و آدم در بافت بینابینی بیضه در موش‌های گروه الکی مشاهده شد. هیچ گونه ادمی در نواحی مربوطه در موش‌های گروه

گروه کنترل افزایش قابل توجه و معنی‌داری داشته است ($P < 0.05$).

بررسی مورفولوژی اسپرم‌ها با رنگ‌آمیزی آنیلین‌بلو نشان دهنده افزایش درصد اسپرم‌هایی با مورفولوژی غیرطبیعی در گروه الکلی در مقایسه با گروه کنترل بود که این افزایش از نظر آماری معنی‌دار است ($P < 0.05$).

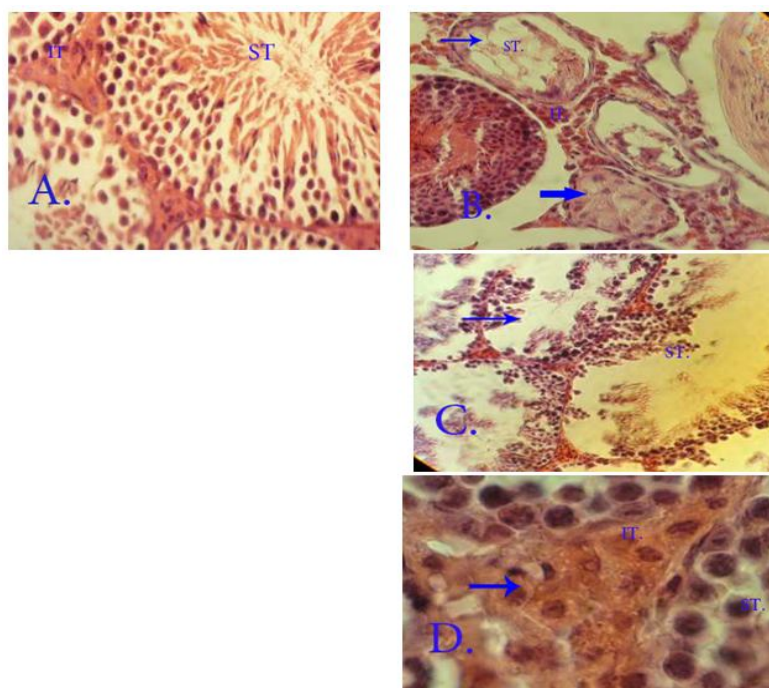
شکل قابل توجهی کاهش یافته است. شکستگی در ساختار DNA به‌وسیله رنگ‌آمیزی آکریدین‌اورنج ارزیابی شد. میزان شکستگی در ساختار DNA در گروه دریافت‌کننده الکل نسبت به گروه کنترل افزایش نشان داد که این افزایش معنی‌دار بوده است ($P < 0.05$).

بررسی بلوغ هسته اسپرم با استفاده از رنگ‌آمیزی آنیلین‌بلو نشان داد که درصد اسپرم‌های نابالغ در گروه الکلی در مقایسه با

جدول (۱): مقایسه فاکتورهای مختلف کیفیت اسپرم در دو گروه کنترل و الکلیسم تجربی

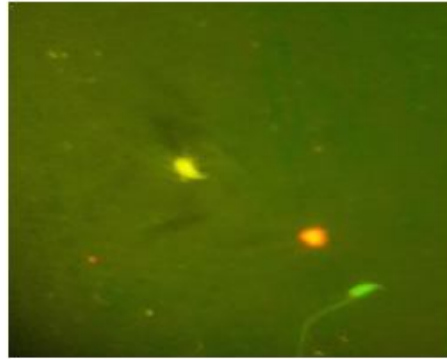
گروه الکلیسم تجربی	گروه کنترل	
* $15/12 \pm 3/3$	$31/5 \pm 0/9$	تعداد اسپرم (10^6)
* $44/8 \pm 4/0.2$	$64/75 \pm 1/93$	قدرت زنده مانی (%)
* $30/6 \pm 3/93$	$62/5 \pm 1/93$	تحرك (/)
* $45/4 \pm 0/48$	$5/5 \pm 1/0.4$	مورفولوژی غیرطبیعی (%)
* $40/2 \pm 3/63$	$1/75 \pm 0/85$	DNA آسیب (%)
* $23/6 \pm 1/8$	$2/75 \pm 0/85$	هسته نابالغ (/)

* نشان دهنده اختلاف معنی‌دار بین دو گروه کنترل و تجربی. ($P < 0.05$). (Mean \pm SD)



تصویر (۱): نمایی از بافت بیضه در گروه‌های کنترل و تجربی

A. نمایی از بافت بیضه در گروه کنترل که در آن بخشی از لوله‌های منی‌ساز (ST) و بافت بینابینی (IT) حاوی سلول‌های لیدیک طبیعی مابین آنها دیده می‌شود. حالت گسیختگی در سلول‌های رده اسپرماتوزن وجود ندارد. B. نمایی از برش بیضه در بافت الکلی که نشان می‌دهد بافت بیضه انسجام طبیعی خود را از دست داده، فاصله بین لوله‌های منی‌ساز افزایش یافته، قطر لوله‌های منی‌ساز کاهش یافته و بافت بینابینی اطراف لوله‌ها کاهش یافته است. ضریب تمایز لوله‌ای منفی و تخلیه سلول‌های لایه ژرمنال (\rightarrow) دیده می‌شود. C. نمایی از برش عرضی بافت بیضه در گروه الکلیسم تجربی که نشان می‌دهد نظم سلول‌های رده اسپرماتوزن بهم خورده و حالت گسیختگی را نشان می‌دهد. ریزش سلول‌ها به داخل لوله‌های منی‌ساز دیده می‌شود. رنگ‌آمیزی H&E، درشت نمایی $400 \times$ D. برش عرضی بافت بیضه در گروه الکلی که نشان دهنده سلول‌های لیدیک بزرگ شده با سیتوپلاسم واکوتله است. رنگ‌آمیزی H&E، درشت نمایی $1000 \times$



تصویر (2): تصویر سمت چپ: اسپرم‌ها با رنگ‌آمیزی آنیلین بلو که اسپرم‌های با کروماتین بالغ و دارای پروتئین مناسب در هسته دارای هسته‌ای به رنگ آبی روشن و اسپرم‌های با کروماتین نابالغ و دارای پروتئین کم و بالطبع دارای هیستون زیاد در هسته دارای هسته‌ای به رنگ آبی تیره تا خاکستری مشاهده می‌شود. رنگ‌آمیزی آنیلین بلو درشت نمایی $\times 1000$ تصویر سمت راست: اسپرم‌ها با رنگ‌آمیزی آکریدین اورنج که اسپرم، با DNA آسیب‌دیده سر اسپرم به رنگ زرد و اسپرم سالم، سر اسپرم به رنگ سبز دیده می‌شود. رنگ‌آمیزی آکریدین اورنج درشت نمایی $\times 1000$

بحث و نتیجه‌گیری

کاهش میزان تستوسترون و کاهش میزان اسپرم تولیدی است. لذا می‌توان کاهش روند اسپرماتوژنز را که از نتایج این تحقیق است، از طریق مکانیسم هورمونی توجیه کرد. برای بررسی روند اسپرماتوژنز و تأثیر اثر هورمون‌ها بر آن، ضرایب TDI، SPI و RI در دو گروه الکلی و کنترل مقایسه شد و نتایج نشان داد که این ضرایب به‌صورت معنی‌داری در گروه الکلی در مقایسه با گروه کنترل کاهش یافته است که خود دلیلی بر کاهش میزان اسپرم تولیدی می‌باشد.

با توجه به اینکه الکل باعث کاهش اسید سیالیک می‌شود (۲۴) می‌توان اختلال در روند اسپرماتوژنز ناشی از مصرف الکل و همچنین کاهش میزان تستوسترون سرم را توجیه کرد. از جمله وظایف سلول‌های سرتولی حفظ یکپارچگی سلول‌های رده اسپرماتوژنز، بلوغ سلول‌های جنسی و اسپرمیشن می‌باشد. نیز در اتصالی سلول‌های ژرمینال به همدیگر کنترل فرایند اسپرماتوژنز در بافت بیضه دخالت دارند. کاهش تستوسترون و ریزش سلول‌های جنسی نابالغ و آسیب سلول‌های سرتولی باعث اختلال در روند اسپرمیوژنز می‌شود که با یافته‌های این مطالعه مبنی بر کاهش سلول‌های سرتولی و لیدیک در گروه الکلی مطابقت دارد. بررسی‌های بافت شناسی نشان داد که کاهش معنی‌دار سلول‌های سرتولی همراه با از هم گسیختگی قابل توجه سلول‌های ژرمینال در گروه الکلی بوده است. بنابراین کاهش ضریب تمایز لوله‌ای و ضریب جایگزینی سلول‌های اسپرماتوگونی در گروه دریافت کننده الکل در مقایسه با گروه کنترل قابل توجیه است. استرس اکسیداتیو ناشی از الکل می‌تواند باعث آسیب سلول‌های لیدیک و آپوپتوز بافت بیضه گردد. سلول‌های لیدیک در این مطالعه بعد از

مصرف نوشیدنی‌های الکلی یکی از مشکلات جدی است که سلامت جامعه بشری را به مخاطره می‌اندازد. نتایج مطالعات نشان دهنده نقش این مواد در بروز نارسایی‌های سیستم تولیدمثلی است (۲۰). این ماده با تأثیر بر روی سلول‌های لیدیک سطح هورمون تستوسترون را در خون کاهش داده و باعث کاهش عملکرد سیستم تناسلی و کاهش صفات ثانویه جنسی در نر می‌شود (۶). مطالعات جدید نشان دهنده افزایش سطح پرولاکتین در افراد الکلی است (۲۱). پرولاکتین نقش کلیدی در تنظیم رفتار و فعالیت جنسی و تولیدمثلی ایفا می‌کند (۲۲). مطالعات نشان می‌دهد که مصرف زیاد و مزمن الکل در مردان با هورمون‌های دخیل در باروری که برای بلوغ جنسی، بلوغ اسپرم و باروری مورد نیاز است تداخل ایجاد می‌کند. این امر با افزایش پرولاکتین و متعاقب آن کاهش ترشح ضربانی LH و FSH از هیپوفیز پیشین همراه است. کاهش هورمون‌های هیپوفیزی باعث کاهش اثرات آن‌ها بر سلول‌های لیدیک و سرتولی می‌شود. کاهش LH با کاهش ترشح تستوسترون از سلول‌های لیدیک همراه است. تستوسترون برای تولید اسپرم و تکمیل و افزایش خصوصیات ثانویه جنسی و رفتار طبیعی جنسی الزامی است. FSH روی سلول‌های سرتولی اثر کرده و تبدیل اسپرماتید به اسپرماتوزوئید را تسهیل می‌نماید. نیز شروع مراحل بلوغ اسپرماتوگونی را تسریع می‌کند. (۲۳) هورمون‌های LH و FSH در فرایند اسپرماتوژنز دخالت کرده و نقش مهمی در تحریک بافت بیضه‌ای برای تولید اسپرماتوزوا ایفا می‌کنند. کاهش هورمون‌های LH، FSH و تستوسترون در مطالعه حاضر نشان دهنده اثر الکل بر ترشحات غده هیپوفیز و متعاقب آن

فراگمته شدن DNA، درصد اسپرم‌های دارای تحرک و مورفولوژی طبیعی نیز کاهش می‌یابد. در مطالعه ای که توسط طالبی وهمکاران صورت گرفت نشان دادند مصرف الکل 5 درصد به صورت محلول در آب آشامیدنی، 65 درصد از اسپرم‌های رت هایی که الکل مصرف کرده بودند دچار ناهنجاری‌هایی در سر و دم همانند کروماتین تمایز نیافته هسته، وجود انکلوزیون ها یا شکل‌های متفاوت در داخل سلول، نقص کلاهک آکروزومی و وجود قطرات سیتوپلاسمی بودند و همچنین سبب کاهش تحرک اسپرم‌های اپیدیدی در رت شده و همچنین نشان دادند الکل سبب تحت تأثیر قرار گرفتن پروسه تراکم کروماتین اسپرم می‌گردد (۲۶). در مطالعات ما افزایش معنی‌داری در تعداد اسپرم‌های نابالغ و اسپرم‌های بد شکل در گروه الکلی و همچنین کاهش معنی‌داری در تعداد اسپرم‌های متحرک در گروه الکلی مشاهده‌گردید که با توجه به توضیحات ذکر شده قابل توجه می‌باشد.

براساس نتایج حاصل از این مطالعه می‌توان اینگونه نتیجه‌گیری کرد که مصرف الکل سبب ایجاد تغییرات بافتی در بیضه شده و ناهنجاری‌های اسپرمی از جمله کاهش بلوغ اسپرم، آسیب به DNA اسپرم، کاهش قدرت زنده مانی و تحرک اسپرم می‌گردد. همچنین باعث افزایش در تعداد اسپرم‌های بد شکل می‌شود. نیز از طریق تأثیری که بر روی سلول‌های لیدیک در بافت بینابینی بیضه می‌گذارد باعث کاهش سطح سرمی هورمون تستوسترون می‌شود. کاهش تستوسترون باعث اختلال در عملکرد سلول‌های سرتولی شده و فرایندهای اسپرماتوزن و اسپرمیوزن را تحت تأثیر قرار می‌دهد. همه این عوامل می‌توانند در اثر ایجاد رادیکال‌های آزاد اکسیژن توسط الکل ایجاد شده و باعث ایجاد ناباروری در جنس نر گردد.

تجویز الکل به‌طور معنی‌داری کاهش یافت. دژنره و واکوئله شدن سلول‌های لیدیک به دنبال تجویز الکل منجر به کاهش سطح سرمی تستوسترون گشته و کاهش تستوسترون باعث دژنره شدن سلول‌های سرتولی و متعاقباً عدم یکپارچگی اپیتلیوم زایگر می‌گردد.

متابولیسم اتانول باعث افزایش رادیکال‌های آزاد اکسیژن (ROS) و کاهش مقدار آنتی‌اکسیدانت‌ها می‌گردد. این اثرات باعث آسیب بیومولکولی از جمله آسیب به پروتئین‌ها، چربی‌ها و DNA می‌شود. افزایش مقدار ROS باعث کاهش حرکت اسپرم و ایجاد مورفولوژی غیرطبیعی اسپرم می‌گردد (۲۵). در بررسی میزان اسپرم‌هایی با مورفولوژی غیرطبیعی مشاهدات حاکی از افزایش معنی‌دار درصد اسپرم‌های غیرنرمال در گروه مصرف کننده الکل است. با بالا رفتن میزان اسپرم‌های غیرطبیعی، نفوذ لوکوسیت‌های پراکسیداز مثبت به بافت بینابینی بیضه به‌منظور پراکسیده کردن غشاء پلاسمایی آن‌ها افزایش می‌یابد و افزایش لوکوسیت‌ها و اسپرم‌های غیرنرمال باعث افزایش ROS می‌گردد (۲۳). افزایش ROS با کاهش مستمر تعداد سلول‌های اسپرم زنده و فعال همراه است. این روند افزایش سلول‌های مرده را به همراه خواهد داشت که دلیلی بر افزایش معنی‌دار درصد سلول‌های مرده و کاهش در قدرت زنده‌مانی اسپرم‌ها در گروه الکلی در مقایسه با گروه کنترل در این مطالعه است. در این مطالعه مشاهده افزایش قابل توجه میزان اسپرم‌هایی با DNA آسیب‌دیده در گروه الکلی نسبت به گروه کنترل به دلیل اختلال در سلول‌های سرتولی و متعاقب آن کاهش میزان پروتئینه شدن هسته قابل توجه است. کاهش پروتئینه شدن باعث اختلال در روند فشردگی هسته شده و احتمال تماس عوامل مضر خارجی از قبیل رادیکال‌های آزاد با DNA سلولی اسپرم را افزایش می‌دهد (۲۳). با افزایش میزان

References:

- Vahidi S, Ardalan A, Mohammad K. The study of primaryinfertility in Islamic Republic of Iran on 2003-2004. *Fertility Sterility* 2005;7(28): 243-51.
- Kamel RM. Management of the infertile couple: an evidence-based protocol. *Reprod. Biol Endocrinol* 2010;6: 8-21.
- Walimaki M. and Ylikahri R H. Endocrine effects of alcohol. In: *Progress in alcohol research*. Netherlands:1995. P. 265-286
- Emanuele MA, Emanuele N V. Alcohol's effects on male reproduction. *Alcohol Health Res World* 1998;22: 195-201.
- Boyden TW, Pamentor RW. Effects of ethanol on the male hypothalamicpituitary- gonadal axis. *Endocr Rev* 1983; 4: 389-95.
- Evenson DP, Jost LK, Marshall D, Zinaman MJ, Clegg E, Purvis K. Utility of the sperm chromatin structure assay as a diagnostic and prognostic tool in the human fertility clinic. *Hum Reprod* 1999;14: 1039-49.

7. Bielawski D M, Zaher F M, Svinarich D M, Abel E L. Paternal alcohol exposure affects sperm cytosine methyltransferase messenger RNA levels. *Alcohol Clin. Exp Res* 2002; 26(3): 347-51.
8. El-Sokkary G H. Quantitative study on the effects of chronic ethanol administration the testis of adult male rats. *Neuro endocrinol Lett* 2001; 22(2): 93-9.
9. Srikanth V, Malini T, Arunakaran J, Govindarajulu P, Balasubramanian K. Effect of ethanol treatment on epididymal secretory products and sperm maturation in albino rats. *J Pharmacol Exp Ther* 1999; 288(2): 509-15.
10. Villalta J, Ballecà JL, Nicolás, JM, Martínez de Osaba MJ, Antúnez E. Testicular function in asymptomatic chronic alcoholics: relation to ethanol intake. *Alcohol Clin. Exp. Res* 1997; 21(1): 128-33.
11. Maneesh M, Dutta S, Chakrabarti A, Vasudevan DM. Alcohol abuse-duration dependent decrease in plasma testosterone and antioxidants in males. *Indian. J Physiol Pharmacol* 2006; 50: 291-6.
12. Varnet P, Fulton N, Wallace C, Aitken RJ. Analysis of a plasma membrane redox system in rat epididymalspermatozoa. *Biol Reprod* 2001; 65: 1102-13.
13. Guerin P, Mouatassim S, Menezo Y. Oxidative stress and protection against reactive oxygen species in the preimplantation embryo and its surrounding. *Human Reprod Update* 2001; 7: 175-89.
14. Aitken R J, West K, Buckingham D. Leukocytic infiltration into the human ejaculate and its association with semen quality, oxidative stress and sperm function. *J Androl* 1994; 15: 343-52.
15. Sena KCM, Pedrosa LFC. Zinc supplementation and its effects on growth, immune system, and diabetes. *Rev Nutrition* 2005; 18: 251-9.
16. Durcan E A, Sorrell J E, Adamantidis A, Rider T, Jandacek R J, Seeley R J, et al. Alcohol drinking in MCH receptor-1- deficient mice. *Alcohol Clin Exp Res* 2007; 31(8): 1325-37.
17. Hammadeh M, Zeginiadov T, Rosenbaum P. Predictive value of sperm chromatin condensation (aniline blue staining) in the assessment of male fertility. *Arch Androl* 2001;46: 99-104.
18. Erenpresist J, Bars J, Lipatnikova V, Erenpresia J, Zalkalns J. Comparative study of cytochemical tests for sperm chromatin integrity. *J Androl* 2001;22: 45-53.
19. Rezvanfar MA, Sadrkhanlou RA, Ahmadi A, Shojaei-Sadee H, Mohammadirad A, Salehnia A, et al. Protection of cyclophosphamide-induced toxicity in reproductive tract histology, sperm characteristics, and DNA damage by an herbal source; evidence for role of free-radical toxic stress. *Hum. Exp. Toxicol.* 2008; 27(12): 901-10.
20. Florek, E. & Marszalek, A. An experimental study of the influences of tobacco smoke on fertility and reproduction. *Hum. Exp. Toxicol* 1999;18(4): 272-8.
21. Wilhelm I, Diekelmann S, Molzow I, Ayoub A, Mölle M, Processes of consolidation present during sleep. *J Neuroscience* 2011; 31(5): 1563-9.
22. Clayton A H. Sexual function and dysfunction in women. *Psychiatr Clin North Am* 2003; 26(3): 673-82.
23. Ahmadi A, Saderkhanlou S A, Salami S, Ahmadi A. Evaluation of sperm quality, maturation and DNA integrity in adult mice treated with sulphiride. *Tehran Univ Med J* 2012;70: 205-11.
24. Cameron D F & Muffly K E. Sertoli cell as transplantation facilitator for cell transplantation. *J Cell Sci* 1999;100: 632-3.
25. Kosari Sh, Thompson A, Agarwal A, Plessis S. Free radicals: Their beneficial and detrimental

- effects on sperm function. *Indian J Experimen Biology* 2010;48: 425-35.
26. Talebi AR, Abbasi Sarcheshmeh A, Khalili MA, Tabibnejad M. Effects of ethanol consumption on, chromatin condensation and DNA integrity of epididymal spermatozoa in rat. *Alcohol* 2010; 45: 403-9.

EVALUATION OF THE EFFECT OF EXPERIMENTAL ALCOHOLISM ON TESTIS TISSUE AND SPERM QUALITY IN ADULT MOUSE MODEL

Abbas Ahmadi^{1*}, Shahrzad Shojazadeh²

Received: 7 Jan, 2015; Accepted: 6 Mar, 2015

Abstract

Back ground & Aims: This study was designed to determine the effects of alcohol administration on sperm quality and testicular tissue pathogenesis.

Materials & Methods: In this study, 20 male adult mice were divided into two groups as control (saline normal) and test (ethanol 3g/kg BW as 25% V/V). The rats were given by gastric intubation, daily for 45 days and then all the animals were sacrificed and testes were dissected out and underwent histopathological studies. Sperm samples were collected from caudal epididymis in order to evaluate sperm parameters.

Results: Percentage of seminiferous tubules with positive TDI, SPI, RI and leydig cells NO/mm² of connective tissue and sertoli cells NO/tubule significantly decreased in alcoholic group. Light microscopic analysis of sperm parameters demonstrated that sperm motility, viability and count remarkably decreased in the test group in comparison with the controls. Moreover, the percentage of sperms with DNA disintegrity, nuclear immaturity and morphologic immaturity significantly increased in the alcoholic group compared with the control (P<0.05).

Conclusion: The results revealed that ethanol damages spermatogenesis and spermiogenesis processes, as well, any decrease in semen quality and testis dysfunction induces fertility problems.

Keywords: Alcoholism, Testis, Spermatogenesis, Sperm, Mouse

Address: Faculty of Veterinary Medicine, Urmia University, Urmia, Iran

Tel: +989141498524,

Email: abbasahmadi60@yahoo.com

SOURCE: URMIA MED J 2015; 26(2): 120 ISSN: 1027-3727

¹ Assistant Professor, Department of Basic Sciences, Faculty of Veterinary Medicine, Urmia University, Urmia, Iran (Corresponding Author)

² DVM, Faculty of Veterinary Medicine, Urmia University, Urmia, Iran