

## گزارش یک مورد کودک مبتلا به لوپوس اریتماتوئیدیسکوئید

دکتر مهدی امیرنیا<sup>۱</sup>، دکتر عفت خدائینی<sup>۲</sup>، دکتر حیدرعلی اسماعیلی<sup>۳</sup>، دکتر شهلا بابائی نژاد<sup>۴</sup>

تاریخ دریافت 85/9/25، تاریخ پذیرش 86/1/22

## چکیده

دیسکوئید لوپوس اریتماتوئیس یک بیماری نادر در کودکان می‌باشد که با بروز پلاک‌های اریتماتوز پوسته دار در نواحی در معرض آفتاب ظاهر می‌کند در صورت گسترده بودن بیماری، احتمال پیشرفت به طرف لوپوس اریتماتوز سیستمیک وجود دارد.

در این گزارش یک مورد از این بیماری در پسر بچه ۵ ساله ساکن تبریز معرفی می‌شود که با تابلوی ضایعات اریتماتوز پوسته دار و آتروفیک در ناحیه سر و صورت و انگشتان دست مراجعه کرده بود. در بررسی پاتولوژیک تغییرات تیپیک بیماری شامل دژنراسانس میعانی لایه بازال به همراه نازکی اپیدرم و تغییرات دژنراتیو بافت همبند و انفیلتراسیون لنفوسیتیک پچی دیده شد ANA بیمار مثبت و Anti ANA منفی بود. درمان با ضد آفتاب و کلروکین خوراکی باعث بهبود ضایعات بیمار شد.

علی‌رغم نادر بودن لوپوس دیسکوئید در کودکان، در موارد وجود پلاک‌های اریتماتوز مقاوم به درمان که با نور آفتاب تشدید می‌گردند لازم است به احتمال وجود این بیماری نیز توجه کرد.

**کل واژگان:** لوپوس اریتماتوز دیسکوئید کودکان، پلاک‌های اریتماتوز، کلروکین فسفات

مجله پزشکی ارومیه، سال نوزدهم، شماره اول، ص ۸۵-۸۲، بهار ۱۳۸۷

آدرس مکاتبه: تبریز بیمارستان سینا، بخش پوست دکتر مهدی امیرنیا ۵۴۰۶۶۱۲

Email: mahanir@yahoo.com

## مقدمه

در حدود دو سوم موارد شیوع بیماری بدون علت خاص بوده و خود به خود ایجاد می‌گردد. در ۶۳٪ موارد تشدید با نور آفتاب دیده شده است. از طرفی در نیمی از بیماران، ضایعات در تابستان بدتر می‌گردند. شیوع بیماری  $\frac{4-5}{100}$  گزارش شده است (۷). تغییرات پاتولوژیک شامل دژنراسانس میعانی لایه بازال اپیدرم و تغییرات دژنراتیو در بافت همبند و انفیلتراسیون لنفوسیتیک پچی دور ضمایم پوستی و نازک شدگی اپیدرم و فولیکولار پلاکینگ می‌باشد (۱) از نظر علایم کلینیکی بعد از درگیری صورت، گرفتاری اسکالپ، گوش، بینی، بازو ساق پا و تنه با شیوع کمتر دیده می‌شود.

لوپوس اریتماتوز دیسکوئید یک بیماری خوش خیم پوست می‌باشد که اکثراً صورت را درگیر کرده و با پچ‌های پوسته دار قرمز در اندازه‌های مختلف که با بهبودی باعث آتروفی و اسکارو پیگمانتاسیون می‌شوند مشخص می‌گردد. این بیماری در زنان ۲ برابر مردان بوده و پیک سنی آن دهه چهارم زندگی است با این وجود در بررسی ۱۰۴۵ مورد، ۳٪ موارد در کمتر از ۱۵ سال و ۲/۵٪ بالای ۷۰ سال گزارش شده است. از علل احتمالی بیماری، تروما، استرس روانی، آفتاب سوختگی، عفونت، تماس با سرما و حاملگی ذکر شده است.

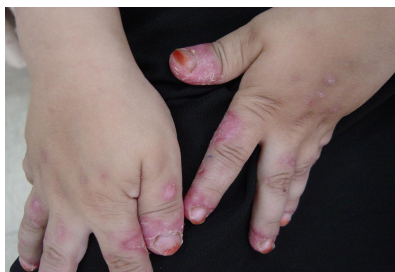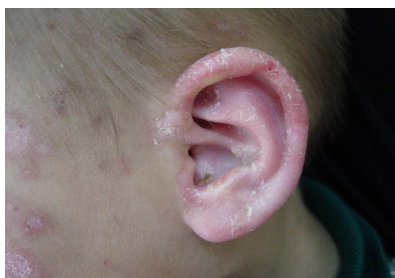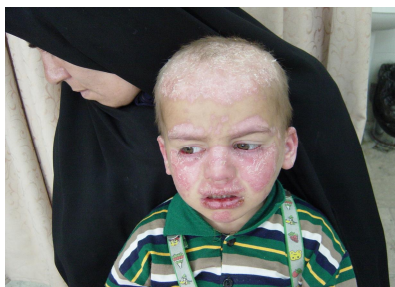<sup>۱</sup> استادیار گروه پوست دانشگاه علوم پزشکی تبریز (نویسنده مسئول)

<sup>۲</sup> دانشیار گروه پوست دانشگاه علوم پزشکی تبریز

<sup>۳</sup> استادیار گروه پاتولوژی دانشگاه علوم پزشکی تبریز

<sup>۴</sup> استادیار گروه پوست دانشگاه علوم پزشکی تبریز

همچنین انگشتان هر دو دست دیده می‌شود (تصاویر ۱) در ناحیه اسکالپ این پلاک‌ها باعث ریزش موی پراکنده گردیده ولی موهای ابروها و مژه‌ها سالم می‌باشد. شروع ضایعات از یک‌سال پیش بوده و به دنبال تماس با نور آفتاب ضایعات تشدید می‌شده است. آزمایش‌های انجام شده عبارت بودند از: شمارش گلبول‌های سفید  $10000$ ، هموگلوبین  $11 \text{ gr/dl}$ ، هماتوکریت  $35\%$ ، اوره  $15 \text{ mg/dl}$ ، کراتینین  $5 \text{ mg/dl}$ ، ANA مثبت، Anti DNA منفی، ESR طبیعی، تست‌های کبدی و تجزیه ادرار طبیعی، پلاکت طبیعی، در بیوپسی انجام شده از پوست صورت تغییرات پاتولوژیک تیپیک لوپوس اریتماتو دیسکوئید شامل دژنر سانس میعانی لایه بازال به همراه نازکی اپیدرم و انفیلتراسیون دور ضمایم به شکل پچی و فولیکول‌های پر شده از ماده کراتینی مشاهده شد (تصاویر ۲). بیمار با تشخیص لوپوس اریتماتو دیسکوئید تحت درمان کورتن موضعی و ضد آفتاب قرار گرفت لیکن بهبودی قابل توجهی در ضایعات ایجاد نشد بعد از معاینه چشم و سالم بودن آن قرص کلروکین فسفات یک دوم قرص روزانه شروع و بعد از یک ماه بهبودی واضحی در ضایعات ایجاد شد.



**تصاویر (۱):** پلاک‌های اریتماتو پوسته‌دار در نواحی انگشتان و گوش و صورت کودک مبتلا به لوپوس اریتماتودیسکوئید

نوع دیسکوئید فرم شایع بیماری است که معمولاً در ناحیه گونه‌ها و گوش و بینی و کنار گردن و اسکالپ دیده می‌شود. ضایعه ممکن است دو طرفه بوده ولی لزوماً قرنیه نمی‌باشد. ریزش مو در یک سوم بیماران دیده می‌شود. ضایعات معمولاً به شکل پچ‌های با اندازه‌های متفاوت و اریتماتو با دیواره مشخص به همراه پوسته دیده می‌شود. گاهی ضایعه به شکل پلاک صاف آنولار با مرکز مسطح می‌باشد. معمولاً برخی از ضایعات در عرض چند ماه خود به خود بهبود می‌یابند. آتروفی و اسکار از عوارض طولانی مدت بیماری تلقی می‌گردند. اشکال بالینی با شیوع کمتر شامل ضایعات آکنه ای فرم، روزاسه فرم، نوع متورم و فرم منتشر و فرم گرفتاری انگشتان دست می‌باشد. گرفتاری مخاط در  $24\%$  موارد دیده می‌شود. تغییرات ناخنی به شکل هیپرکراتوز زیر ناخن، تغییر رنگ ناخن‌ها به قرمز - آبی و خطوط طولی در ناخن می‌باشد (۲).

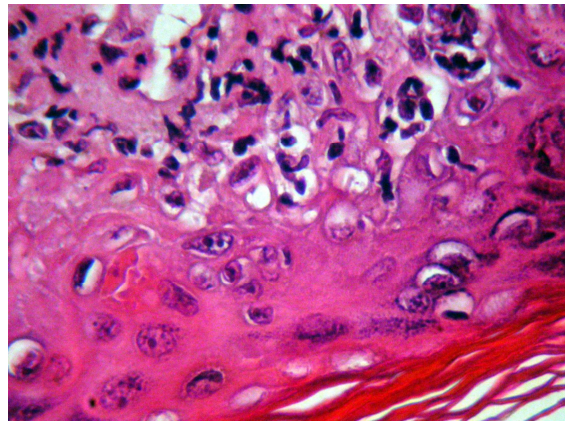
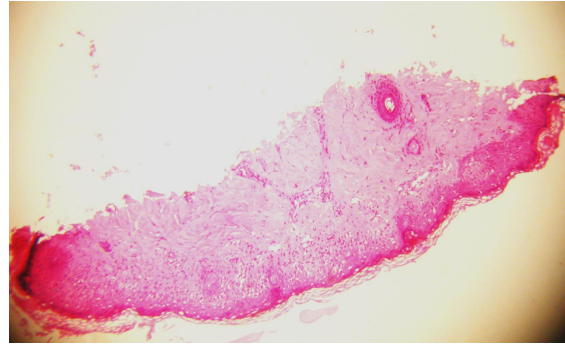
جهت تشخیص بیماری آزمایش خون می‌تواند کمک کننده باشد که در  $55\%$  موارد تغییرات غیرطبیعی در آن ممکن است دیده شود که شامل آنمی، لوکوپنی، و ترومبوسیتوپتی و افزایش ESR و گاماگلوبولین می‌باشد. A.N.A مثبت در  $35\%$  موارد دیده می‌شود در مواردی که بیماری طول کشیده باشد و قسمت وسیعی از پوست گرفتار باشد احتمال مثبت بودن تست بیشتر می‌شود. Anti DNA آنتی بادی در  $27\%$  موارد می‌تواند مثبت باشد و در افرادی که این تست مثبت شود احتمال تبدیل شدن به SLE افزایش می‌یابد (۲).

تشخیص‌های افتراقی DLE شامل انفیلتراسیون لنفوسیتی جسنر، مورفه آ، لیکن اسکلروز، لیکن پلان، لوپوس ولگاریس و درماتیت سبورئیک و آتوپیک باشد (۲،۱). درمان بیماری شامل کاهش استرس و تابش نور آفتاب و استفاده از درمان‌های موضعی کورتیکواستروئید و تزریق موضعی آنها می‌باشد در موارد مقاوم و وجود اسکار و وسیع بودن بیماری می‌توان از کورتن سیستمیک و کلروکین استفاده کرد از سایر داروهای مصرفی در درمان بیماری می‌توان به داپسون و ایزوترتینوئین و نئوتیگازون و تالیدامید اشاره کرد (۲).

## معرفی بیمار

بیمار مورد نظر پسر بچه ۵ ساله اهل و ساکن تبریز می‌باشد که با شکایت پلاک‌های اریتماتو پوسته دار از یک‌سال پیش مراجعه کرده است. فرزند اول خانواده بوده و مشکل مشابه در اعضای خانواده وجود نداشته و سابقه فامیلی بیماری اتوایمونی منفی می‌باشد. در معاینه پوست بیمار، پلاک‌های آتروفیک و اریتماتو به همراه پوسته‌های واضح در ناحیه صورت و اسکالپ و گوش‌ها و

در معرض آفتاب قرار داشته و فتوسنسیتیویتی در همه آنها دیده می‌شد. تشخیص این بیماران نیز از طریق بررسی پاتولوژیک و یافته‌های ایمونولوژیک بوده است (۳). در بیمار مورد مطالعه ما مشابه موارد مطالعه ذکر شده، تمامی ضایعات در مناطق در معرض آفتاب قرار داشت. از نظر تشخیص در بیمار مورد مطالعه ما علاوه بر پاتولوژیکی کاملاً تیپیک بوده و تست آزمایشگاهی مثبت نیز در تأیید تشخیص کمک کننده بوده است. در یک مطالعه دیگر در سال ۲۰۰۳، ۱۶ کودک مبتلا به DLE مورد ارزیابی قرار گرفت. ۶ نفر از این کودکان شروع بیماری را زیر ۱۰ سال ذکر می‌کردند. از نظر جنسیت نیز نسبت آنها مساوی بود. در این مطالعه به طور کلی کودکان ۷٪ کل مبتلایان به DLE مراجعه کننده به آن مرکز را شامل می‌شدند. در ۸۱٪ این کودکان فتوسنسیتیویتی مشاهده شده بود و پیشرفت به طرف لوپوس سیستمیک بعد از متوسط ۱۰/۵ ماه فالوآپ مشاهده نشد (۴). در بیمار مورد مطالعه ما نیز فتوسنسیتیویتی مشخصی وجود داشته به طوری که بعد از تماس مستقیم با نور آفتاب ضایعات بیمار تشدید می‌شده است که در طول درمان به بیمار استفاده منظم از ضد آفتاب را توصیه می‌کردیم. در پیگیری ۲/۵ ساله بیمار ما نیز هیچ گونه پیشرفتی به طرف SLE مشاهده نگردید. در یک مطالعه در مکزیک در طول مدت ۳۶ ماه پیگیری، ۲۶٪ کودکان مبتلا به DLE به طرف SLE پیشرفت کرده بودند (۵). در مطالعات دیگر در کشورهای بلژیک و آلمان در سال‌های ۲۰۰۲ و ۲۰۰۳، به ترتیب ۵ مورد و ۲ مورد بیمار کودک مبتلا به DLE بدست آمد که همه این آمارها حاکی از ناشایع بودن DLE در نزد کودکان می‌باشد (۶). و در پیگیری ۱/۵ ساله آنها، هیچ‌کدام به طرف SLE پیشرفت نکرده بودند (۷). در مجموع با توجه به نادر بودن DLE در کودکان، موارد تشخیص داده نشده ضایعات پوستی آنها ممکن است وجود داشته باشد و با توجه به بالا بودن میزان پیشرفت به طرف SLE در این کودکان، پیگیری منظم آنها لازم به نظر می‌رسد. اشتباه تشخیصی عمده این بیماران مربوط به تشخیص درماتیت مزمن و درماتیت آتوپیک در کودکان می‌باشد که با درمان‌های طولانی مدت این بیماری‌ها مواجه شده و پاسخ درمانی کاملی بدست نمی‌آید.



تصاویر (۲): نازک شدگی اپیدرم و دژنراسانس معیانی لایه پازال و انفیلتراسیون لنفوسیتیک بیمار مبتلا به DLE

## بحث

علائم کلینیکی بیماری لوپوس اریتماتو دیسکوئید در کودکان از نظر سیر بیماری و علائم شروع کننده آن مشابه بیماری بزرگسالان بوده لیکن احتمال تبدیل شدن به لوپوس سیستمیک در کودکان بالاتر از بزرگسالان می‌باشد لوپوس اریتماتو سیستمیک در واقع شایع‌ترین بیماری روماتیسمی کودکان با مورتالیتی و موربیدیتی بالا است. در یک بررسی که در تونس در طی ۱۴ سال انجام شد، ۶ کودک مبتلا به لوپوس اریتماتو بدست آمد که ۳ نفر از آنها مبتلا به نوع لوپوس سیستمیک و سه نفر مبتلا به دیسکوئید لوپوس اریتماتو بودند. متوسط سن شروع بیماری در این کودکان ۱۲ سالگی بوده است. ضایعات پوستی این کودکان اکثراً در مناطق

## References:

1. James WD, Berger TG, Elston DM. Andrew's disease of the skin: clinical dermatology. 10<sup>th</sup> Ed. Philadelphia: W.B Saunders; 2006. P. 157-67.
2. Burn T, Ste Bereathnach SM, Cox N. Textbook of dermatology. 7<sup>th</sup> Ed. Oxford: Blackwell Science; 2004. P.56.
3. Ferniche S, Triki S, Benmously R, Marrak H, Ben Ammar F, Mokhtar I. Lupus erythematosus in children: a report of six cases. Dermatol Online J 2005; 11 (2): 11.

4. Cheri FF, Mebaza A, Mokni M, Eleuch D, Aziz MI, Dhahre AB. Child hood discoid lupus erythematosus: a Tunesian retrospective study of 16 cases. *Pediatric Dermatol* 2003; 20(4) 295-8.
5. Moises Alfaro C, Berron Perez R, Carrasco Daza D, Gutierrez-Castellon P, Ruiz -Maldonado R, Discoid lupus erythematosus in children: clinical histopatologic, and follow-up feature in 27 cases. *Pediatr Dermatol J* 2003; 20(2):103-7.
6. Van Gysel D, De Warod- Vonderspek FB, Oranje AP. Childhood discoid lupus erythematosus: report of five new cases and review of the literature. *Acad Dermatol Venral* 2002; 16(2): 143-7.
7. Winnershoff MB, Hohen Leuther U, Landthaler M. Discoid lupus erythematosus and lupus profundos in child hood: a report of two cases. *Pediatric Dermatol J* 2003; 20(2):140-5.
8. George PM, Tunnessen WW JR, Childhood discoid lupus erythematosus. *Arch Dermatol J* 1993 129(5):6137.
9. Freedbery IM, Elsen AZ, Wolf K, Avsten KF, Goldsmit LA, Fitzpatrick TB, et al. *Fitzpatrick's dermatology in general medicine*. 5th Ed. New York: McGraw Hill; 1999.