

بررسی میزان موفقیت در جاگذاری ۱۸۰ پیچ پدیکولار بکاررفته در شکستگی‌های ناپایدار ستون فقرات توراколومبار با استفاده از رادیوگرافی ساده در حین عمل جراحی

دکتر جواد آقازاده^۱

تاریخ دریافت 86/5/3، تاریخ پذیرش 86/8/2

چکیده

پیش زمینه و هدف: شکستگی‌های ناپایدار ستون فقرات توراколومبار به طور شایع در اثر تروماهای وارده به ستون فقرات با علل مختلف به وجود می‌آیند. جهت پایدار کردن این شکستگی‌ها از فیکساسیون ستون فقرات به روش posterior pedicular screwing استفاده می‌شود. امروزه این روش در اکثر مراکز جراحی ستون فقرات و جراحی اعصاب در حال متداول شدن است. این مطالعه میزان درستی و یا نادرستی جاگذاری پیچ‌ها توسط رادیوگرافی ساده در حین عمل جراحی و عوارض حین عمل جراحی و بعد از آن را بررسی می‌کند.

مواد و روش کار: در ۳۵ بیمار دچار شکستگی ناپایدار ستون فقرات با استفاده از رادیوگرافی ساده ستون فقرات و لندهمارک‌های آناتومیک در حین عمل جراحی جهت تعبیه نمودن سیستم فیکساسیون ۱۸۰ پیچ پدیکولار جاگذاری شده است. در تمام این بیماران در سه مرحله رادیوگرافی انجام و در نهایت اصلاح نقطه ورود پیچ‌ها و مسیر عبور پیچ‌ها صورت گرفته است. در تمام این مراحل میزان درستی و نادرستی نقطه ورود و مسیر عبور پیچ یادداشت و در نهایت مورد تجزیه و تحلیل قرار گرفته است.

یافته‌ها: در مرحله اول از ۱۸۰ میله راهنمای جاگذاری شده با استناد به x-Ray ستون فقرات اولیه و لندهمارک‌های آناتومیک ۳۰ مورد وضعیت نامناسب و غیرقابل قبول داشتند. در مرحله دوم پس از اصلاح نقطه ورود و اصلاح مسیر، ۱۰ مورد از پیچ‌های جاگذاری شده وضعیت غیر قابل قبول داشتند که پس از اصلاح و تعویض پیچ‌ها در x-Ray کنترل فقط ۳ مورد وضعیت نامناسب ولی قابل قبول داشتند. در حین عمل جراحی و بعد از آن هیچ‌گونه عارضه عصبی و عروقی وجود نداشت.

بحث و نتیجه گیری: جاگذاری مناسب و قابل قبول پیچ‌های پدیکولار با در نظر گرفتن قطر و طول پدیکول‌ها و جسم مهره‌ها و پوزیشن مهره‌های آسیب دیده و سالم نسبت به همدیگر با استفاده از رادیوگرافی ساده در حین عمل جراحی و آشنایی به لندهمارک‌های آناتومیک ستون فقرات میسر است.

کل واژگان: ستون فقرات توراколومبار، فیکساسیون خلفی پدیکولار، شکستگی ناپایدار، رادیوگرافی ساده ستون فقرات

مجله پزشکی ارومیه، سال نوزدهم، شماره اول، ص ۶۷-۶۷، بهار ۱۳۸۷

آدرس مکاتبه: بیمارستان امام خمینی (ره) ارومیه، بخش جراحی مغز و اعصاب، تلفن تماس ۰۹۱۴۱۴۱۹۲۸۴

E-mail: jaghazadeh56@yahoo.com

مقدمه

فقرات تورااسیک ولومبار با مشخصات آناتومیکی متفاوت می‌باشد. ناحیه تورااسیک به علت اتصالاتش با دنده‌ها تحرک کمتری نسبت به ناحیه لومبار دارد. لذا این ناحیه تبدیلی در مقابل نیروهای وارده جهت ایجاد دفورمیتی و تغییر شکل مقاومت کمتری از خود نشان می‌دهد و آسیب پذیرترین و شایع‌ترین محل برای به وجود آمدن Burst fracture می‌باشد (۳).

ناحیه توراколومبار شایع‌ترین محل شکستگی‌های ستون فقرات است که در اثر تروماهای با انرژی زیاد توسط علل مختلف از جمله تصادفات وسایل نقلیه موتوری و سقوط از بلندی اتفاق می‌افتند (۲). این ناحیه از ستون فقرات یک ناحیه تبدیلی ما بین ستون

^۱ استادیار بخش جراحی مغز و اعصاب بیمارستان شهید مطهری ارومیه، فلوشیپ نروواسکولار

زوايد شوکي، لاميناها، فاست‌هاي مهره‌ها و زوايد عرضي اکسپوز مي‌گردند. سپس با توجه به لندهمارک‌هاي آناتوميک و راديوگرافي انجام شده محل پديکول‌ها مشخص و ميله‌هاي کرشنر در محل پديکول وارد و در مسير مورد نظر هدايت مي‌شوند. سپس راديوگرافي دوم به صورت لاترال انجام شده و از روي راديوگرافي درستي محل پديکول‌ها و مسير مناسب يا نامناسب هدايت ميله‌هاي کرشنر ارزيابي و يادداشت مي‌شوند و سپس پيچ‌هاي مد نظر با توجه به قطر پديکول‌ها و طول جسم مهره‌ها در مسيرهاي مورد نظر وارد و هدايت مي‌شوند. سپس راديوگرافي لاترال انجام شده و مجدداً مناسب يا نامناسب بودن مسير پيچ‌ها ارزيابي و در صورت نياز محل و مسير پيچ نامناسب با تعويض سايز پيچ جاگذاري شده اصلاح مي‌گردد.

پس از مرخص شدن بيمار دو ماه بعد از بيمار راديوگرافي ساده کنترل ستون فقرات صورت مي‌گيرد و نامناسب بودن مسير پيچ‌ها و محل ورود مجدداً بررسي و يادداشت مي‌شود. اين بيماران به مدت ۶ ماه تا ۳ سال مورد کنترل و بررسي قرار گرفته‌اند.

لندهمارک‌هاي مولف در مهره‌هاي L1 و L2 جهت پيچ گذاري عبارت بوده است از نقطه تقاطع خط عمودي مماس به کنار جانيبي زائده مفصلي فوقاني و خط افقي که از وسط زائده عرضي عبور مي‌کند نقطه ورود به پديکول مي‌باشد. پس از برداشتن کورتکس استخوان در اين تقاطع محل پديکول به شکل یک ناحيه بيضي شکل يا مثلثي شکلي ظاهر مي‌شود. مسير پيچ در مهره L1 با زاويه ۵ درجه به طرف داخل و در مهره L2 با ۱۰ درجه به طرف داخل در نظر گرفته مي‌شود.

در مهره‌هاي T11-T12 اين زاويه بين ۱۰-۰ درجه متغير بوده است و پيچ‌ها ۱۰ درجه به طرف پايين هدايت شده‌اند. سايز پيچ‌ها از نظر قطر و طول با توجه به قطر پديکول و بزرگي مهره در راديوگرافي انجام شده انتخاب گرديده‌اند.

نتايج

در اين مطالعه از ۱۸۰ پيچ جاگذاري شده طبق جدول شماره ۱، ۸۰ پيچ در ناحيه توراسيک و ۱۰۰ پيچ در ناحيه لومبار (L2-L1) با سايزهاي متفاوت گذاشته شده است که در مهره‌هاي L1 و T12 روي هم رفته سايز $40 \times 5/5$ بيشترين مصرف را داشته است.

در دهه‌هاي اخير سيستم فيکساسيون پديکولار خلفي توسط پيچ براي پايدار نمودن ستون فقرات ناپايدار در بيشتر مراکز درماني دنيا مورد استفاده قرار مي‌گيرد. اين روش پايدار کردن ستون فقرات در طيف وسيعي از بيماران ترومايي، اختلالات دژنراتيو، ناپايداري ستون فقرات به دنبال اعمال جراحي، سرطان‌ها، عفونت‌ها و دفورميتي‌هاي ستون فقرات از قبيل اسکوليوزيس و اسيوندیلوليستريس کاربرد دارد (۴-۶). اين سيستم مزايای زيادي نسبت به سيستم‌هايي دارد که در آنها از ساب لامینار و ايرينگ يا هوک جهت ثابت نمودن استفاده مي‌شود (۷،۸). در اين بررسي ميزان صحت و درستي جاگذاري ۱۸۰ پيچ پديکولار بر روي ۳۵ بيمار داراي شکستگی‌هاي ناپايدار ستون فقرات توراکولومبار با تکیه بر در نظر گرفتن لندهمارک‌هاي آناتوميکال و استفاده از راديوگرافي حين عمل جراحي مورد مطالعه قرار گرفته است که یک نقطه کليدي در برقراري اين سيستم مي‌باشد.

مواد و روش کار

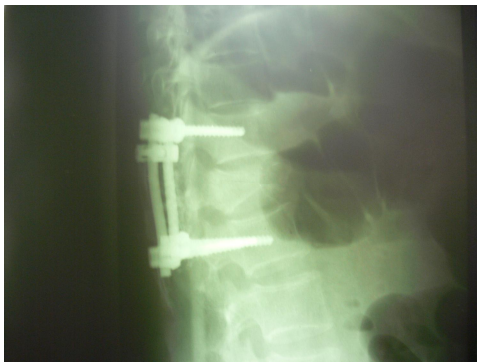تعداد ۳۵ بيمار به علت شکستگی دررفتگی و شکستگی Burst ناپايدار ستون فقرات توراکولومبار مابين سال‌هاي ۱۳۸۲ تا ۱۳۸۶ در بيمارستان شهيد مطهري - بخش جراحي مغز و اعصاب تحت عمل جراحي فيکساسيون و فيوزن کوتاه خلفي قرار گرفتند. اين بيماران ۶ ماه تا ۳ سال بعد از مرخص شدن از بيمارستان مورد پيگيري و بررسي قرار گرفتند و تيم جراحي و روش جراحي در تمام بيماران ثابت بوده و تمام اعمال جراحي توسط یک جراح مغز و اعصاب با تجربه و آشنا به اين سيستم با اطلاعات کافي از لندهمارک‌هاي آناتوميکي جهت مشخص نمودن محل ورود به پديکول صورت گرفته است. تکنسین راديولوژی فردی با تجربه و توجه شده با اهداف جراح از راديوگرافي درخواستی در حين عمل جراحي بوده که همانند جراح عضو ثابت تيم جراحي بوده است. در تمام بيماران از سيستم S-33 Internal locking polyaxial spinal system استفاده شده که پيچ‌ها Internal lock, self tapping می‌باشند. ابتدا

1- Transitional-2 screw

پس از دادن پوزيشن پرون به بيمار، راديوگرافي ساده رخ و نيمرخ از ستون فقرات ناحيه توراکولومبار تهيه مي‌شود و تا آماده شدن کليشه‌هاي راديوگرافي المان‌هاي خلفي ستون فقرات از جمله

جدول شماره ۱

سایز مهره	$6/5 \times 4.5^\circ$	$6/5 \times 4.0^\circ$	$5/5 \times 4.5^\circ$	$5/5 \times 4.0^\circ$	$4/5 \times 4.5^\circ$	$4/5 \times 4.0^\circ$
L ₂	۲۰	۱۰	۳۰	-	-	-
L ₁	-	-	۲۰	۲۰	-	-
T ₁₂	-	-	-	۳۰	-	۱۰
T ₁₁	-	-	۱۰	۱۰	۱۰	۲۰



شکل شماره (۲)

بحث

ناحیه توراکولومبار یک ناحیه تبدیلی ستون فقرات ما بین ناحیه توراسیک و لومبار با مشخصات آناتومیکی متفاوت نسبت به همدیگر می‌باشد. شکستگی دررفتگی و شکستگی‌های انفجاری (Burst) در مهره‌های این ناحیه به ویژه مهره‌های T1-T12 به طور شایع‌تری اتفاق می‌افتد.

آشنایی جراحان اعصاب و ستون فقرات با آناتومی تک تک مهره‌های این ناحیه و لندهمارک‌های قسمت خلفی مهره‌ها جهت تعیین نقطه گذاشتن پیچ پدیکولار بسیار مهم است و تایید نقطه ورود و مسیر هدایت پیچ‌ها توسط تکنیک‌های تصویربرداری از ضروریات این روش می‌باشد. استفاده از این تکنیک‌ها میزان جاگذاری اشتباهی را کاهش و عوارض حین جراحی و بعد از جراحی را کاهش می‌دهد.

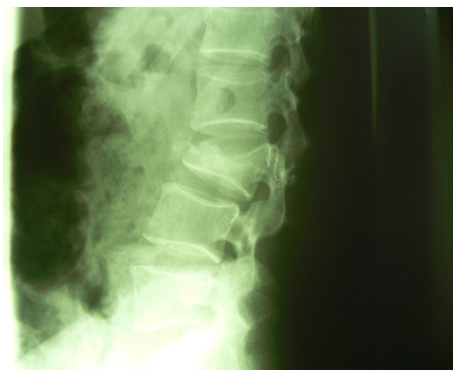آقای Car bone و همکارانش به صورت رتروسپکتیو تصاویر سی تی اسکن مربوط به ۲۵۲ پیچ پدیکولار جاگذاری شده را در ۴۱ بیمار مورد بررسی قرار دادند در این مطالعه از ۱۲۶ پیچ گذاشته شده (۵۰٪) در ناحیه توراسیک، ۲۲ مورد (۱۲/۷٪) آنها پدیکول را سوراخ نموده بود (۴ مورد قسمت داخلی و ۱۳ مورد قسمت خارجی پدیکول) و ۷ مورد (۵/۶٪) آنها کورتکس جسم مهره را سوراخ نموده بود. در کنترل بعد از عمل جراحی فقط یک مورد عفونت عمقی و یک مورد عفونت سطحی گزارش شده است.

فالوآپ ۶-۲۴ ماهه بیماران هیچ‌گونه عوارض عصبی و عروقی و گاستروانتریتیستینال نشان نداده است. آقای Vaccaro و همکارانش

در جاگذاری اولیه میله‌های کرشنر بعنوان راهنما ۳۰ عدد پوزیشن قابل قبول نداشتند (۱۶/۶٪) که در جدول شماره ۲ به تفکیک مهره‌ها و در سمت راست یا چپ بودن آنها مشخص شده است. چنانکه از ۳۰ عدد میله کرشنر نامناسب هدایت شده ۱۱ مورد در سمت راست و ۱۹ مورد در سمت چپ بوده است و بیشترین خطا در مهره‌های توراسیک بوده که از میان آنها در مهره T11 بیشترین اشتباه صورت گرفته است.

سایر مهره	نامناسب	راست	چپ
L ₂	۷	۲	۵
L ₁	۳	۱	۲
T ₁₂	۸	۳	۵
T ₁₁	۱۲	۵	۷
جمع	۳۰	۱۱	۱۹

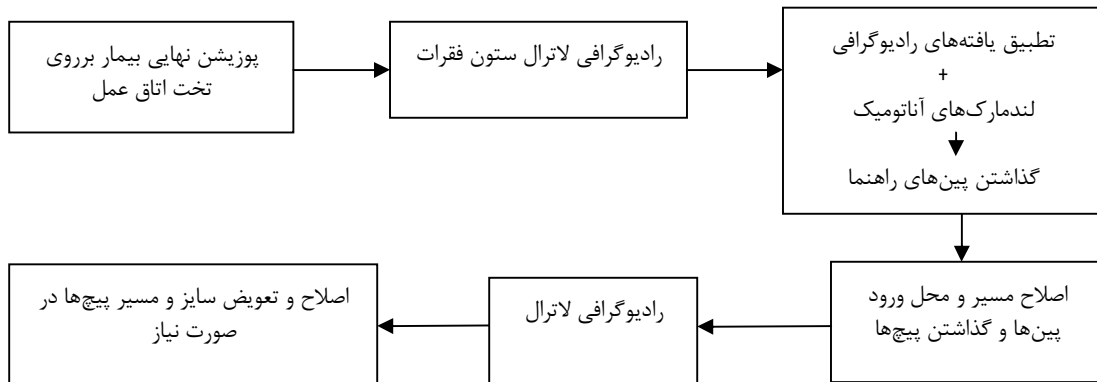
در مرحله دوم با اصلاح مسیر و تعیین محل ورود پیچ‌ها، فقط ۱۰ پیچ (۱۵/۵٪) جاگذاری مناسب نداشتند که از این ۱۰ پیچ، ۴ پیچ در مهره L₂ از $6/5 \times 4.0^\circ$ به $6/5 \times 4.5^\circ$ و در مهره T₁₁ ۶ پیچ از $4/5 \times 4.0^\circ$ به $5/5 \times 4.5^\circ$ تبدیل و اصلاح مسیر داده شده است (۶ عدد در سمت چپ و ۴ عدد در سمت راست بوده است) در حین عمل جراحی هیچ‌گونه عارضه‌ای از قبیل پارگی دورمر، لیک csf و خون‌ریزی وسیع وجود نداشته در فالوآپ ۶ ماه تا ۳ سال بیماران از پیچ‌های گذاشته شده ۳ مورد وضع نسبتاً مناسب نداشتند (۱/۶٪) و فقط یک مورد عفونت سطحی در محل انسزیون وجود داشته و عارضه دیگری وجود نداشته است.



شکل شماره (۱)

(۱۶-۱۴) در یک مطالعه که بر روی ۲۳۸ پیچ جاگذاری شده در فضای T12-L5 توسط رادیوگرافی لاترال حین عمل جراحی صورت گرفته ۲۴ مورد (۱۰/۹٪) دیواره پدیکول سوراخ شده است (۱۷).

در این مطالعه ما صرفاً بر روی شکستگی‌های ناپایدار ناحیه تبدیلی توراکولومبار که از نظر بیومکانیک و تحمل نیروهای وارده اهمیت زیادی دارد براساس یک پروسه تصویربرداری با رادیوگرافی ساده حین عمل جراحی میزان مناسب و نامناسب بودن ۱۸۰ پیچ پدیکولار جاگذاری شده را در ۳۵ بیمار بررسی نموده ایم.



مطالعه پیچ‌های نامناسب جاگذاری شده در تمام مراحل در سمت چپ بیشتر بوده است که می‌تواند توجیه کننده راست دست بودن جراح باشد و این که جراحان با دست غالب وقتی در طرف مقابل دارند پیچ گذاری می‌کنند در محاسبات جاگذاری دقت بیشتری نمایند و پیشنهاد ما در نهایت این است که تیم جراحی ثابت و وجود تکنسین رادیولوژی با تجربه و آشنا به اهداف عمل جراحی می‌تواند میزان موفقیت را بالا ببرد و در تمام مراکز با رادیوگرافی ساده این عمل جراحی صورت بگیرد.

(۹) Ram persaud و همکاران (۱۰) و Zindrick و همکاران (۱۱) در مطالعات خودشان در قطر و طول پدیکول‌های توراسیک تغییرات متفاوتی را پیدا کرده اند لذا سایز کوچک پدیکول توراسیک و نزدیک بودن آن با طناب نخاعی و ساختمان‌های عصبی و عروقی ستون فقرات توراسیک خطرات جاگذاری پیچ‌های پدیکولار در این ناحیه را افزایش می‌دهد (۱۲-۱۴). در مطالعات دیگر نشان داده شده که بکار بردن لندمارک‌های آناتومیک بدون استفاده از تصویربرداری حین عمل جراحی میزان سوراخ شدن پدیکول‌ها از ۱۵/۹-۵۴/۷ درصد متغیر بوده است

بر اساس نتایج بدست آمده با اتکاء به رادیوگرافی اولیه و لندمارک‌های آناتومیک ۱۶/۶ درصد پین‌های راهنما وضعیت نامناسب داشتند که در مرحله پیچ گذاری به ۵/۵ درصد در رادیوگرافی دوم رسیده است و در نهایت در رادیوگرافی سوم با تعویض پیچ‌های نامناسب این میزان به ۱/۶ درصد رسیده است این نتایج موید این می‌باشد که استفاده از رادیوگرافی ساده با اتکاء به تجربه و مهارت جراح و آشنایی او به لندمارک‌های آناتومیک میزان موفقیت در جاگذاری را به میزان زیادی افزایش می‌دهد. در این

References:

1. Gertzbein SD. Fractures of the thoracic and lumbar spine. Baltimore: Wilkines; 1992.
2. Gertzbein SD. Scoliosis Research Society: Multicenter spine fracture study. Spine J 1992; 17:528-40.
3. Saboe LA, Reid DC, Davis LA. Spine trauma and associated injuries. J Trauma 1991; 31:43-8.
4. Alanay A, Acaroglu E, Yazici M, Oznur A, Surat A. Short segment pedicle instrumentation of thoraco lumbar Burst fractures: does transpedicular intracorporeal grafting prevent early failure. Spine J 2001; 26:213-7.
5. Bedbrook GM. Stability of spinal fractures and fracture dislocations with paraplegia 1971; 9:23-32.
6. Bedbrook GM: Treatment of thoracolumbar dislocation and fracture with paraplegia. J Clin Orthop 1979; 112:267-84.
7. Fourny DR, Abi-Said D, Lang FF, McCutcheon IE, Gokaslan ZL. Use of pedicle screw fixation in the management of malignant spinal disease:

- experience in 100 consecutive procedures. *J Neurosurg (Spine 1)* 2001; 94:25-37.
8. Mclain RF, Kabins, M, Weinstein J. NVSP stabilization of lumbar neoplasms: Technical considerations and complications. *J Spin Disord* 1991; 4:359-65.
 9. Vaccaro AR, Rizzolo SJ, Allardyce TJ, Ramsey M, Salvo J, Balderston RA, et al. Placement of pedicle screws in the thoracic spine: part 1. Morphometric analysis of the thoracic vertebra. *Bone Joint Surg* 1995; 77: 1193-9.
 10. Rampersaud YR, Simon DA, Foley KT. Accuracy required for imaging guided spinal pedicle screw placement. *J Spine* 2001; 26: 352-9.
 11. Zindrick MR, Wiltse LL, Doornik A. Analysis of the morphometric characteristics of the thoracic and lumbar pedicles. *J Spine* 1987; 12:160-6.
 12. Ebraheim NA, XU R, Ahmad M, Yeasting RA. Projection of the thoracic pedicle and its morphometric analysis. *Spine J* 1997; 22: 223-8.
 13. Ebraheim NA, Jabaly G, Xu R, Yeasting RA. Anatomic relations of the thoracic pedicle to the adjacent neural structures. *Spine J* 1997; 22: 1553-6.
 14. Liljenquist UR, Halm HF. Pedicle screw instrumentation of the thoracic Spine in idiopathic scoliosis. *J Spine* 1997;22: 2239-45
 15. Pittet L, Coulomb M, Lavalleyé S, Sautot P. Pedicle screw Placement using image guided techniques. *Clin Orthop* 1998; 354:39-48.
 16. Vaccaro AR, Rizzolo SJ, Balderston RA, Allardyce TJ, Garfin SR, Dolinskas C. Placement of pedicle screws in the thoracic spine: Roy-Camille technique versus open lamina technique. *J Spine* 1998; 23:1065-8.
 17. Odgers CJ, Vaccaro AR, Pollack ME, Cotler JM. Accuracy of pedicle screw placement with the assistance of lateral plain radiography. *J Spinal Disord* 1996;9: 334-8