

تشدید حملات تکیکاردی پیوستگاهی به دنبال بلع

حسن سلیمانپور^۱، صمد شمس وحدتی^۲، محسن عباس نژاد^۳، کریم مرجانی^۴، کامران شادور^۵

تاریخ دریافت 1393/01/23 تاریخ پذیرش 1393/03/31

چکیده

حملات تکیکاردی پیوستگاهی در اثر ضربان سازی سریع و ناگهانی یک کانون خودکار بسیار تحریک پذیر در محل اتصال دهلیز به بطن ایجاد می شود. این حملات بیشتر در کودکان گزارش شده و در بالغین بسیار نادر می باشد. مورد، خانم سی ساله ای است که به علت حملات تپش قلب، مراجعات مکرر به اورژانس داشته و با تشخیص تکیکاردی حمله ای فوق بطنی برای بیمار آدنوزین و یا وراپامیل بسته به شرایط بیمار و در دسترس بودن دارو تجویز می شده و ریتم بیمار کنترل می گردیده است. بیمار به دنبال حاملگی دچار تشدید حملات مذکور شده و برای مراقبت ویژه و انجام زایمان در بخش مراقبت های ویژه بستری گردید. در طول بستری متوجه ارتباط بین غذا خوردن و حملات بیمار شدیم که بیمار به صورت عادی با اغ زدن آن را کنترل می کرده است. در نهایت بیمار با تشخیص تشدید حملات تکیکاردی پیوستگاهی با ابلیشن تحت درمان قطعی قرار گرفت و حملات تکرار نکردید. تشدید حملات تکیکاردی پیوستگاهی، معمولاً در پاسخ به بعضی داروها و در برخی شرایط مستعد کننده مانند حاملگی و بلع دیده می شود. درمان تشدید حملات تکیکاردی پیوستگاهی، با ابلیشن در بزرگسالان به عنوان انتخاب اول درمانی توصیه می شود. کلمات کلیدی: تشدید حملات تکیکاردی پیوستگاهی، آدنوزین، ابلیشن

مجله پزشکی ارومیه، دوره بیست و پنجم، شماره پنجم، ص ۶۶۸-۶۶۳، مرداد ۱۳۹۳

آدرس مکاتبه: تبریز - خیابان دانشگاه - مرکز تحقیقات قلب و عروق دانشگاه علوم پزشکی تبریز، تلفن: ۰۹۱۴۱۱۶۴۱۳۴

Email: soleimanpourh@tbzmed.ac.ir

مقدمه

تکیکاردی حمله ای فوق بطنی^۱، برای بیمار آدنوزین و یا وراپامیل بسته به شرایط بیمار و در دسترس بودن دارو تجویز می شده و ریتم بیمار کنترل می گردیده است. بیمار به دنبال حاملگی دچار تشدید حملات مذکور شده بود که فواصل این حملات از ماه هشتم حاملگی کمتر گردیده بود. طبق نظر متخصص زنان، با توجه به مشکل قلبی بیمار، بیمار دو روز قبل از زایمان در بخش مراقبت های ویژه پزشکی، بستری گشت و زایمان طبیعی نرمال داشت که ناگهان پس از چند ساعت از زایمان دچار حمله تپش قلب می شود که علائم حیاتی بیمار حین حمله به شرح زیر بود که با وراپامیل کنترل شد:

تشدید حملات تکیکاردی پیوستگاهی^۲ در اثر ضربان سازی سریع و ناگهانی یک کانون خودکار بسیار تحریک پذیر در محل اتصال دهلیز به بطن ایجاد می شود. این کانون ممکن است به دلیل تحریک پذیری زیاد ناشی از مواد محرک و یا ضربه نارس از کانون دیگری به طور ناگهانی شروع به تکیکاردی نماید.

گزارش مورد

مورد، خانم سی ساله ای است که به علت حملات تپش قلب از سن ۲۶ سالگی، مراجعات مکرر به اورژانس داشته و با تشخیص

^۱ دانشیار بیهوشی و مراقبت های ویژه - فلو شیب احیای قلبی - ریوی و مراقبت بحرانی بیمارانی ترومائی، مرکز تحقیقات قلب و عروق دانشگاه علوم پزشکی تبریز

^۲ استادیار طب اورژانس گروه طب اورژانس دانشگاه علوم پزشکی تبریز

^۳ استادیار و فوق تخصص بیماری های قلب و عروق، گروه قلب و عروق، دانشگاه علوم پزشکی تبریز

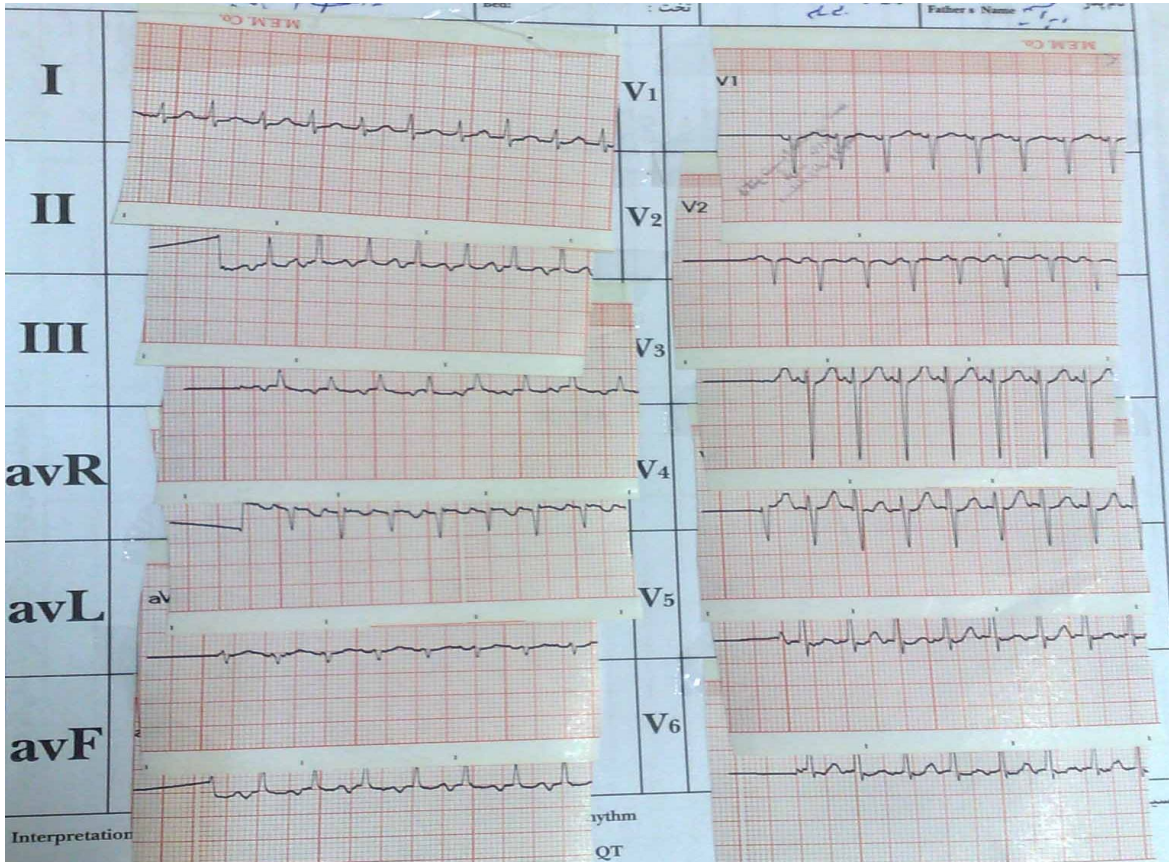
^۴ متخصص بیهوشی - مرکز تحقیقات سلامت دانشگاه علوم پزشکی بقیه الله

^۵ استادیار بیهوشی و فلوشیب مراقبت های ویژه، گروه بیهوشی و مراقبت های ویژه، دانشگاه علوم پزشکی تبریز

^۶ Permanent form of junctional reciprocating tachycardia (PJRT)
^۷ paroxysmal supraventricular tachycardia (PSVT)

در تراسه الکترو کاردیوگرام بیمار در حین حمله، تاکیکاردی حمله‌ای فوق بطنی با تعداد ضربان قلب ۱۷۰ بار در دقیقه، بدون تغییرات قطعه اس-تی مشاهده شد (تصویر ۱).

فشارخون: ۱۰۰/۶۰ میلی‌متر جیوه، ضربان قلب: ۱۷۰ بار در دقیقه، تعداد تنفس: ۱۶ بار در دقیقه، درجه حرارت: ۳۷/۱ درجه سانتی‌گراد.



تصویر (۱): تراسه الکتروکاردیوگرام بیمار حین حمله

آنالیز خونی بیمار در زمان حمله نرمال بوده است.

به علت تکرار حملات فوق، برای بیمار مشاوره قلب درخواست شد. در حین بستری و تا انجام مشاوره بیمار، پرستاران بخش مراقبت‌های ویژه پزشکی متوجه ارتباط بین غذا خوردن و حملات تپش قلب بیمار گردیدند و بیمار نیز اذعان داشت که در این مدت، حملات تپش قلب او اکثراً با غذا خوردن همراه بوده است.

بیمار به صورت شرطی متوجه شده بود که با اغ زدن^۱ می‌تواند تپش قلب خود را کنترل کند.

در طی مشاوره کاردیولوژی تشخیص حملات تاکیکاردی پیوستگاهی، برای بیمار مطرح شد و نهایتاً برای بیمار درمان با ابلیشن^۲ صورت گرفت.

بحث

به‌طور کلاسیک، تشدید حملات تاکیکاردی پیوستگاهی پایدار در کودکان یا بالغین جوان رخ می‌دهد و با تاکیکاردی فوق بطنی پیوسته مشخص می‌شود. تشدید حملات تاکیکاردی پیوستگاهی در تمامی سنین می‌تواند روی دهد و نیز می‌تواند خود را به صورت تاکیکاردی فوق بطنی حمله‌ای بافاصله پی آر^۳ طولانی نشان دهد (۲،۱).

مطالعات اخیر، نشان می‌دهد که هدایت آهسته برگشتی و راه فرعی با هدایت آهسته می‌تواند در هر سنی از جمعیت بالغین رخ دهد. در حال حاضر نوع حمله‌ای تشدید حملات تاکیکاردی

^۱ Gag reflex

^۲ Ablation

^۳ P-R interval

بیماران با تشدید حملات تکیکاردی پیوستگاهی حمله‌ای بدون در نظر گرفتن محل راه فرعی، درمان اصلی مؤثر و بی‌خطر عنوان شده است (۱،۳،۱۱،۱۲). عود در ابلیشن، ناشایع نبوده (از ۱۳ درصد تا ۲۳ درصد در مقالات و ۸ درصد در بررسی‌های اخیر) ولی پس از دومین ابلیشن، درمان طولانی‌مدت با موفقیت ۹۲ درصد تا ۱۰۰ درصد می‌باشد. میزان عود بالا، در تشدید حملات تکیکاردی پیوستگاهی با راه‌های فرعی طولانی و پیچیده در محل گره بطنی-دهلیزی دیده می‌شود (۷). عوارض این روش کم بوده، اما توجه در به‌کارگیری جریان فرکانس رادیویی، زمانی که راه فرعی در بالای استئوم سینوس کرونری قرار گرفته و یا در منطقه وسط سپتوم بوده ضروری است زیرا که احتمال بلوک درجه دوم و سوم ۵ درصد-۷ درصد وجود دارد.

در نوزادان و کودکان نوع درمان به علت اینکه عوارض ابلیشن با کاتتر امواج رادیویی، با وزن، رابطه عکس دارد؛ درمان با داروهای آنتی آریتمیک در این گروه سنی بسیار مؤثرتر است (۲،۱۳،۱۴). کرایو ابلیشن در گزارش گایتا و همکارانش به‌عنوان درمان جایگزین مناسب و بی‌خطر در کودکان ذکر شده که احتمال بلوک دهلیزی-بطنی را کاهش داده است (۱۵).

تئوری‌های مختلفی در خصوص ارتباط بلع و تکیکاردی فوق بطنی وجود دارد، یک تئوری بر این اساس است که تحریک وازوواگال به دنبال بلع باعث ایجاد تکیکاردی فوق بطنی می‌شود؛ تئوری دیگری تأکید می‌کند که افزایش فشار داخلی مری، باعث فعال‌سازی شاخه‌های آوران و وایران عصب واگ شده و در نتیجه باعث ایجاد این آریتمی می‌گردد. به نظر می‌رسد مکانیسم‌های مذکور می‌تواند توجیه‌کننده تشدید حملات تکیکاردی پیوستگاهی به دنبال بلع در بیمار معرفی باشد (۱۶،۱۷).

در نهایت تشدید حملات تکیکاردی پیوستگاهی، معمولاً در پاسخ به بعضی داروها و در برخی شرایط مستعد کننده مانند حاملگی و بلع دیده می‌شود. این حملات بیشتر در کودکان گزارش شده و در بالغین بسیار نادر می‌باشد و کلید تشخیصی آن وجود موج پی معکوس در لیدهای دو، سه و ای وی اف بوده و به علت تکیکاردی، فاصله پی آر، کوتاه دیده می‌شود (فاصله قطعه آر پی بیشتر از فاصله قطعه پی آر^۵ می‌شود). درمان تشدید حملات تکیکاردی پیوستگاهی با ابلیشن در بزرگسالان، به‌عنوان انتخاب اول درمانی توصیه می‌شود (۱۸،۲).

پیوستگاهی نسبت به قبل بیشتر گزارش می‌شود که این تفاوت ممکن است به علت تفاوت‌های جمعیتی یا کرایتریاهای تشخیصی (کلینیکی و یا الکتروفیزیولوژیک) باشد. طبق مطالعه لیندینگر و همکارانش، در نوزادان و کودکان تشدید حملات تکیکاردی پیوستگاهی اغلب به‌صورت پیوسته یا پایدار دیده می‌شود (۱،۳).

در بررسی‌های جدید تغییرات زیادی در طول چرخه زمانی تکیکاردی (۲۶۰-۶۰۰ هزارم ثانیه) وجود دارد. تکیکاردی و ضربان قلب به‌صورت چشمگیری در تشدید حملات تکیکاردی پیوستگاهی حمله‌ای در مقایسه با بیماران با تکیکاردی پایدار یا پیوسته، بالا می‌باشد.

همچنین هیچ ارتباطی بین میزان تکیکاردی و وجود کاردیومیوپاتی ناشی از تکیکاردی نیست، اگرچه تعداد بیماران با این عارضه به‌قدری کم است که نیاز به توجیه و بررسی ندارد (۲،۳). این نوع عارضه به‌ندرت، در بیماران با تشدید حملات تکیکاردی پیوستگاهی پایدار نسبت به حمله‌ای بیشتر دیده می‌شود و به نظر می‌رسد طولانی بودن زمان تکیکاردی نسبت به سرعت ضربان ذاتی^۱ قلب بیشتر بیانگر نارسایی بطن چپ می‌باشد. تشدید حملات تکیکاردی پیوستگاهی حمله‌ای به نظر می‌رسد در بالغین بیشتر از کودکان باشد و این خود گواه این مطلب است که چرا تا بلوغ تشخیص تشدید حملات تکیکاردی پیوستگاهی مخفی باقی می‌ماند (۴).

در موارد بسیار زیادی از تشدید حملات تکیکاردی پیوستگاهی، هدایت آهسته برگشتی و راه فرعی با هدایت آهسته در منطقه پوسترئوسپتال^۲ می‌باشد (۲،۳،۵-۷) و بنابراین ابلیشن معمولاً از طریق سمت راست استفاده می‌شود (۳). همچنین راه‌های فرعی در موقعیت‌های دیگر نیز در ۲۴-۱۲ درصد افراد نیز گزارش شده است (۱،۸،۳). و طبق مطالعه گایتا و همکارانش راه فرعی غیر پوسترئوسپتال، اغلب به‌صورت شایع در تشدید حملات تکیکاردی پیوستگاهی حمله‌ای نسبت به تشدید حملات تکیکاردی پیوستگاهی پایدار دیده می‌شود (۳).

راه فرعی در تشدید حملات تکیکاردی پیوستگاهی می‌تواند در هر منطقه‌ای از سپتوم میانی^۳ تا قدامی چپ^۴ دیده شود، حتی اغلب راه‌های فرعی می‌توانند در اطراف یا در استئوم سینوس کرونری قرار گیرند (۱،۳،۱۰).

در تحقیقات اخیر، ابلیشن با کاتتر امواج رادیویی برای درمان

^۱ - Interinsic

^۲ - posterioseptal

^۳ - mid septal

^۴ - left anterior

^۵ -RP interval > PR

References:

1. Aguinaga L, Primo J, Anguera I, Mont L, Valentino M, Brugada P, et al. Long-term follow-up in patients with the permanent form of junctional reciprocating tachycardia treated with radiofrequency ablation. *Pacing Clin Electrophysiol* 1998;21(11 Pt 1):2073–8.
2. Lindinger A, Heisel A, von Bernuth G, Paul T, Ulmer H, Kienast W, et al. Permanent junctional re-entry tachycardia. A multicentre long-term follow-up study in infants, children and young adults. *Eur Heart J* 1998;19(6):936–42.
3. Gaita F, Haïssaguerre M, Giustetto C, Fischer B, Riccardi R, Richiardi E, et al. Catheter ablation of permanent junctional reciprocating tachycardia with radiofrequency current. *J Am Coll Cardiol* 1995;25(3):648–54.
4. Dorostkar PC, Silka MJ, Morady F, Dick M. Clinical course of persistent junctional reciprocating tachycardia. *J Am Coll Cardiol* 1999;33(2):366–75.
5. Coumel P, Cabrol C, Fabiato A. Tachycardie permanente par rythme réciproque. Preuves du diagnostic par stimulation auriculaire et ventriculaire. *Arch Mal Coeur* 1967; 60: 1830–64.
6. Critelli G, Gallagher JJ, Thiene G. The permanent form of junctional reciprocating tachycardia. In Benditt DG and Benson DW (Eds.). *Cardiac Preexcitation Syndromes* 1986; Boston Martinus Nijhoff pp. 233–253.
7. Haïssaguerre M, Gaita F, Markus FI. Radiofrequency catheter ablation of accessory pathways: a contemporary review. *J Cardiovasc Electrophysiol* 1994; 5: 532–52.
8. Shih HT, Miles WM, Klein LS. Multiple accessory pathways in the permanent form of junctional reciprocating tachycardia. *Am J Cardiol* 1994; 73: 361–7.
9. Elbaz M, Fourcade J, Carrie D, Jean M, Karouny E, Foures F, et al. Atrial insertion of accessory pathways in permanent reciprocating junctional tachycardia. *Arch Mal Coeur Vaiss* 1995;88(10):1399–405.
10. Ticho BS, Saul JP, Hulse JE, De W, Lulu J, Walsh EP. Variable location of accessory pathways associated with the permanent form of junctional reciprocating tachycardia and confirmation with radiofrequency ablation. *Am J Cardiol* 1992;70(20):1559–64.
11. Menafoglio A, Schläpfer J, Kappenberger L. La tachycardie jonctionnelle réciproque permanente: une entité clinique méconnue, curable par l'ablation par radiofréquence. *Schweiz Med Wochenschr* 1995; 125: 1980–8.
12. Noë P, Van Driel V, Wittkamp F. Rapid recovery of cardiac function after catheter ablation of persistent junctional reciprocating tachycardia in children. *Pacing Clin Electrophysiol* 2002; 25: 191–4.
13. Pecht B, Maginot KR, Boramanand NK, Perry JC. Techniques to avoid atrioventricular block during radiofrequency catheter ablation of septal tachycardia substrates in young patients. *J Interv Card Electrophysiol* 2002;7(1):83–8.
14. Schleich JM, Vaksmann G, Khanoyan P, Rey C, Dupuis C. Permanent junctional reciprocating tachycardia in children and adolescents. Efficacy of medical treatment. *Arch Mal Coeur Vaiss* 1992;85(5):553–9.
15. Gaita F, Montefusco A, Riccardi R. Cryoenergy catheter ablation: a new technique for treatment of permanent junctional reciprocating tachycardia in children. *J Cardiovasc Electrophysiol* 2004; 15: 263–8.
16. Greenspon AJ, Volosin KJ. Swallowing-induced tachycardia: electrophysiologic and pharmacologic observations. *Pacing Clin Electrophysiol* 1988; 11:1566–70.
17. Morady F, Krol RB, Nostrant TT, De Buitelir M, Cline W. Supraventricular tachycardia induced by

swallowing: a case report and review of the literature. *Pacing Clin Electrophysiol* 1987; 10:133-8.

18. Lee KW, Badhwar N, Scheinman MM. Supraventricular tachycardia--part I. *Curr Probl Cardiol* 2008;33(9):467-546.

INTENSIFICATION OF PERMANENT FORM OF JUNCTIONAL RECIPROCATING TACHYCARDIA BY SWALLOWING

Hassan Soleimanpour^{1}, Samad Shams Vahdati², Mohsen Abbasnezhad³, Karim Marjany⁴, Kamran Shadvar⁵*

Received: 12 Apr, 2014; Accepted: 21 Jun, 2014

Abstract

Paroxysmal Permanent Junctional Reciprocating Tachycardia (PJRT) is caused after rapid and sudden pacing of excitatory foci in atrioventricular junction. While it happens mostly in infants and children, it is rarely seen in adults.

A 30-year-old female came to our emergency department repeatedly with the chief complaint of palpitation. She was later diagnosed with PSVT and throughout her several referrals, she received adenosine or verapamil depending on her condition. Consequently, her rate was controlled. In the period of pregnancy, these attacks became frequent. For delivery, she was admitted to our intensive care unit due to cardiac concerns. Throughout her hospitalization, a relation between feeding and attacks were observed; furthermore, attacks were controlled by stimulating gag reflex. Finally, with the diagnosis of PJRT, she underwent ablation therapy.

PJRT is usually triggered by some drugs or situation like pregnancy and swallowing. Ablation is the definite and choice treatment in adults.

Keywords: Permanent Junctional Reciprocating Tachycardia, Adenosin, Ablation

Address: Cardiovascular Research Center, Tabriz University of Medical Sciences, Tabriz, Iran

Tel: +989141164134

Email: soleimanpourh@tbzmed.ac.ir

SOURCE: URMIA MED J 2014; 25(5): 468 ISSN: 1027-3727

¹ Associate Professor of Anesthesiology and Critical Care, Fellowship in Trauma Critical Care and CPR, Cardiovascular Research Center, Tabriz University of Medical Sciences, Tabriz, Iran

² Assistant Professor, Emergency Medicine Department, Tabriz University of Medical Sciences, Tabriz, Iran

³ Assistant Professor of Cardiology, Department of Cardiology, Faculty of Medicine, Tabriz University of Medical Sciences, Tabriz, Iran

⁴ Anesthesiologist, HRC, Baghiatallah University of Medical Sciences, Tehran, Iran

⁵ Assistant Professor of Anesthesiology and Critical Care, Fellowship in Critical Care Medicine, Anesthesiology Department, Tabriz University of Medical Sciences, Tabriz, Iran