

تعیین افزایش بیان Her2/neu در سیست‌های ادونتوژنیک

فرناز منصف اصفهانی^{۱*}، دکتر سوسن ایرانی^۲

تاریخ دریافت: 91/5/25 تاریخ پذیرش: 91/6/26

چکیده

پیش زمینه و هدف: سیست‌های ادونتوژنیک، سیست‌های برخاسته از اپی تلیوم تشکیل دهنده دندان می‌باشند که توسط اپی تلیوم ادونتوژنیک پوشانده شده‌اند. امکان تغییرات تومورال (تومور خوش خیم و بدخیم) در هر سه سیست دنتی ژروس، ادونتوژنیک کراتوسیست و رادیکولار سیست وجود دارد. درصد این تغییرات برای ادونتوژنیک کراتوسیست کمترین میزان می‌باشد. میزان تکثیر سلول‌های اپی تلیالی این سیست‌ها در پیش آگهی ضایعات مزبور از اهمیت خاصی برخوردار است. از مارک‌هایی که در پیش آگهی استفاده شده است Her2/neu می‌باشد.

مواد و روش کار: در این مطالعه، از آرشیو پرونده‌های بخش پاتولوژی دهان و فک و صورت دانشکده دندان‌پزشکی ۷۰ عدد، انتخاب شدند که شامل ۲۹ نمونه سیست دنتی ژروس، ۲۴ نمونه ادونتوژنیک کراتوسیست و ۱۷ نمونه رادیکولار سیست بودند و با فن ایمونوهیستوشیمی رنگ آمیزی شدند. اطلاعات بعد از جمع آوری توسط آزمون دقیق فیشر و نرم افزار SPSS نسخه ۱۷. مورد تحلیل قرار گرفتند. میزان رنگ پذیری سلول‌های تومورال درجه بندی شده و به هر نمونه نمره‌ای (score) از ۰ تا ۳ تعلق گرفت. اخذ نمرات ۲ و ۳ افزایش بیان تفسیر شده‌اند.

یافته‌ها: تعداد ۳ نمونه از نوع OKC (۱۲/۵٪)، ۷ نمونه از نوع دنتی ژروس (۲۴/۱٪) نمره‌ی صفر را گرفته‌اند، اما هیچ نمونه از نوع رادیکولار سیست نمره‌ی صفر را کسب نکرده است. آزمون دقیق فیشر نشان داد که بین نوع سیست و نمره‌ی اخذ شده توسط هر یک از نمونه‌های سیست‌ها، ارتباط معنی دار آماری وجود دارد. (P=0.005)، در سیست OKC در ۴۱/۷ درصد، در سیست دنتی ژروس در ۴۸/۳ درصد و در سیست رادیکولار در ۸۸/۲ درصد موارد نمرات رنگ آمیزی ۲ و ۳ بودند (افزایش بیان داشتند).

بحث و نتیجه گیری: بالاترین میزان افزایش بیان Her2 مربوط به سیست رادیکولار به میزان ۸۸/۲ درصد می‌باشد که می‌تواند بالا بودن میزان تکثیر سلولی در اپیتلیوم این سیست را نشان دهد. این میزان می‌تواند توجیه گر بالا بودن میزان ایجاد کارسینوم در residual periapical cyst و periapical cyst باشد.

کلید واژه‌ها: سیست‌های ادونتوژنیک، Her2

مجله پزشکی ارومیه، دوره بیست و سوم، شماره پنجم، ص ۵۲۰-۵۱۳، آذر و دی ۱۳۹۱

آدرس مکاتبه: همدان، دانشکده دندان پزشکی،

Email: farnaz_monsef@yahoo.com

مقدمه

راس آن‌ها سیست رادیکولار (RC) قرار دارد، نتیجه آماس می‌باشند.

سیست دنتی ژروس^۵ که در اثر جدا شدن فولیکول از اطراف تاج دندان نیمه رویش یافته ایجاد می‌شود، شایع‌ترین سیست تکاملی ادونتوژنیک بوده و ۲۰ درصد کل سیست‌های ادونتوژنیک را تشکیل می‌دهد و همچنین ادونتوژنیک کراتوسیست^۶ نیز نوعی

سیست‌های ادونتوژنیک^۲، سیست‌های برخاسته از اپی تلیوم تشکیل دهنده دندان^۴ می‌باشند که توسط اپی تلیوم ادونتوژنیک پوشانده شده‌اند. سیست‌های ادونتوژنیک از نظر منشا به دو دسته تکاملی و التهابی تقسیم می‌شوند. فاکتورهای شروع کننده تشکیل سیست‌های تکاملی مشخص نبوده، اما سیست‌های التهابی که در

^۱ دانشجو، دانشکده دندانپزشکی همدان (نویسنده مسئول)

^۲ متخصص پاتولوژی دهان و فک و صورت، استادیار دانشکده دندانپزشکی

^۳ odontogenic cysts

^۴ odontogenic epithelium

^۵ dentigerous cyst (DC)

^۶ odontogenic keratocyst (OKC)

کراتوسیست کمترین میزان می‌باشد. ادونتوژنیک کراتوسیست که اخی‌را از طرف WHO در دسته‌ی تومورها طبقه بندی شده و کراتوسیستیک ادونتوژنیک تومور نامیده می‌شود نیز نه تنها به علت میزان عود بالا بلکه به دلیل احتمال تغییرات بدخیمی و تبدیل به اسکواموس سل کارسینوما مطرح است.

سیست التهابی رادیکولر نیز به علت درصد بالای میزان شیوع و همچنین احتمال تغییرات بدخیمی و تبدیل به اسکواموس سل کارسینوما از اهمیت ویژه‌ای برخوردار است (۱).

با این تفاسیر توجه به میزان تکثیر سلول‌های اپی تلیالی این سیست‌ها در پیش آگهی ضایعات مزبور از اهمیت خاصی برخوردار است. برای تعیین میزان تکثیر سلول‌ها از روش‌های مختلفی استفاده می‌شود از جمله استفاده از مارک‌های ایمونوهیستوشیمی شامل p53,ki67 (۲).

از دیگر مارک‌ها که در پیش آگهی تومورها به خصوص تومورهای پستان، تخمدان و ریه استفاده شده است مارکر HER2/neu می‌باشد (۳).

گیرنده‌های فاکتور رشد اپیدرم (ErbB) گیرنده‌های غشای سلولی از دسته‌ی تیروزین کیناز می‌باشند. این دسته شامل چهار زیر گروه می‌باشد که یکی از آن‌ها HER2/neu می‌باشد که در اثر فسفوریلاسیون سیکل رشد و تکثیر سلولی، تمایز و مهاجرت سلول‌ها را آغاز کرده و پیش می‌برد. افزایش بیان این گیرنده‌ها (HER2/neu) در روند رشد تومورهای انسانی (سرطان پستان) اتفاق می‌افتد. در بیمارانی که تغییراتی در این گیرنده‌ها اتفاق می‌افتد از نظر کلینیکی تومور از تهاجم و در نتیجه پیش آگهی بدتری برخوردار است (۴).

HER2/neu (HER2) یک پروتئوکوژن بوده که بیان بیش از حد overexpression یا موتاسیون این رسپتور در سرطان‌های مختلفی اتفاق می‌افتد (۳).

رسپتور غشایی HER2/neu که ErbB-2 هم به آن اطلاق می‌گردد، از دسته رسپتورهای فاکتور رشد اپی درم (EGFR) می‌باشد. مطالعات قبلی نشان می‌دهد که انکوژن HER2/neu در پاتوژنز و پیشرفت بسیاری از بدخیمی‌ها در انسان دخالت دارد. افزایش بیان آن در ۳۰ درصد سرطان‌های پستان و تخمدان دیده شده است (۴). همچنین گزارشات نشان می‌دهند که در سرطان‌های شایع دیگری مثل سرطان‌های ریه، معده و دهان نیز افزایش بیان آن دیده شده است (۳).

همچنین مطالعات نشان داده‌اند که افزایش بیان HER2/neu در پیش آگهی، میزان تهاجم و افزایش متاستاز به غدد لنفاوی این تومورها نیز مربوط است.

سیست تکاملی است که به نظر می‌رسد رفتار بیولوژیکی آن متفاوت از سیست دنتی ژروس و رادیکولار می‌باشد. علت ایجاد آن افزایش فشار اسموتیک درون لومن سیست می‌باشد. طبق تقسیم بندی WHO، اخی‌را این سیست در دسته تومورهای ادونتوژنیک قرار گرفته و به آن کراتوسیستیک ادونتوژنیک تومور^۱ اطلاق می‌گردد. سیست رادیکولار یا سیست پری اپیکال، سیست مفروش از اپی تلیوم می‌باشد که در آپکس دندان نکروزه ایجاد می‌گردد. به نظر می‌رسد واکنش‌های التهابی باعث افزایش میزان فاکتور رشد کراتینوسیت‌ها توسط سلول‌های بافت پریدنتالی شده که منجر به افزایش تکثیر سلول‌های اپی تلیالی می‌گردد. این سیست شایع بوده و ۷-۵ درصد رادیولوژنسی‌های ناحیه پری اپیکال را شامل می‌گردد.

در صورتی که دندان نکروزه کشیده شود، اما سیست انتهای آپکس ریشه در داخل استخوان آلوئول بماند، residual periapical cyst نامیده خواهد شد. کارسینوم ایجاد شده در داخل استخوان نادر بوده و محدود به استخوان‌های فکین می‌باشد و به نظر می‌رسد منشأ اپی تلیوم ایجاد کننده آن بافت ادونتوژنیک باشد، بنابراین به طور کلی به آن کارسینوم‌های ادونتوژنیک^۲ اطلاق می‌گردد. طبق مطالعات ۲-۱ درصد کارسینوم‌های داخل حفره دهان ناشی از سیست ادونتوژنیک می‌باشد. پاتوژنز این کارسینوم‌ها مشخص نیست، اما ایجاد دیسپلازی با درجات مختلف در اپی تلیوم سیست‌های ادونتوژنیک گزارش شده است. معمولاً این نوع از کارسینوم در سنین ۶۱-۵۷ سالگی ایجاد شده و در مردان ۲ برابر زنان شایع می‌باشد.

سیست پری اپیکال باقیمانده^۳، شایع‌ترین ضایعه‌ای است که تغییرات کارسینوماتوز در آن ایجاد می‌گردد. هر چند که سیست‌های پری اپیکال متداول (روتین) نیز تغییرات بدخیمی از خود نشان داده‌اند. در ۲۵ درصد موارد، منشا کارسینوم ایجاد شده سیست دنتی ژروس بوده و در موارد نادری نیز، کارسینوم ناشی از ادونتوژنیک کراتوسیست گزارش شده است (۱).

امکان تغییرات تومورال (تومور خوش خیم و بدخیم) در هر سه سیست وجود دارد بطوریکه سیست دنتی ژروس اگرچه بعد از عمل از میزان عود بسیار کمی برخوردار است، اما پتانسیل ایجاد آملوبلاستوما، اسکواموس سل کارسینوما و موکوپیدرموئید کارسینوما داخل استخوانی را از سلول‌های اپی تلیوم پوشاننده داشته و همچنین دو سیست دیگر نیز امکان تبدیل به اسکواموس سل کارسینوما را دارند که در صد این تغییرات برای ادونتوژنیک

¹ keratocystic odontogenic tumor

² odontogenic carcinomas

³ residual periapical cyst

در سال ۲۰۰۱، G. Krahn و همکارانش طی پژوهشی بیان همزمان الگوهای HER1, HER2, HER3, HER4 را در سرطان های پوستی غیرملانومایی بررسی کردند. یافته‌های آن‌ها این نکته را تایید کرد که بیان ایزوله شده HER2 و بیان همزمان HER1/HER2 به صورت پیش غالب در پوست سالم یافت می‌شود و به این نتیجه رسیدند که بیان و فعالیت HER3 به علاوه HER1/HER2 ممکن است با فنوتیپ های بدخیمی مرتبط باشند(۳).

در بررسی سیفی و همکاران HER2/neu در مخاط طبیعی، دیسپلاستیک و کارسینوم سلول سنگفرشی دهان ارزیابی شد. آن‌ها تفاوت معنی داری در بروز این مارکر در این گروه‌ها مشاهده نکردند.^{۱۲}

بررسی جدیدی از محققین رومانی در ۲۰۱۲ نشان داد که افزایش معنی داری در بروز HER2/neu در دیسپلازی مخاط دهان و کارسینوم سلول سنگفرشی دیده می‌شود(۱۳).

مواد و روش کار

در این مطالعه، بعد از بررسی آرشیو پرونده‌های بخش پاتولوژی دهان و فک و صورت دانشکده دندان پزشکی همدان، کلیه نمونه‌های ۳ نوع سیستم ادنتوزنیک RC, DC, OKC جمعاً ۷۰ عدد، انتخاب شدند که شامل ۲۹ نمونه سیستم دنتی ژروس، ۲۴ نمونه ادنتوزنیک کراتوسیست و ۱۷ نمونه رادیکولار سیست بودند.

جهت تایید مجدد تشخیص‌های داده شده، از جهت انجام رنگ آمیزی هماتوکسیلین-ئوزین برش‌هایی از بلوک‌های پارافینی داده شدند و پس از تایید ضایعه، نمونه‌ها برای انجام رنگ آمیزی ایمونوهیستوشیمی آماده شدند. روش ایمونوهیستوشیمی که ما در این مطالعه مورد استفاده قرار دادیم، طبق پروتکل کارخانه Nevocastra/England Product code: RTU-CB11 می‌باشد که به شرح زیر است:

بر روی بلوک‌های پارافینی، از نمونه‌ها برش ۳ میکرونی تهیه شد، برش بافتی همراه با ماده مورد نظر (reagent) برای مدت ۱۵ دقیقه در حرارت ۲۵ درجه سانتیگراد انکوبه می‌شود. بازیافت آنتی ژن در دمای بالا (high temperature antigen) با استفاده از بازیافت محلول M 0. 01 سیترات (PH=6. 0) بوده است. این آنتی بادی برای استفاده پیش تیترا شده است (pre-titred) یعنی تیترا استفاده آن تعیین شده و نیازی به رقت بیشتر ندارد. نمونه‌ها به مدت یک ساعت در مجاورت آنتی بادی اولیه قرار گرفتند و در نهایت در محلول کروموژن DAB به مدت یک دقیقه و هماتوکسیلین به مدت ۳۰ ثانیه قرار داده شدند. نمونه‌ها توسط پاتولوژیست بر مبنای وجود رنگ پذیری غشا سلول‌ها توسط مارکر

طبق بررسی ما، افزایش بیان HER2/neu در سیستم‌های ادنتوزنیک قبلاً بررسی نشده است، بنابراین بر آن شدیم در مورد سه سیستم شایع تر ادنتوزنیک یعنی سیستم رادیکولار (RC) با منشا التهابی و سیستم دنتی ژروس (DC) و ادنتوزنیک کراتوسیست (OKC) با منشا تکاملی، میزان افزایش بیان مارکر HER2/neu را بررسی کنیم. با توجه به اینکه سیستم‌های ادنتوزنیک نیز مفروش از اپی تلیوم می‌باشند و این مارکر نیز برای تعیین میزان تکثیر سلول‌های اپی تلیالی بکار می‌رود و با توجه به اینکه تا به حال از این مارکر در سیستم‌های ادنتوزنیک استفاده نشده است میزان بیان این رسپتور در اپی تلیوم سیستم‌های ادنتوزنیک که نام برده شدند مورد بررسی قرار دادیم تا در صورت مشاهده تفاوت در میزان بیان این مارکر در سیستم‌های مختلف بتوانیم نتیجه بگیریم که این مارکر قادر است میزان تکثیر سلولی را در سیستم‌های مختلف پیش آگهی کند. در صورتیکه چنین مسئله‌ای به اثبات برسد می‌توان از آن به عنوان وسیله‌ای برای پیش آگهی امکان عود و تغییرات بدخیمی استفاده کرد. بطوریکه بعد از برداشت هر سیستم توسط جراح، بلافاصله سیستم جراحی شده با این مارکر رنگ آمیزی شود تا بیمار و جراح از میزان عود و احتمال تغییرات بدخیمی آگاه شوند. با توجه به هزینه‌ها و مشکلاتی که در موارد عود سیستم و ایجاد تغییرات بدخیمی به بیمار تحمیل می‌شود به نظر می‌رسد در صورتیکه اثبات شود این مارکر در تعیین میزان تکثیر سلولی موثر است، با وجودی که رنگ آمیزی با این مارکر ممکن است برای بیمار هزینه بردار باشد اما با توجه مشکلات گفته شده و همچنین در بسیاری از موارد امکان پیگیری بیمار برای چندین سال ممکن است امکان پذیر نباشد در کل استفاده از این رنگ آمیزی به نفع بیمار می‌باشد، بنابراین تعیین پیش آگهی بلافاصله بعد از عمل ضروری به نظر می‌رسد.

در سال ۲۰۰۹، Yoshiya Horimoto و همکارانش طی پژوهشی اهمیت افزایش بیان گیرنده‌ی HER2 را در کارسینوم درجای Carcinoma in situ مجاری پستان بررسی کردند و به این نتیجه رسیدند که در این گونه تومورها، HER2 به دفعات زیاد و مکرر افزایش بیان دارد و در مواردی که تهاجم وجود دارد، میزان بیان HER2 بالاتر خواهد بود(۵).

در سال ۲۰۰۵، Sanaa Eissa و همکارانش طی پژوهشی بر روی میزان بیان HER2/neu در سرطان ممانه، سعی کردند تا ارتباط آن را با سیکل‌های کینتیکی سلولی بررسی کنند و به این نتیجه رسیدند که میزان بیان HER2/neu در گروه تومور بدخیم به طور قابل ملاحظه‌ای نسبت به گروه تومور خوش خیم و بافت نرمال افزایش یافته بود(۶).

پذیری مثبت و قوی به طور کامل داشته باشد. (۸). اخذ نمرات ۲ و ۳ افزایش بیان (over expression) تفسیر شده‌اند نمونه‌های بافتی. آدنوکارسینوم پستان به عنوان شاهد مثبت و منفی و همچنین جهت نمره گذاری استفاده شدند. با استفاده از فرمول و تحت نظارت مشاور آماری، تعداد نمونه ۷۰ مورد برآورد شد. تجزیه‌ی اطلاعات، به روش ماشینی با استفاده از نرم افزار SPSS (نسخه ۱۷) و به کمک آزمون دقیق فیشر انجام گرفت.

یافته‌ها

به طور کلی ۷۰ نمونه مورد بررسی قرار گرفت که ۲۴ عدد آن مربوط به بیمار زن و ۴۶ عدد مربوط به بیمار مرد بود، در محدوده‌های سنی ۷-۷۳ سال با میانگین سنی ۴۰ سال در این مطالعه شرکت کردند.

بررسی شدند و نتایج ثبت شده و سپس توسط پاتولوژیست دیگر مجدداً بررسی شده و معدل نتایج ثبت شدند.

میزان رنگ پذیری سلول‌های تومورال درجه بندی شده و به هر نمونه نمره‌ای (score) از ۰ تا ۳ تعلق گرفت. نمره (۰) به حالتی اطلاق گردید که غشای سلول‌ها رنگ پذیری نداشته یا کمتر از ۱۰ درصد سلول‌های اپیتلیوم سیستم رنگ پذیری داشته‌اند. نمره (۱+) به مواردی ارائه گردید که سلول‌های اپیتلیالی رنگ پذیری نداشته یا در بیش از ۱۰ درصد موارد غشای سلول‌های اپیتلیالی رنگ پذیری کانونی (focal) داشته باشند.

نمره (۲+) به مواردی ارائه گردید که رنگ پذیری مثبت بوده و بیش از ۱۰ درصد غشای سلول‌های اپیتلیالی رنگ پذیری ضعیف تا متوسط اما به صورت کامل داشته باشد. نمره (۳+) به مواردی داده شد که بیش از ۱۰ درصد سلول‌های اپیتلیالی سیستم رنگ

جدول شماره (۱): فراوانی تعداد هر نوع سیستم بر مبنای نمرات داده شده و درصد فراوانی آن‌ها در هر یک از انواع سیستم‌های ادنتوتنیک را نشان می‌دهد.

نوع سیستم	نمره‌ی رنگ آمیزی				مجموع
	۰	۱	۲	۳	
OKC	۳ %۱۲/۵	۱۱ %۴۵/۸	۴ %۱۶/۷	۶ %۲۵	۲۴
DC	۷ %۲۴/۱	۸ %۴۱/۴	۱۲ %۴۱/۴	۲ %۶/۹	۲۹
RC	۰ %۰	۲ %۱۱/۸	۱۰ %۵۸/۸	۵ %۲۹/۴	۱۷
کل	۱۰ %۱۴/۳	۲۱ %۳۰	۲۶ %۳۷/۱	۱۳ %۱۸/۶	۷۰

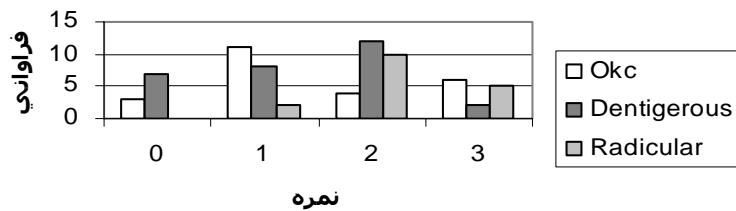
رادیولوگ سیستم (۵۸/۸%) نمره ۲ را در رنگ آمیزی کسب کرده‌اند. تعداد ۶ نمونه از نوع OKC (۲۵%)، ۲ نمونه از نوع دنتی ژروس سیستم (۶/۹%) و ۵ نمونه از نوع رادیولوگ سیستم (۲۹/۴%) نمره‌ی ۳ را در رنگ آمیزی کسب کرده‌اند.

که در کل، ۱۰ نمونه (۱۴/۳%)، ۲۱ نمونه (۳۰%)، ۲۶ نمونه (۳۷/۱%) و ۱۳ نمونه (۱۸/۶%) به ترتیب نمرات ۰، ۱، ۲ و ۳ را به رنگ آمیزی IHC برای مارکر HER2/neu کسب کرده‌اند.

نمودار ۱- مقایسه نمرات اخذ شده توسط هر سیستم را نشان می‌دهد.

همانطوری که از جدول ۱-۴ نتیجه می‌گردد، از نظر نمره یا score برای هر نوع سیستم پس از رنگ آمیزی IHC برای مارکر HER2، می‌توان نتیجه گرفت که تعداد ۳ نمونه از نوع OKC (۱۲/۵%)، ۷ نمونه از نوع دنتی ژروس (۲۴/۱%) نمره‌ی صفر را گرفته‌اند، اما هیچ نمونه از نوع رادیولوگ سیستم نمره‌ی صفر را کسب نکرده است.

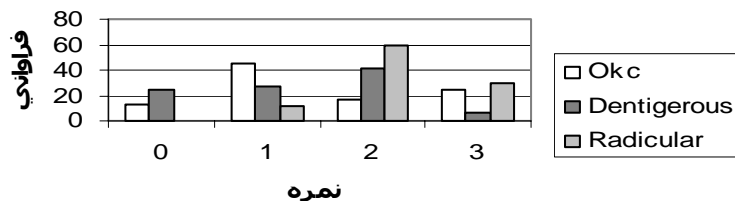
تعداد ۱۱ نمونه از نوع OKC (۴۵/۸%)، ۸ نمونه از نوع دنتی ژروس (۲۷/۶%) و ۲ نمونه از نوع رادیولوگ سیستم نمره‌ی ۱ را در رنگ آمیزی کسب کرده‌اند. تعداد ۴ نمونه از نوع OKC (۱۶/۷%)، ۱۲ نمونه از نوع دنتی ژروس سیستم (۴۱/۴%) و ۱۰ نمونه از نوع



نمودار شماره (۱): مقایسه نمرات اخذ شده توسط هر نوع سیست.

شده توسط رادیکولار سیست نسبت به دو نوع سیست دیگر، بالاتر می‌باشد.
نمودار ۲- نیز میزان درصد نمرات اخذ شده توسط هر نوع سیست را نشان می‌دهد.

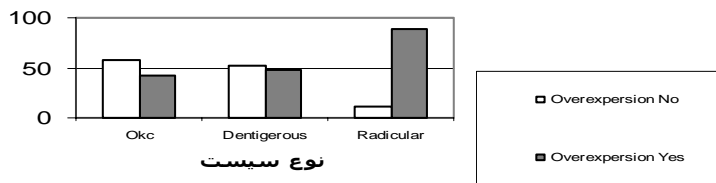
آزمون دقیق فیشر (Fisher's Exact test) نشان داد که بین نوع سیست و نمره‌ی اخذ شده توسط هریک از نمونه‌های سیست‌ها، ارتباط معنی دار آماری وجود دارد. (P=0.005)، یعنی با توجه به این آزمون و نمره‌های بیان شده در بالا، نمرات اخذ



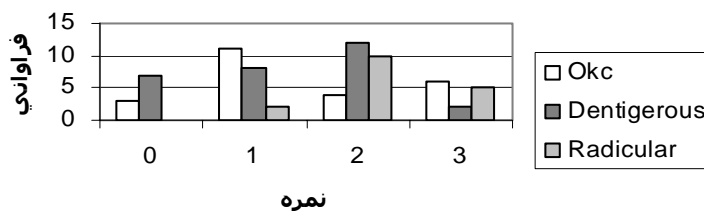
نمودار شماره (۲): مقایسه درصد نمرات اخذ شده توسط هر نوع سیست.

۴۸/۳ درصد و در سیست رادیکولار در ۸۸/۲ درصد موارد نمرات رنگ آمیزی ۲ و ۳ بودند (افزایش بیان داشتند).
نمودارهای ۳- و ۴- میزان افزایش بیان مارکر HER2/neu را بر اساس درصد فراوانی در ۳ نوع سیست مورد نظر نشان داده و مقایسه می‌کند.

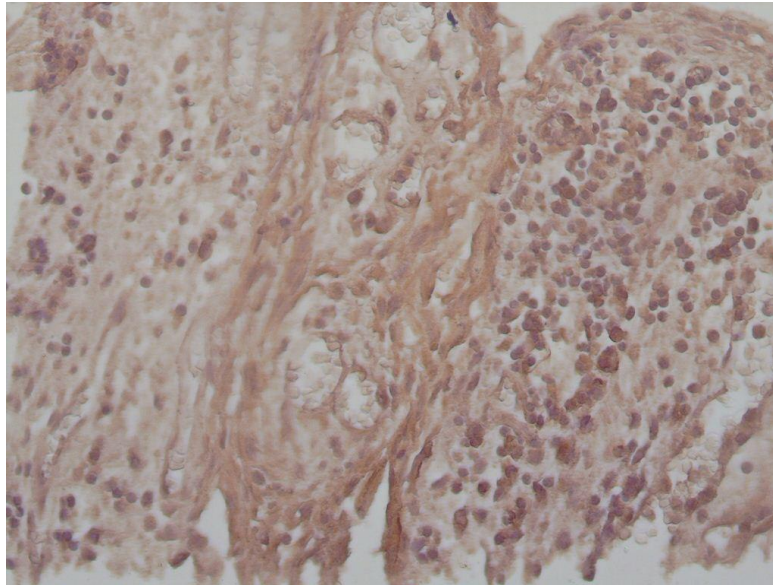
چون هدف ما در این پژوهش تعیین میزان افزایش بیان مارکر HER2/neu (مواردی که نمره‌ی رنگ آمیزی ۲ و ۳ بودند) در ۳ نوع سیست ادونتوزنیک ذکر شده بود، بنابراین طبق جدول ۱- در سیست OKC در ۴۱/۷ درصد، در سیست دنتی ژروس در



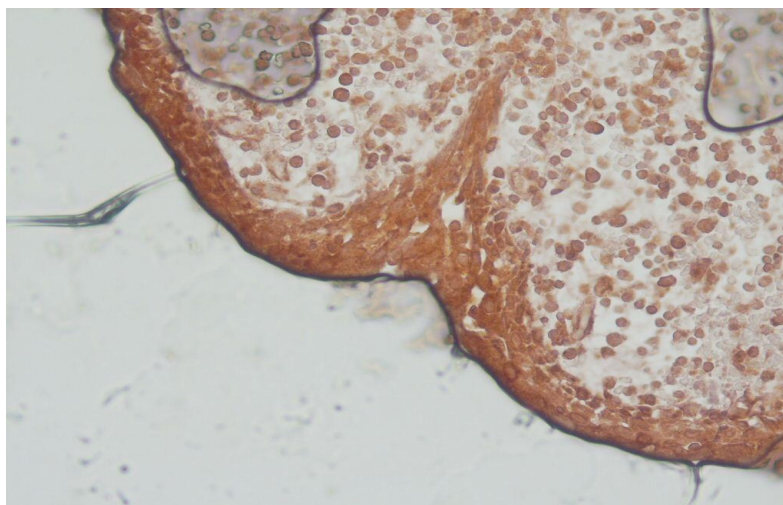
نمودار شماره (۳): مقایسه میزان افزایش بیان در سه نوع سیست



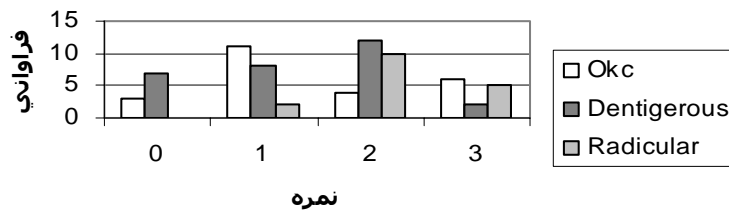
نمودار شماره (۴): مقایسه نمرات اخذ شده توسط سه نوع سیست ادونتوزنیک



تصویر شماره (۱): افزایش بیان HER2 را در سیست رادیکولر نشان می‌دهد.



تصویر شماره (۲): افزایش بیان HER2 را در سیست دنتی ژروس نشان می‌دهد.



نمودار شماره (۵): مقایسه نمرات اخذ شده توسط هر نوع سیست

بحث

اپی تلیوم مالاسه می‌باشد، اما سیست دنتی ژروس تجمع مایع در زیر فولیکول تاج دندان نهفته بوده و اپی تلیوم آن نیز اپیتلیوم کاهش یافته مینایی است. و همانطور که قبلا ذکر شد، بالا رفتن

تقسیم بندی سیست‌های ادنتوژنیک بر اساس نمای بافتی، پاتوژنز و منشا تکاملی می‌باشد. سیست رادیکولار مشتق از بقایای

فشار اسموتیک منشا ایجاد OKC بوده و منشا اپی تلیوم آن بقایای تیغه دندانانی قبل از تشکیل دندان است.

برخی از تحقیقات نشان می‌دهد که منشا ادنتوژنیک کراتوسیست می‌تواند لایه بازال مخاط دهان باشد. هر ۳ سیست مورد بررسی در این تحقیق، پتانسیل عود و ایجاد تغییرات بدخیمی را دارند.

فاکتور رشد اپیتلیوم (EGF) (Epithelial Growth Factor) به عنوان یک فاکتور میتوزن برای سلول‌های اپی تلیالی مطرح می‌باشد که در تنظیم تکثیر سلول‌های طبیعی و نئوپلازیک نیز مطرح می‌باشند. این فاکتور توسط رسپتور سطحی اختصاصی به سلول هدف متصل شده و سبب تحریک کیناز پروتئین سلولی می‌گردد که خود فسفریلاسیون تیروزین را سبب می‌گردد که در حقیقت، اولین مرحله برای میتوز محسوب می‌شود. (۹)

ایجاد کارسینوم برخاسته از سیست بالاترین میزان را سیست رادیکولار دارا بوده و بعد از آن به ترتیب دنتی ژروس سیست و ادنتوژنیک کراتوسیست قرار دارند (۱).

با بررسی مطالعات دیگر، مشخص شد که هیچ تحقیق دیگری بر روی افزایش بیان HER2 بر روی سیست‌های ادنتوژنیک انجام نشده است، بنابراین، مقایسه نتایج تحقیقات ما با دیگر تحقیقات بسیار محدود می‌باشد.

بر طبق مطالعه ما، بالاترین میزان افزایش بیان HER2 مربوط به سیست رادیکولار به میزان ۸۸/۲ درصد می‌باشد. این یافته یعنی بالاترین میزان افزایش بیان HER2 در سیست رادیکولار می‌تواند بیانگر این باشد که میزان تکثیر سلولی در اپیتلیوم این سیست، بیشتر از ۲ سیست دیگر یعنی DC و OKC می‌باشد که خود شاید بتواند توجیه گر بالا بودن میزان ایجاد کارسینوم در residual periapical cyst و periapical cyst باشد.

همانطور که قبلاً ذکر شد، از نظر میزان ایجاد کارسینوم، DC و بعد OKC در مراحل دوم و سوم قرار دارند (۱). P53 و ki67 به عنوان مارکرهای دیگری برای تعیین میزان تکثیر سلولی در بافت‌های مختلف از جمله سیست‌های ادنتوژنیک به کار گرفته شده‌اند (۱۰).

P53 یک ژن سرکوب گر تومور است که در بسیاری از نئوپلاسم‌های بدخیم مانند اسکواموس سل کارسینومای دهانی به طور شایع جهش پیدا می‌کند (۷).

آنتی ژن ki67 یک پروتئین است که در تمام مراحل سیکل سلولی به جز G0 بیان می‌شود. افزایش بیان آن همراه با ادامه روند سیکل سلولی می‌باشد (۹).

طبق مطالعه Thosaporn و همکاران بر روی ۳ سیست RC، DC و OKC، با استفاده از فن ایمونوهیستوشیمی و مارکرهای

p53 و ki67 مشخص شد که رنگ پذیری نسبت به p53 در ۴۰ درصد سیست‌های ادنتوژنیک کراتوسیست، ۴۰ درصد سیست دنتیژروس و رادیکولار سیست مثبت بوده است اما از نظر آماری تفاوت معناداری بین میزان رنگ پذیری یافت نشد. رنگ پذیری محدود به هسته سلول‌ها در تمام اپی تلیوم بوده، به خصوص در ناحیه بازال OKC، اما در دو سیست دیگر رنگ پذیری محدود به سلول‌های لایه بازال بوده است. بیشترین میزان رنگ پذیری ki67 برای OKC با ۴۰ درصد بوده است، اما برای سیست دنتی ژروس ۱۷ درصد و برای سیست رادیکولار ۱۵/۵ درصد بوده است که رنگ پذیری برای OKC محدود به سلول‌های طبقه خاردار و لایه بازال و سوپرابازال بوده است. طبق نتیجه گیری این مقاله، افزایش بیان p53 و ki67 در OKC بیش از دو سیست دیگر، نشان دهنده توانایی افزایش تکثیر سلول‌ها در این سیست بیش از دو سیست دیگر است ضمناً این مطالعه نتیجه می‌گیرد که احتمالاً افزایش بیان این مارکر به دلیل وجود التهاب است و با کاهش التهاب، انتظار کاهش فعالیت تکثیر سلول‌ها وجود دارد (۱۰).

Piatelli و همکاران نیز ظهور p53 را در OKC بیش از دنتی ژروس سیست و رادیکولار سیست یافتند که این اختلاف از نظر آماری معنادار بوده است (۹).

بالا بودن بیان p53 در OKC، بیانگر رفتار تهاجمی این سیست می‌باشد که خود می‌تواند ماهیت نئوپلازیک OKC را مطرح کند. در انتها، نویسنده این مقاله (۹) به این نتیجه رسیده است که اگر چه ممکن است OKC منشا نئوپلازیک داشته باشد، اما به طور کلی از دیدگاه ایمونوهیستوشیمی، OKC مشابه با سایر سیست‌های ادنتوژنیک و تکاملی می‌باشد (۹).

اگر چه تمام مقالات بیانگر افزایش فعالیت تکثیر سلولی در اپیتلیوم OKC می‌باشد، اما در تحقیق ما میزان افزایش بیان HER2 در رادیکولار سیست بیشتر از دو سیست دیگر بوده و سیست دنتی ژروس بعد از سیست رادیکولار قرار دارد.

HER2/neu مارکری است که جهت بررسی افزایش میزان تکثیر سلول‌های اپی تلیالی و در نتیجه میزان تغییرات کارسینوماتوز به کار می‌رود. اما مارکرهای ki67 و p53 میزان تکثیر سلول‌ها و مشی نئوپلازیک و تهاجم موضعی یک بافت را نشان می‌دهند.

سیفی و همکاران نشان دادند که اختلاف معنی داری در بروز مارکر HER2/neu در مخاط طبیعی، دیسپلازی و کارسینوم سلول سنگفرشی دهان دیده نمی‌شود که این در جهت یافته‌های تحقیق ما نیست. (۱۲) تحقیق DRAGOMIR (۱۳) نشان دهنده افزایش بروز HER2/neu در کارسینوم سلول سنگفرشی دهان و مخاط

به نظر می‌آید روند ایجاد یک کارسینوم با مکانیسم ایجاد تومورهای دیگر می‌تواند متفاوت باشد.

به طور کلی می‌توان نتیجه گرفت منطبق با یافته دیگر محققین، مطالعه ما نشان می‌دهد که افزایش بیان HER2/neu که در کارسینوم‌ها مطرح می‌باشد در سیستم رادیکولار بالاترین میزان را داشته و بعد از آن در دنتی ژروس سیستم و OKC یافت شده است که می‌تواند در پیش آگهی ضایعه جهت پیش بینی تغییرات کارسینوماتوز موثر باشد

دیسپلاستیک اطراف می‌باشد که این در جهت یافته‌های پژوهش ما است.

نتیجه گیری

بنابراین افزایش بیان HER2/neu در سیستم رادیکولار در مطالعه ما میزانی بیشتر از دو سیستم دیگر می‌تواند توجیه گر و اثبات کننده افزایش میزان ایجاد کارسینوم از این سیستم نسبت به دو سیستم دیگر باشد، همچنان که گزارشات دیگر نیز حاکی از این مطلب است.

References:

- Neville BW, Damm DD, Allen CM, Bouquot JE. Oral and maxillofacial pathology. 3rd Ed. USA: W.B. Saunders; 2009. P. 132, 419,782-88.
- Lo Muizo L, Santarelli A, Caltabino R, Rubini C, Pieramici T, Fior A, et al. P63 expression in odontogenic cysts. *Int J Oral Maxillo Surg* 2005; 34: 668-73.
- Krahn G, Leiter U, Kaskel P, Udart M, Utikal J, Bezold G, Peter RU. Co expression patterns of EGFR,HER2,HER3 and HER4 in non-melanoma skin cancer. *Eur J Cancer* 2001;37: 251-9.
- Reid A, Vidal L, Shaw H, de Bono J. Dual inhibition of ErbB1 (EGFR/HER1) and ErbB2(HER2/neu). *Eur J Cancer* 2007;43: 481-9.
- Kichi E, Enokiya Y, Muramatsu T, Hashimoto S, Inoue T, Abiko Y, et al. Cell proliferation, apoptosis and apoptosis-related factors in odontogenic keratocysts and in dentigerous cysts. *J Oral Pathol Med* 2005; 34:280-6.
- Eissa S, Ali HS, Al Tonsi AH, Zagloul A, Ahmady OE. HER2/neu expression in bladder cancer: relationship to cell cycle kinetics. *Clin Biochem* 2005; 38: 142-8.
- Gomes CC, Deniz MG, Gomez RS. Review of the molecular pathogenesis of the odontogenic keratocyst. *Oral Oncol* 2009;45(12):1011-4.
- Horomoto Y, Tokuda E, Arakawa A, Kosaka T, Saito M, Kasumi F. Significance of HER2 protein examination in Ductal Carcinoma in situ. *J Surg Res J Surg Res* 2011;167(2):e205-10.
- Piatelli A, Fioroni M, Santinelli A, Rubini C. P53 protein expression in odontogenic cysts. *J Endod* 2001; 27: 459-61.
- Thosaporn W, Iamaroon A, Pongsiriwet S, Ng Kh. A comparative study of epithelial cell proliferation between the odontogenic keratocyst, orthokeratinized odontogenic cyst, dentigerous cyst and ameloblastoma *Oral Dis* 2004;10: 22-6.
- Serrano-Olvera A, Duenas-Gonzalez A, Gallardo-Rincon D, Candelaria M, De La Garza-Salazar J. Prognostic, predictive and therapeutic implications of HER2 in invasive epithelia ovarian cancer. *Cancer Treatment Rev* 2006; 32: 180-9.
- Seifi S, Nosrati K, Ariaeifar B. A comparative study on HER2/neu expression in normal mucosa, epithelial dysplasia and oral squamous cell carcinoma. *J Isfahan Dent Sch* 2010; 6(1): 35-43. (Persian)
- Dragomir LP, Mărgăritescu C, Florescu A, Olimid AD, Dragomir M, Popescu MR. The immunoexpression of EGFR and Her2/neu in oral squamous carcinoma. *Rom J Morphol Embryol* 2012, 53(3): 597-601.