

گزارش یک مورد آدنوکارسینوم مثانه با تظاهر نامعمول آبسه جدار شکم

دکتر علی طهرانچی^۱، دکتر افشین بدل زاده^{۲*}، دکتر سپهر همدانچی^۳،
دکتر مهدی فلاحتی^۴، دکتر علی مدبری دلشاد^۵

تاریخ دریافت: 90/10/08 تاریخ پذیرش: 90/12/01

چکیده

آدنوکارسینوم مثانه کم‌تر از ۲ درصد تومورهای اولیه مثانه را تشکیل می‌دهد. در موارد نادر تومورهای مثانه به خصوص آدنوکارسینوم تظاهرات اولیه نامعمول دارند.

بیمار خانم ۷۶ ساله مورد دیابت ملیتوس که با شکایت دردهای شکمی و تب به اورژانس مراجعه کرده بود که در معاینه به علت وجود اریتم پوستی در ناحیه سوپرا پوبیک و تندرینس شکمی با شک به آبسه جدار شکم تحت عمل جراحی قرار می‌گیرد. در حین عمل جراحی، جراح متوجه گسترش آبسه به داخل لگن و درگیری مثانه و ارگان‌های لگنی می‌شود و مشاوره ارولوژی درخواست می‌شود. فروزن سکشن از قسمت‌های درگیر مثانه ارسال می‌شود که نشان دهنده بدخیمی بوده است. بیمار تحت رادیکال سیستکتومی و اگزانتراسیون قدامی لگن قرار گرفت و به علت درگیری عضلات جدار شکم یورتروسیگموئیدوستومی دو طرفه انجام شد. بیمار بعد از ۱۰ روز با حال عمومی خوب مرخص شد.

گزارش کامل پاتولوژی با بررسی ایمونوهیستوشیمی نشان دهنده آدنوکارسینوم اولیه مثانه با درگیری عضلات جدار شکم بوده است.

تاکنون هیچ بیماری با آدنوکارسینوم مثانه با تظاهر اولیه آبسه جدار شکم گزارش نشده است و بیمار معرفی شده هم از لحاظ تظاهر اولیه و هم از لحاظ روش جراحی انجام شده با توجه به عدم آمادگی روده‌ای قبلی، قابل توجه و منحصر به فرد می‌باشد.

کلید واژه‌ها: آدنوکارسینوم مثانه، آبسه جدار شکم، یورتروسیگموئیدوستومی

مجله پزشکی ارومیه، دوره بیست و سوم، شماره اول، ص ۸۴-۸۲ فروردین و اردیبهشت ۱۳۹۱

آدرس مکاتبه: ارومیه، بیمارستان امام خمینی (ره)، گروه ارولوژی، تلفن: ۰۹۱۲۳۲۳۲۳۰۹

Email: afshin_badalzadeh@yahoo.com

مقدمه

تظاهر آبسه جدار شکم ارائه می‌شود.

معرفی بیمار:

بیمار خانم ۷۶ ساله مورد دیابت ملیتوس که با شکایت دردهای شکمی که از حدود چند ماه قبل شروع شده بود و اخیراً تشدید یافته بود، به اورژانس مراجعه کرده بود. در معاینه، اریتم و تندرینس در ناحیه سوپراپوبیک بیمار مشهود بود و با توجه به دیابتی بودن بیمار و وجود لکوسیتوز با تشخیص آبسه‌ی جدار شکم به صورت اورژانس تحت عمل جراحی قرار گرفت. در حین عمل جراحی، بعد از تخلیه اولیه آبسه، جراحان متوجه گستردگی آبسه به عمق لگن و ضایعه انفیلتراتیو جدار مثانه با

تومور مثانه چهارمین سرطان در مردان و هشتمین سرطان در زنان می‌باشد. دومین سرطان شایع دستگاه ادراری تناسلی است و ۴ درصد کل بدخیمی‌ها را تشکیل می‌دهد. آدنوکارسینوم مثانه کم‌تر از ۲ درصد تومورهای اولیه مثانه را تشکیل می‌دهد و به ۳ نوع اوراکال، اولیه و متاستاتیک تقسیم بندی می‌شود. این نوع سرطان به خصوص در مثانه‌های اکستروفیک شایع است و اغلب به عضلات جدار تهاجم یافته است. در موارد نادر، تومورهای مثانه به خصوص آدنوکارسینوم، تظاهرات اولیه نامعمول دارند که گزارش یک مورد آدنوکارسینوم اولیه مثانه با

^۱ استادیار ارولوژی دانشگاه علوم پزشکی ارومیه

^۲ دستیار ارولوژی دانشگاه علوم پزشکی ارومیه (نویسنده مسئول)

^۳ دستیار ارولوژی دانشگاه علوم پزشکی ارومیه

^۴ دستیار ارولوژی دانشگاه علوم پزشکی ارومیه

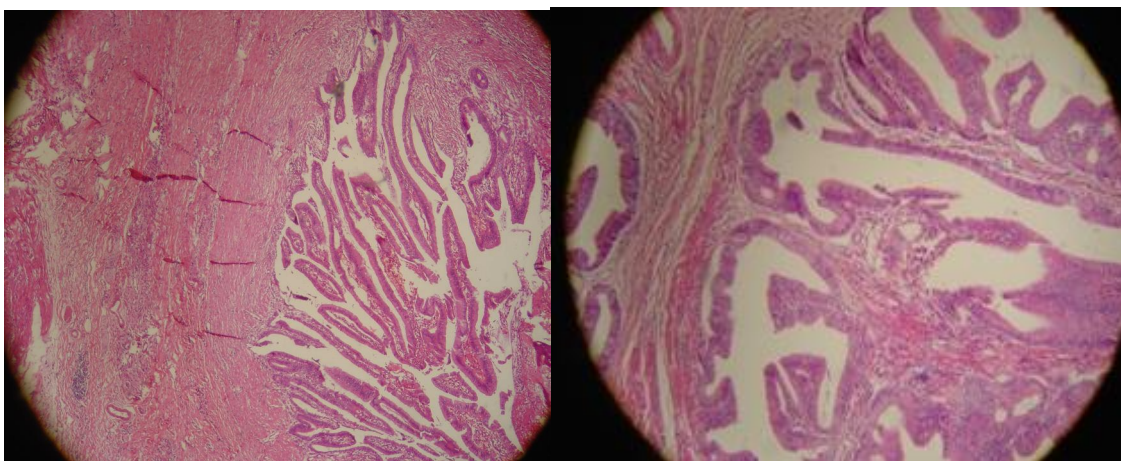
^۵ دستیار ارولوژی دانشگاه علوم پزشکی ارومیه

تعبیه شده و از داخل کولون سیگموئید به پایین هدایت شده و از رکتال تیوب خارج می‌شود.

بیمار بعد از عمل جراحی، تب‌های Low Grade داشته که با آنتی بیوتیک تریپی وسیع الطیف بهبود می‌یابد و با حال عمومی خوب مرخص می‌شود. دو هفته بعد کاتترهای حالبی از رکتوم خارج می‌شوند.

گزارش کامل پاتولوژی با گزارش ایمونوهیستوشیمی نشان دهنده آدنوکارسینوم اولیه مثانه (شکل ۱) با درگیری جدار شکم بوده است. درگیری تومورال رحم و ضمایم و سایر ارگان‌های اطراف گزارش نشد.

گسترده‌گی به بافت‌های اطراف و عضلات شده و مشاوره‌ی ارولوژی درخواست می‌شود. در معاینه‌ی حین جراحی، ارولوژیست ضایعه‌ی انفیلتراتیو در قسمت خلفی مثانه با تهاجم به رحم مشاهده کرده که در فروزن سکشن حین عمل جراحی، کارسینوما گزارش شد و لذا بیمار با تشخیص کانسر مثانه تحت رادیکال سیستکتومی و اگزانتراسیون قدامی لگن قرار گرفت. به علت درگیری عضلات جدار شکم و کوتاه بودن طول حالب‌های باقیمانده، امکان اتصال حالب‌ها به جدار شکم و تعبیه‌ی یورتروستومی مقدور نبوده و رکتوم به وسیله رکتال تیوب شستشو داده شده و حالب‌های دو طرف به کولون سیگموئید آناستومور می‌شود (یورتروسیگموئیدوستومی دو طرفه). کاتتر حالبی دو طرفه



شکل شماره (۱): نمای پاتولوژیک آدنوکارسینوم مثانه با بزرگ‌نمایی میکروسکوپی ۴۰

کردند (۳). دمیرتاس و همکاران نیز یک مورد آدنوکارسینوم مثانه در یک خانم ۵۴ ساله با تظاهر اولیه فیستول مثانه به پوست و روده گزارش کردند (۴). در سایر موارد گزارش مورد آدنوکارسینوم نیز اغلب بیماران تظاهرات معمول مانند هماچوری گروس یا میکروسکوپی داشته‌اند (۱۲-۵). اما تاکنون هیچ موردی از آدنوکارسینوم مثانه با تظاهر اولیه آبه جدار شکم گزارش نشده است.

روش انتخابی Diversion ادراری بعد از انجام رادیکال سیستکتومی استفاده از لوپ‌های روده یا معده بعد از انجام آمادگی روده‌ای می‌باشد که در بیمار فوق به علت التهاب و چسبندگی ناشی از تشکیل آبه و عدم آمادگی روده‌ای قبلی، امکان استفاده از لوپ‌های روده فراهم نبوده و همچنین به علت درگیری عضلات جدار شکم، امکان انتقال مستقیم حالب‌ها به جدار شکم و تعبیه یورتروستومی نیز مقدور نبود.

بحث و نتیجه گیری

تظاهر آدنوکارسینوم مثانه معمولاً با هماچوری، درد سوپراپوبیک، اروپایتی انسدادی و ... می‌باشد. در آدنوکارسینوم اولیه مثانه، محل ابتلا معمولاً در قاعده و گنبد مثانه می‌باشد و علت آن تحریک و التهاب مزمن می‌باشد و به خصوص در مثانه‌های اکستروفیک شایع است. اغلب تمایز سلولی ناچیز و به عضلات جدار تهاجم یافته است. درمان انتخابی این نوع تومور، رادیکال سیستکتومی و لنفادنکتومی می‌باشد زیرا به پرتودرمانی و شیمی درمانی مقاوم است (۱).

Kaur و همکاران یک مورد پسر ۱۳ ساله با آدنوکارسینوم مثانه با درگیری حالب و لگنچه کلیه راست گزارش کردند که تحت رادیکال سیستکتومی و نفروپورتکتومی راست رادیکال و یورتروسیگموئیدوستومی چپ قرار گرفت (۲). هانگره‌ابر و همکاران یک مورد آدنوکارسینوم مثانه در یک مرد جوان را که از تبدیل نفروژنیک آدنومای پست تروماتیک حاصل شده بود، گزارش

بررسی‌های تصویر برداری، در سی تی اسکن سینه، شکم و لگن متاستاز گزارش نشد.

تاکنون هیچ بیماری با آدنوکارسینوم مثانه با تظاهر اولیه‌ی آبسه جدار شکم گزارش نشده است و بیمار معرفی شده هم از لحاظ تظاهر اولیه و هم از لحاظ روش جراحی انجام شده با توجه به عدم آمادگی روده‌ای قبلی، قابل توجه و منحصر به فرد می‌باشد.

به همین علت حالب‌های دو طرفه بیمار بعد از شستشوی رکتوم و کولون سیگموئید در حین عمل، به کولون سیگموئید آناستومور شد (پورتروسیگموئیدوستومی دو طرفه) و بیمار بدون عارضه لیک ادراری و عفونت ترخیص شد. در بررسی‌های بعدی بیمار بعد از سه ماه، حال عمومی بیمار خوب است و در

References:

- Messing EM. Urothelial tumors of the bladder. In: Wein AJ, Kavoussi LR Editors. *Cambell Walsh Urology*. 9th Ed. Philadelphia: Saunders; 2007. P. 2420-24.
- Kaur N, Saha S, Amratash, Arora H, Wadhwa N. An unusual case of bladder adenocarcinoma with involvement of upper urinary tract. *J Clin Diag Res* 2008; 2:1092.
- Hungerhuber E, Bach E, Hartmann A, Frimberger D, Stief C, Zaak D. Adenocarcinoma of the bladder following nephrogenic adenoma: case report. *J Med Case Rep* 2008, 2:164.
- Demirtas A, Erpekerci E, Pahin N, Canikliođlu M, Ekmekçiođlu O, Akcan A. Vesicointestinal, vesicocutaneous fistula and tubal invasion secondary to bladder adenocarcinoma: a case report. *Erciyes Med J* 2008; 30(1):44-7.
- Sigalas K, Tyrizis SI, Trigka E, Katafigiotis I, Kavantzias N, Kavantzias KG. A male presenting with a primary mucinous bladder carcinoma: a case report. *Cases J* 2010; 3:49.
- Torenbeek R, Koot RAC, Blomjous CEM, De Bruin PC, Newling DWW, Meijer C. Primary signet-ring cell carcinoma of the urinary bladder. *Histopathology* 1996; 28: 33-40.
- Sarı A, Çallı A, Kuş Z, Ermete M, Girg C. Primary adenocarcinoma of urinary bladder initially diagnosed as metastatic adenocarcinoma: a case report. *İnönü Univ Med J* 2006; 13(3):178-5.
- Jung S, Jung S, Min K, Chung J, Choi S, Kang D et al. Primary signet ring cell carcinoma of the urinary bladder. *Korean J Urol* 2009; 50(2):188-91.
- Zangrilli A, Saraceno R, Sarmati L, Orlandi A, Bianchi L, Chimenti S. Erysipeloid cutaneous metastasis from bladder carcinoma. *Eur J Dermatol* 2007; 17 (6): 534-6.
- Cobo-Dols M, Alcaide J, Gutiérrez V, Gil S, Alés I, Villar E et al. Primary signet-ring cell adenocarcinoma of the urinary bladder: a case report. *Oncología* 2006; 29 (4):177-80.
- Vasconcelos E. Primary mucinous adenocarcinoma of the bladder with signet-ring cells: case report. *Sao Paulo Med J* 2007; 125(5):297-9.
- Mangiaccapra F, Scheraga J, Jones L. Best Cases from the AFIP. *Radio Graph* 2001; 21:965-9.